ஏ.ஜி. லிகசோவ்

காது, மூக்கு, தொண்டை நோய்கள்

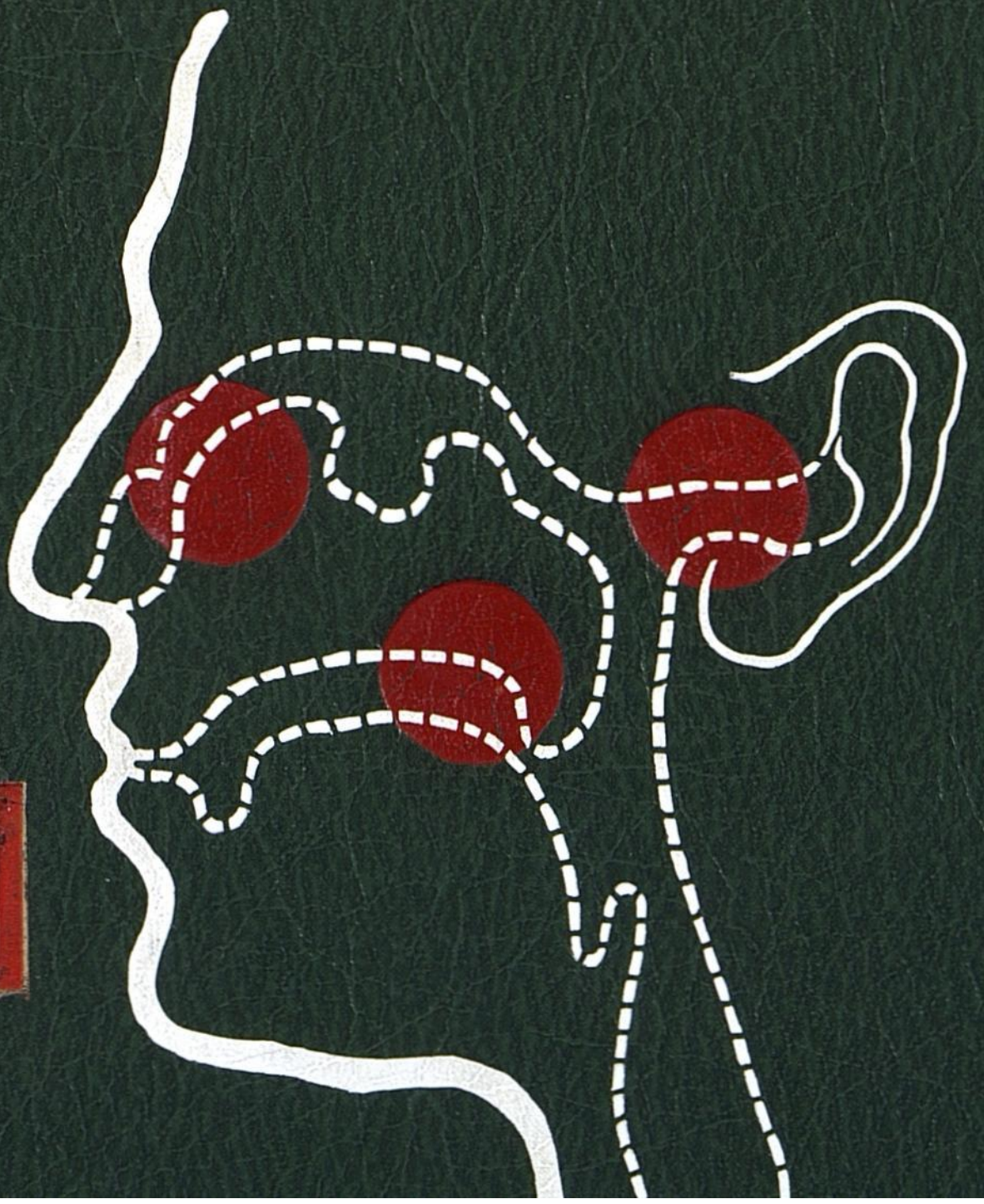

பு
1928

А. Г. ЛИХАЧЕВ

БОЛЕЗНИ УХА, ГОРЛА, НОСА

ИЗДАТЕЛЬСТВО «МЕДИЦИНА»

ஏ.ஜி. லிகசோவ்

காது, மூக்கு, தொண்டை நோய்கள்

மீர் பதிப்பகம்
சோவியத் நாடு, மாஸ்கோ
நியூ சேஞ்சுரி புக் ஹவுஸ் பிரைவேட் லிமிடெட்
சென்னை

Prof. A. Likhachev
DISEASES of the EAR, NOSE and THROAT

அன்புள்ள வாசகரே!

மீர் பதிப்பகம் பலவிதமான விஞ்ஞான, தொழில் நுட்ப நூல்களைத் தமிழ் மொழியில் வெளியிடும். உங்களுக்கு வேண்டிய புத்தகங்கள் எத்தகையவை என்பதையும் இவைகளைப் பற்றிய உங்களது ஆலோசனைகளையும் அபிப்பிராயங்களை யும் நமக்குத் தெரிவிக்கும்படி வேண்டுகிறோம்.

நமது முகவரி:

Mir Publishers, 2, Pervy Rizhski Pereulok, Moscow, USSR.

На тамильском языке

© Издательство «Медицина», 1975
© தமிழ் மொழிபெயர்ப்பு, மீர் பதிப்பகம், 1985

பொருளடக்கம்

முன்னுரை 11

காது நோய்கள் 15

காது: உடற்கூறு இயல் 15

வெளிப்புறக் காது 16

செவிப்பறைப்படலம் 19

நடுக்காது 20

உட்செவி அல்லது லேபிரின்த் 26

செவியின் உடலியங்கியல் 30

கேட்கும் பணி 30

வெஸ்டிப்யூலின் பணி 35

செவியைப் பரிசோதித்தல் 36

ஆட்டோஸ்கோபி 37

செவிப் பணி பற்றிய பரிசோதனை 41

வெஸ்டிபூல் பணியைப் பரிசோதித்தல் 48

செவி நோய்களுக்கான பராமரிப்பும் சிகிச்சையும் [பொதுவான முறைகள்] 50

காதைச் சுத்தப்படுத்துவதற்கான வழிகள் . . . 51

மருந்துகள் 54

புறச்செவியின் நோய்கள் 57

செவிச்சிறகின் தீப்பட்ட காயங்களும் குளிர் உறைவும் 57

எரிசிபலாஸ் (சரும அழற்சியுடன்
கூடிய காய்ச்சல்). 58
புறச்செவிக் கால்வாயின் கொப்புளம். 59
புறச்செவி அழற்சி (பரவலானது). 60
புறச்செவியின் எக்ஸீமா 62
பல்வேறு தலக்காரணங்களால் எக்ஸீமா . . . 62
செவியை அடைக்கும் குரும்பி. 63
செவியினுள் அயல் பொருட்கள். 66

நடுச்செவி அழற்சி. 69

யூஸ்டேஷியன் குழாயின் அதிதீவிர அழற்சி. . . 69
நடுச்செவியின் தீவிர அழற்சி. 71
சிசுக்களிலும் குழந்தைகளிலும் தோன்றும்
நடுச்செவியின் தீவிர அழற்சி. 83
தொற்றும் நோய்களில் நடுச்செவியின் தீவிர
அழற்சி. 87
மாஸ்டாய்டு அழற்சி 90
நாட்பட்ட, சீழ்கொண்ட நடுச்செவி அழற்சி. . 98
லேபிரிந்த் அழற்சி. 108

சீழ்கொண்ட செவி அழற்சியின்
உட்கபால சிக்கல்கள். 111

மூளை வெளி உறையில் சீழ். 111
சிரை உறை கட்டி அழற்சியும்
இரத்தத்தில் நச்சுநிலையும். 112
பெரு மூளை சீழ் கட்டி. 114
சீழ்கொண்ட மூளை உள் உறை
அழற்சி. 116

நடு மற்றும் உட்செவியின் சீழ் இல்லாத
நோய்கள் 118

நடுச்செவியின் நாட்பட்ட நீர்கோப்பு. 118
செவி எலும்பு இறுக்கம். 124
செவி நரம்பின் அழற்சி. 126

செவிட்டு—ஊமை நிலை. 129
செவிக்கு ஏற்படும் காய நைவுகள். 132
புறச் செவிக்கு ஏற்படும் காயம் 132
செவிப்பறைப்படலத்தின் கிழிவு. 133
நடு மற்றும் உட்செவியின் காயங்கள். 134
செவியின் வாயு அதிர்ச்சி. 135

செவியின் தொழில் வழி நோய்கள். 136

மூக்கு, மேற்தொண்டை மற்றும்
குரல்வளை ஆகியவற்றின் நோய்கள் . . 141

மூக்கு மற்றும் மூக்குப்பக்கக்
காற்றுக்குழிவுகளின் நோய்கள் 141
மூக்கின் உடல் கூறு இயல். 141
மூக்குக்குழிவு. 141

மூக்கு உடல் இயங்கியல். 147
மூக்கைப் பரிசோதிக்கும் முறைகள். 149
மூக்கு வியாதிகளுக்கான பொதுவான
சிகிச்சை. 154

புற மூக்கின் நோய்கள். 158
மூக்கு முகப்பின் நோய்கள். 161
மூக்குக் குழிவின் வியாதிகள். 165
மூக்கிலிருந்து இரத்த ஒழுக்கு. 166
மூக்குக் குழிவினுள் அயல்பொருட்கள்,
மூக்கு உறைகட்டிகள். 171
மூக்குத் தடுப்புச் சுவரின் நோய்கள். 172

மூக்கின் தீவிர அழற்சி. 176
மூக்கு வகை தொண்டை அடைப்பான்
நோய். 181

மூக்கின் நாட்பட்ட அழற்சி. 183
குருதி நாள இயக்க அல்லது மூக்கின்
அலர்ஜி அழற்சி. 192
நுகர்வு உணர்ச்சியில் ஏற்படும் கோளாறுகள். 195
மூக்கின் புது வளர்ச்சிகள் (கட்டிகள்) 196
மூக்குப்பக்கக் காற்றுக்குழிவுகளின் தீவிர
மற்றும் நாட்பட்ட நோய்கள். 199

மேற்தொண்டையின் நோய்கள் 211

மேற்தொண்டையின் உடற்கூறு இயல். 211
மேற்தொண்டையின் உடலியங்கியல். 214

மேற்தொண்டையைப் பரிசோதிக்கும் முறை. . . . 216

அடிஞுய்டு மிகை வீக்கம். 218
வாய்பின்முகப்பு டான்சில்களின்
மிகை வளர்ச்சி. 223
மேற்தொண்டையில் அயற்பொருட்கள். 224

மேற்தொண்டையின் தீவிர அழற்சிகள். 226

நீர் ஒழுக்கு கொண்ட மற்றும் குழிவுகள் விழுந்த,
கொப்புளங்கள் கொண்ட டான்சில்
அழற்சி. 227
ஒருசெல்கொண்ட வெள்ளணு மிகையான
நோயிலும் லிஸ்டீரியோசில் நோயிலும்
டான்சில் அழற்சி. 237
டான்சிலைச்சுற்றிய சீழ்கட்டி (குவின்ஸி). . . 241
வாய்பின்முகப்பு டிஃப்தீரியா. 248

மேற்தொண்டையின் நாட்பட்ட அழற்சி. . . . 256
மேற்தொண்டையின் தீங்கற்ற கட்டிகள். . . . 263
மேற்தொண்டையின் கொடூரமான கட்டிகள். . . 264
குரல் வளையின் நோய்கள். 267
குரல் வளையின் உடற்கூறு இயல். 267
குரல்வளையைப் பரிசோதிக்கும் முறை. 272
குரல்வளை நோய்களுக்கான பொதுப்படையான
சிகிச்சை முறைகள். 275

குரல்வளை நோய்களின் பொதுப்படையான
அறிகுறிகள். 279
குரல்வளையின் தீவிர அழற்சி. 279
குரல்வளையின் நாட்பட்ட அழற்சி. 282
குரல்வளை புறக்குருத்தெலும்பழற்சி. 284
குரல்வளையின் தீங்கற்றக் கட்டிகள். 285

குரல்வளையின் தீய கட்டிகள். 287
குரல்வளையின் தீவிர, நாட்பட்ட சுருக்க நிலை. . . 289
குரல்வளையின் இயக்கக் கோளாறுகள். 292

மூச்சு மண்டல மேற்பாதையின் சய நோய் 296

மூக்கின் சய நோய். 296
மேற்தொண்டையின் சயம். 296
குரல்வளையின் சய நோய். 297
மூக்கு மற்றும் மேற்தொண்டையின் ல்யூபஸ். . . 299

மூச்சுமண்டல மேற்பாதையின் கிரந்திநோய். . . 301

மூக்கின் கிரந்திநோய். 301
மேற்தொண்டையின் கிரந்திநோய். 303
குரல்வளையின் கிரந்திநோய். 304

ஸ்கிளிரோமா. 306

மூச்சுக் குழலின் நோய்கள். 308
மூச்சுக் குழலின் உடற்கூறு இயல். 308
மூச்சுக்குழல்—மூச்சுக்கிளைக் குழல் உள்நோக்கி. . 309
குழாயை உட்செலுத்துதல். 311
மூச்சுக்குழல் கீறல் ஆபரேஷன். 312
குரல்வளை மற்றும் மூச்சுக்குழல், மூச்சுக்கிளைக்குழல்
ஆகியவற்றில் அயல்பொருட்கள். 321
மூச்சுப்பாதை மேற்பகுதியின் காய
நைவுகள். 323

மூக்கு மற்றும் மூக்குப்பக்கக் காற்றுக்குழிவுகளின்
காயங்கள் 323

மேற்தொண்டையின் காயங்கள். 328
குரல்வளைக்கும் மூச்சுக்குழலுக்கும்
ஏற்படும் காயங்கள். 331
மூச்சுப்பாதை மேற்பகுதியின் தொழில்
வழி நோய்கள். 335

உணவுக்குழலின் நோய்கள் 341

உணவுக்குழலின் உடற்கூறு இயல். 341
உணவுக்குழலைப் பரிசோதிக்கும் முறைகள். . . . 342
உணவுக்குழலின் தீக்காயங்களும் அடைப்புகளும். . . 342
உணவுக்குழலில் அயல்பொருட்கள். 345
உணவுக்குழலின் புற்றுநோய். 346
பின்சேர்க்கை—சுகாதாரக்கல்வி. 348

முன்னுரை

சென்ற நூற்றாண்டின் கடைசியிலிருந்து காது, மூக்கு, தொண்டை நோய்கள் ஒரு தனிப்பாடமாக ஏற்கப்பட்டது. ஏனெனில், இந்த உறுப்புக்களின் ஒருமையும் ஒன்று பாதிக்கப்படும் பொழுது மற்றது பாதிக்கப்படுவதே இதற்குக் காரணமாகும்.

இன்னொரு காரணம் என்னவெனில் இந்த உறுப்புக்கள் உள்நோக்கி முறையின் மூலம் பரிசோதிக்கப்படுகிறது. இதற்காகச் செயற்கை ஒளியூட்டமும் தேவையான கருவிகளும் தேவை.

காது, மூக்கு, தொண்டை இயல் காது, மூக்கு, தொண்டை நோய்களைப் பற்றிய விஞ்ஞானம் ஆகும். இது மருத்துவ இயலின் இளமையான பிரிவுகளில் ஒன்றாகும்.

சோவியத் ஒன்றியத்தில் அக்டோபர் சோஷலிசப் புரட்சிக்குப் பின்னால்தான் தீவிரமாக வளர்க்கப்பட்டது.

புரட்சிக்கு முன்னாலான ரஷ்யாவில் காது, மூக்கு, தொண்டை இயல் தொடக்க நிலையில் இருந்தபோதிலும் சிறப்பான மருத்துவ சிகிச்சை ஒரு சிறிய மக்கள் தொகுதிக்கே கிட்டியது. அக்டோபர் புரட்சிக்குப் பின்னால் எல்லா மக்களுக்கும் இலவசமான, சிறப்பான மருத்துவ சிகிச்சை கிடைப்பதற்காக நாடு முழுவதும் முயற்சி எடுக்கப்பட்டது. காது, மூக்கு, தொண்டை இயல் நன்றாக வளர்க்கப்பட்டது. பொது மக்களுக்கு சிறந்த மருத்துவ சிகிச்சை கிடைப்பதற்காக வெளி—மற்றும் உள்—நோயாளிகளுக்கான காது, மூக்கு, தொண்டை நோய்களுக்கான மருத்துவமனைகள் நிறைய ஏற்படுத்தப்பட்டது. காது, மூக்கு, தொண்டை நோய்களுக்குச் சரியான மருத்துவ உதவி அளிக்கப்படுவதாலும் பரவலாகப் புதிய முறைகள் கையாளப்படுவதாலும்

சோவியத் யூனியனில் இந்நோய்கள் மிகவும் குறைந்துள்ளன.

காது மூக்கு தொண்டை இயல் நோய் தடுப்பு முறைகள் சோவியத் யூனியனில் மிக முக்கியத்துவம் கொடுக்கப்பட்டுள்ளது. மூச்சுப்பாதை மேற்பகுதியின் நோய்தடுப்பு முறையினுல் இந்நோய் குறைந்தது மட்டுமல்லாமல், உடல்நலம் குறிப்பாகக் குழந்தைகளில் அபிவிருத்தியடைந்தது.

ஐ.எம். செசேனேவ மற்றும் எஸ்.பி. போத்கின் ஆகியவர்கள் காது, மூக்கு, தொண்டை நோய்களுக்கான தடுப்பு முறைகள், சிகிச்சை முறைகள் ஆகியவற்றை நடைமுறையில் பயன்டுத்தும் முறைகளேயும் நரம்பு மண்டலத்தைப்பற்றிய கோட்பாடுகளேயும் வளர்த்தனர். அவைகளே ஐ.பி. பாவ்லோவ் மற்றும் அவருடைய சீடர்கள் இவற்றை மேலும் வளர்த்தனர். இக்கோட்பாடுகள் மருத்துவசிகிச்சையின் போது வழிகாட்டும் கோட்பாடுகளாக அமைந்துள்ளன.

சோவியத் மருத்துவத்தின் நோக்கமாவது நோயாளியை நன்ருகக் குணப்படுத்துவதாகும். ஆகவே சோவியத் யூனியனில் காது, மூக்கு, தொண்டை இயலில் காது, மூக்கு, தொண்டை நோய்களுக்கான சிகிச்சைகளுக்குச் சரியான அணுகுமுறைகள் அனுமதிக்கப்படுகின்றன.

இந்தப் பாடப்புத்தகம் மருத்துவப்பள்ளியில் படிப்பவர்களுக்காக எழுதப்பட்டது. மேலும் தனியாகச் சிகிச்சை செய்யும் இள மருத்துவ நிபுணர்களுக்குத் தத்துவ மற்றும் நடைமுறைக்கு அவசியமான செய்திகள் இதில் அடங்கியுள்ளன.

மருத்துவக்கல்லூரிகளில் உதவி மருத்துவராக வேலேக்கு அமர்த்தப்பட்டவர்களுக்கோ தனியாக வேலேசெய்பவர்களுக்கோ காது, மூக்கு, தொண்டை நோய்களேச் சரியாக நோய் நிர்ணயம் செய்வதற்கும் சரியான சிகிச்சை அளிப்பதற்கோ மற்றும் தேவை ஏற்பட்டால் நோயாளிக்கு முதலுதவி அளிப்பதற்கோ இப்புத்தகம் மிகவும் உதவியாக இருக்கும்.

காது, மூக்கு, தொண்டை ஆகியவற்றின் நோய் நிலேகளே விவாதிப்பதற்கு முன் நாம் மருத்துவ படிப்பை எளிதாக்குவதற்காக இந்த உறுப்புகளின் உடல் கூறு இயல், உடல் இயங்கு இயல் ஆகியவற்றைப் பற்றிய சிறு விளக்கம் தேவை என நாம் நினேக்கிருேம்.

காது, மூக்கு, தொண்டை நோய்களுக்கு ஆரம்பநிலையிலேயே நோய் நிர்ணயம் செய்வதற்கு சிறப்பான கவனம் செலுத்தப்படுகிறது. இது சிகிச்சை மற்றும் நோய் தடுப்பு ஆகியவற்றின் போது மிகவும் இன்றியமையாத ஒன்ருகும்.

அறிகுறியியல் மற்றும் பெரிய நோய்களைப் (நடுச்செவியின் தீவிர அழற்சி, மாஸ்டாய்டு அழற்சி, நாட்பட்ட சீழ் கொண்ட நடுச்செவி அழற்சி, லேபிரிந்த் அழற்சி, குரல் வளையின் தீவிர அழற்சி, டான்சிலைச் சுற்றிய சீழ்கட்டி (குவின்ஸி)) பற்றி நன்ருக விவரிக்கப்பட்டுள்ளது. இதனல் சில சமயங்களில் தேவைப்பட்டால் நோயாளிகளை நன்கு அறிவதற்கும் சரியான நேரத்தில் மருத்துவமனைக்கோ அல்லது மருத்துவ வல்லுனரிடம் ஆலோசனைக்காக அனுப்புவதும் சாத்தியமாகிறது.

ஆசிரியர் பல நோய்களைப் பற்றி விவரிக்கும் பொழுது காது, மூக்கு, தொண்டை இயலில் நோய் தடுப்பு முறைகளுக்கு அளிக்கப்படவேண்டிய முக்கியத்துவத்தை, ஒவ்வொருவருக்குமான நோய் தடுப்பு முறைகள், உடலை வலுவாக்குதல் போன்றவற்றிற்கான முறைகளைக் கொடுப்பதன் மூலம் விளக்குகிருர்.

1960 ஆம் ஆண்டு ஜனவரி மாதத்தில் சோவியத் யூனியனின் கம்யூனிஸ்ட் கட்சியின் மத்திய குழு மற்றும் சோவியத் யூனியன் அமைச்சரவை, சோவியத் யூனியனில் பொது நலம் மற்றும் மருத்துவ உதவியைச் சிறப்பாக்குவதற்கான வழிகளைப் பற்றிய ஒரு பெரிய, மற்றும் மக்கள் நலத்தை மேலும் நன்ருக்குவதற்கான ஒரு திட்டத்தை அங்கீகரித்தது.

சுகாதார நடவடிக்கைகளை நாடு முழுவதுமாக அறிமுகம் செய்வது, ஒரு மில்லியனுக்கும் மேலான இளைய மருத்துவ வேலையாளர்களின் உதவியால் மட்டுமே சாத்தியமாகும். ஒரு மருத்துவ பாடமாகக் காது, மூக்கு, தொண்டை இயல் பல தொற்று நோய்களை ஆரம்பத்திலேயே நோய் நிர்ணயம் செய்ய உதவுவதோடல்லாமல் அதன் சிக்கல்களைத் தடுப்பதிலும் பெரிய பங்காற்றுகிறது.

தற்காலத்திய இன்னெரு முக்கியமான பிரச்சினையாவது தீவிரமான நோய்களைச் சிகிச்சை செய்வதும் நோய்க்குப் பின்னுலான விளைவுகளைக் குறைப்பதும் நாட்பட்ட சீழ்

கொண்ட நடுச்செவி அழறசி மற்றும் மூக்குப்பக்கக் காற்றுக்குழிவு, மேற்தொண்டை (நாட்பட்ட டான்சில் அழற்சி) ஆகியவற்றில் ஏற்படும் நாட்பட்ட நோய்களால் அவதிப்படும் நோயாளியின் உடல்நிலையை மீண்டும் நலமாக்குவதும் ஆகும்.

இம்மாதிரியான மற்றும் இதுபோன்ற உடல்நிலை பிரச்சினைகளைத் தீர்ப்பதில் இளைய மருத்துவ ஊழியர்களின் பங்கு நிகரற்றதாகும். ஆகவே தகுதியான இளைய மருத்துவ ஊழியர்களுக்குப் பயிற்சியளிப்பதற்கு முக்கியத்துவம் கொடுக்கப்பட வேண்டும்.

நோய் நிகழ்ச்சியைத் தடுப்பதற்காகவும் காது, மூக்கு, மேற்தொண்டை நோய்களின் தீவிரமான சிக்கல்களைத் தவிர்பதற்காகவும் சில அத்தியாயங்களில் நோய் தடுப்புமுறைகளைப் பற்றிய தனியான பகுதிகள் உள்ளன. சில நோய்களுக்கான (ஸ்கிளிரோமா, உணவுக்குழல் தீப்புண்கள் ஆகியன) சிகிச்சைகளைப் பற்றியான பகுதிகளில் புதிய விவரங்கள், குறிப்பாக எதிர் உயிர் மருந்துகளைப்பற்றிய விபரங்கள் கொடுக்கப்பட்டுள்ளன.

மூச்சுமண்டல மேற்பாதை மற்றும் செவிட்டுத்தன்மை மந்தமாகக் கேட்பது போன்ற நோய்கள் வராமல் நோய்த் தடுப்பு செய்வதன் முக்கியத்துவத்தைச் சுகாதாரக் கல்வி மூலம் பரப்புவதற்காக, சுகாதாரக் கல்வி விரிவுரைக்கான ஒரு பட்டியல் தலைப்புகள் சிபாரிசு செய்யப்பட்டுள்ளன. அவற்றில் இரண்டு விரிவுகளின் சரியான விளக்கம் இப்புத்தகத்தின் கடைசியில் சேர்க்கப்படுகிறது.

எல்லா விமர்சனங்களையும் உதவியான யோசனைகளையும் கருத்தில் கொண்டு செய்யப்பட்ட இப்புதிய பதிப்பானது, இள மருத்துவ டாக்டர்களுக்குப் பயிற்சி அளிப்பதற்கு மிக உதவி புரியும் என ஆசிரியர் நம்புகிறார்.

ஏ.ஜி. லிகசோவ்

காது நோய்கள்

காது: உடற்கூறு இயல்

மனிதனின் காது மூன்று பகுதிகளைக் கொண்டது: வெளிப்புற, நடுப்புற மற்றும் உட்புறப் பகுதிகள் (படம் 1). உட்புறப் பகுதியில் கேட்பதற்கான மற்றும் சமநிலைக்கான பகுப்பிகள் காணப்படுகின்றன.

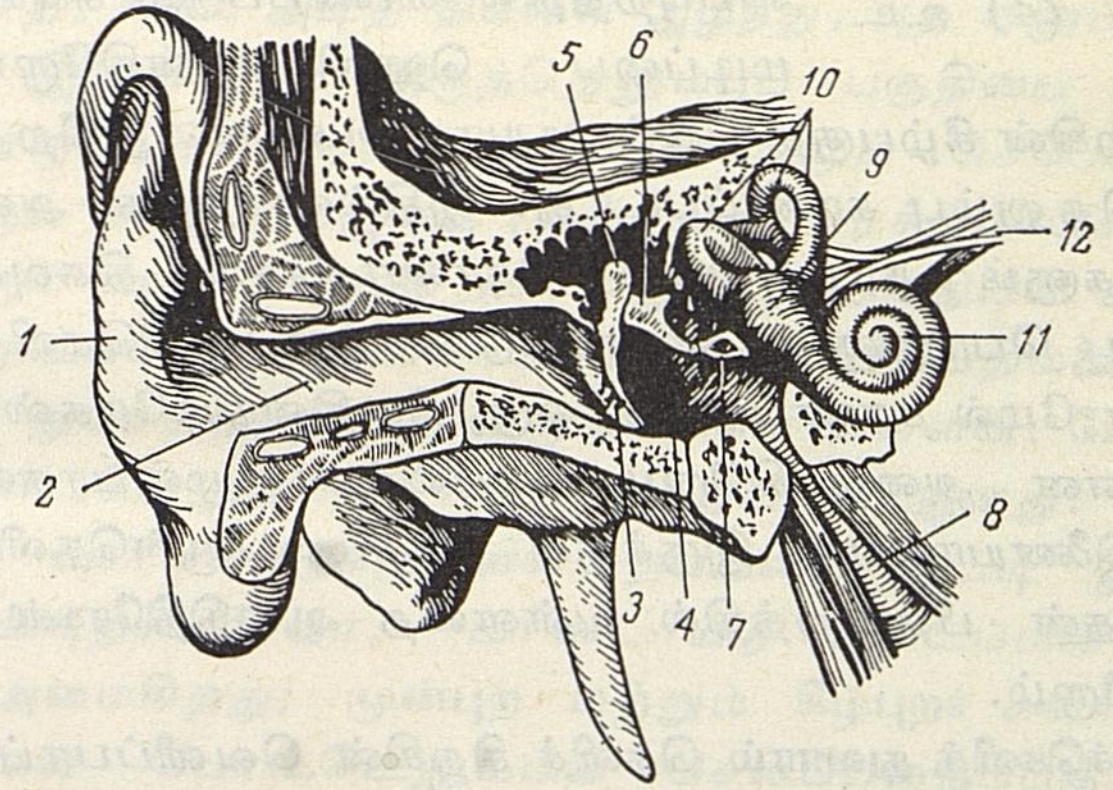

படம் 1. வெளிப்பற மற்றும் நடுப்புற, உட்புறக் காதின் உடற்கூறு இயல்
(1) செவிச்சிறகு; (2) புறச்செவித் துவாரம்; (3) செவிப்பறைப்படலம்; (4) செவிப்பறைக் குழிவு; (5) சுத்தி எலும்பு; (6) பட்டை எலும்பு; (7) பிடி எலும்பு; (8) யூஸ்டேஷியன் குழாய்; (9) தலைவாயில்; (10) அரைவட்ட கால்வாய்கள்; (11) காக்ளியா; (12) செவிநரம்பு

வெளிப் புறக்காது

இதில் செவிச் சிறகு (ஆரிக்கிள்) மற்றும் புறச்செவித் துவாரம் அடங்கும். சிப்பி போன்ற செவிச் சிறகு (படம் 2) சருமத்தால் மூடப்பட்ட குருத்தெலும்பு லெமல்லாவைக் கொண்டுள்ளது; அதன் பின்பரப்பு ஒரே சீராகக் குவிந்து மிருது வாக இருக்கிறது; அதன் முன்பரப்பு குழிந்து இருக்கிறது. அதில் அர்த்தசந்திர மடிப்புகளும் அவற்றினிடையே குழிவுக ளும் காணப்படுகின்றன. செவிச் சிறகின் முன்புறப்பரப்பின் சருமம் புற எலும் போடு நேரடியாக ஒட்டிக்கொண்டிருக் கிறது. எனினும், பின்பரப்பில் குறைந்த அளவிலான செல் திசுவின் அடுக்குகள் காணப்படுவதால் மடிப்புகள் காணப்ப டுகின்றன. செவிச் சிறகின் முன்புற, வெ ளிப்புறத்தில் காணப்படும் சுயேச்சையா மடிப்பை ஹெலிக்ஸ்என்கிறோம். செ விச் சிறகின் கீழ்பகுதி படிப்படியாக மடலாகமாறுகிறது. இதில் குருத்தெலும்பு காணப்படாது. இதில்குறைந்த அளவிலான நாளங்களும் நரம்புகளும் கொண்டசெல் திசுவும் கொ ழுப்புப் பொருளும் காணப்படுகின்றன.புறச்செவித் துவா ரத்தின் மேல் காணப்படும், ஒரு பகுதியைடிரேகஸ் (புடை ப்பு) என அழைக்கிறோம். ஹெலிக்சுக்குமுன்பாகவும் அத ற்கு இணையாகவும் இருக்கும் விளிம்பைஆன்தெலிக்ஸ் என வும் அதன் பின்புறத்தில் உள்ளதை ஆன்திதிரேகஸ் எனவும் கூறுகிறோம்.

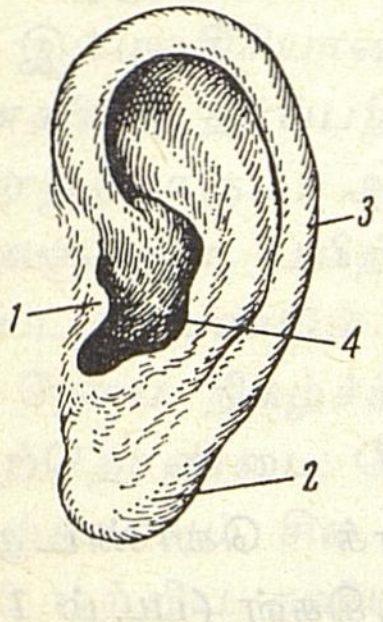

படம் 2. செவிச் சிறகு
(1) புடைப்பு; (2) மடல்; (3) ஹெலிக்ஸ்; (4) உட்

புறச்செவித் துவாரம் செவிச் சிறகின் வெளிப்பரப்பிலுள்ள பெய்குழல் போன்ற குழிவிலிருந்து (cavitas conchae) செவிப்ப றைவரை செல்கிறது. இந்த வாய்க்கால் போன்ற துவாரம் கிடைமட்டமாக உள்நோக்கியும் சிறிது முன்னோக்கியும் செல்கிறது. செவிச் சிறகுப் புடைப்பின் உச்சியிலிருந்து செவிப் பறையின் விளிம்பு வரை அதன் சராசரியான நீளம் 3.5 செ.மீ ஆகும். இந்த வாய்க்காலின் இறுதியிலுள்ள செவிப்பறை காதின் வெளிப்பகுதியை நடுப்பகுதியிலிருந்து

பிரிக்கிறது. செவிக்கால்வாயின் வெளிப்புறத்தின் மூன்றில் ஒரு பங்கு, குருத்தெலும்பு மற்றும் படலப்பகுதியால் ஆனது மிஞ்சியபகுதி எலும்பால் ஆனது.

புறச்செவித் துவாரம், கிடைமட்டத்திலும் முன்மட்டத் திலும் வளைந்து இருக்கிறது. துவாரத்தின் குருத்தெலும்பு மற்றும் எலும்புப் பகுதிகள் ஒரு மழுங்கலான கோணத்து டன் முன்னோக்கியும் கீழ்நோக்கியும் திறக்கிறது. ஆகவே, செவிப்பறையைப் பறிசோதிக்கும் போது, புறச்செவித் துவாரத்தை நேராக்கச் செவிச் சிறகைப் பின்னோக்கியும் மேல்நோக்கியும் இழுக்க வேண்டும். முட்டைவடிவமான புறச்செவித் துவாரத்தின் நீள்மட்டமான விட்டம் ஒரு செ.மீ ஆகும். அதன் அகலம் வெவ்வேறு நபர்களை, வய தைப் பொறுத்து மாறுபடும். குருத்தெலும்பும் எலும்புப் பகுதியும் இணைகிற இடம் மிகக் குறுகிய குவிவாகும் (istmis) இங்குதான் பெரும்பாலான அயல்பொருட்கள் தங் கிவிடுகின்றன. செவித் துவாரத்தின் சுவர்கள் சருமத்தால் போர்த்தப்பட்டுள்ளன. இது எலும்புப் பகுதியில் மெல்லி யதாக மாறி, சரும அடித் திசுவை இழந்து, புற எலும்புடன் நெருங்கி இணைகிறது. குருத்தெலும்புப் பகுதியை மூடியி ருக்கும் சருமத்தில் ஏராளமாக ரோமமும் செபேஷியஸ் சுரப்பிகளும் காது மெழுகை (செருமன்) சுரக்கும் செருமன் சுரப்பிகளும் காணப்படுகின்றன. எலும்புப் பகுதியின் சருமத் தில் ரோமங்களோ, சுரப்பிகளோ காணப்படுவதில்லை. புற எலும்புத் துவாரத்திற்கு நான்கு சுவர்கள் உள்ளன. மேற்புறச் சுவர் பொட்டெலும்பின் சிறகுப்பகுதியால் ஆனது. அதன் உட்பகுதி கபால நடுக்குழிவின் தரையை ஒட்டி இருக்கி றது; பின்புறச் சுவர், மாஸ்டாய்டு புடைப்பின் முன் சுவரால் அமைகிறது; முன்புற மற்றும் கீழ்புறச் சுவர்களின் உட்பகுதிகள் பொட்டெலும்பின் செவிப்பறைப்பகுதியால் ஆனது. முன்புற, கீழ்புறச் சுவரின் வெளிப்புறத்தின் ஒரு பகுதி, 2—5 செங்குத்துப் பிளவுகளுடன் கூடிய குருத்தெ லும்பால் ஆனது. இதன் வழியாக, புறச்செவித் துவாரத் தின் அழற்சி, பரோடிட் சுரப்பியைச் சுற்றியுள்ள இணைப் புத் திசுவுக்குப் பரவலாம், எதிர்மாறாகவும் பரவலாம். கீழ் தாடையின் தலை இணைப்புடன் முன்புறச்சுவர் இணைகிறது. இதனால்தான், புறச் செவித்துவாரத்தின் முன்புறச் சுவரில்

அழற்சி ஏற்படும்போது, வாயைத் திறக்கும்போதும் உணவுப் பொருட்களை மெல்லும்போதும் வலி உண்டாகிறது. கீழ்த் தாடைக்குக் காயம் ஏற்பட்டாலோ, மனிதன் கீழே விழுந் தாலோ, தாடைக்கு மேல்நோக்கி அடிவிழுந்தாலோ, செவித் துவாரத்தின் முன்புறச் சுவர் முறிகிறது. இதனுல் கீழ்தா டையின் தலை இணைப்பு பின்னேக்கியும் மேல்நோக்கியும் தள்ளப்படுகிறது.

பிறந்த சிசுவில் எலும்பாலான செவித் துவாரமும் கிடை யாது, மாஸ்டாய்டு புடைப்பும் கிடையாது. செவித் துவாரத் திற்குப் பதிலாக அனுலஸ் எனப்படும் எலும்பு வளையம் காணப்படுகிறது. மேற்பகுதியின் ஒரு சிறிய பகுதியில் இடை வெளி காணப்படுகிறது. படலமும் குருத்தெலும்பும் கொண்ட செவித் துவாரத்துடன் நேரடியாக இணைந்துள்ளது. அனு லஸின் உள்விளிம்பில் காணப்படும் எலும்புப் பள்ளத்தில் செவிப்பறைப்படலம் பொருத்தப்பட்டுள்ளது. எலும்பில்ல லாத மேற்பகுதியில் செவிப்பறைப்படலம், சிறகு எலும்பின் கீழ் விளிம்புடன் நேரடியாகப் பொருத்தப்பட்டுள்ளது. இதையே ''ரிவினஸின் பிளவு'' என்கிறோம். மூன்று வயதிற் குள் புறச்செவித் துவாரம் முழுமைதாக வளர்ச்சியடைந்து விடுகிறது.

வெளிப்புற கரோடிட் தமனியின் கிளைகள், வெளிக் காதுக்கு இரத்த வினியோகம் செய்கின்றன. டிரைஜெமி னல் கிளைகளைத் தவிர, செவித் துவாத்தின் பின்புறச் சுவரில் காணப்படும் ஆரிக்குலர் நரம்பும் (வேகஸ் நரம்பின் கிளை), வெளிக் காதுக்கு நரம்பூட்டம் அளிக்கின்றன. அயல்பொ ருளான மெழுகை அகற்றும் போது பின்புறச் சுவரில் ஏற் படும் யாந்திரீக உறுத்தல், அனிச்சை இருமலைத் தோற்று விக்கிறது.

செவித் துவாரத்தின் சுவர்களிலிருந்து வரும் நிணநீர், அருகேயுள்ள நிணநீர் முடிச்சுகளை அடைகின்றன. செவிச் சிறகுக்கு முன்னரும், மாஸ்டாய்டு புடைப்பின் மேலும், செவித் துவாரத்தின் உட்சுவரின் அடியிலும் நிணநீர் முடிச் சுகள் காணப்படுகின்றன. புறச்செவித் துவாரத்தின் அழற் சியின் போது, இந்த நிணநீர் முடிச்சுகளில் வலியும் வீக்க மும் காணப்படுகின்றன.

செவிப்பறைப்படலம்

செவிப்பறைப்படலம் (முரசு) (படம் 3, வண்ண அட்டவணை I படம் 1) ஒரு மெல்லிய, ஓரளவு ஒளி ஊடுருவும் தன்மை கொண்ட, நீள்வட்டமான தகடாக, வெளிக்காதுக்கும் நடுக்காதுக்கும் மத்தியில் அமைந்துள்ளது. அது 9.5—10 மி.மீ 8.5—9 மி.மீ அளவில் இருக்கிறது. செவிப்பறை வளையத்தின் எலும்புப் பிளவினுள் பொருத்தப்பட்ட முரசின் பெரும்பகுதி உறுதியாக இருக்கிறது. இதைப் ''பார்ஸ் டென்சா'' என்கின்றனர். முரசின் மற்ற சிறிய பகுதி, முன்னேக்கியும் மேல்நோக்கியும் இருந்து ரிவினஸின் பிளவு எனப்படும் சிறகு எலும்பின் பிளவில் நேரடியாகப் பொருத்தப்பட்டுத் தளர்ந்து இருக்கிறது. இதைப் ''பார்ஸ் ஃப்ளாஸிடா'' அல்லது ''ஷ்ராப்னெல்லின் படலம்'' என அழைக்கின்றனர். முரசில் மூன்று மடிப்புகள் காணப்படுகின்றன: செவித் துவாரத்தினதோடு தொடர்ச்சியாகக் காணப்படும் வெளிப்புற அல்லது எபிடெர்மா மடிப்பு; வட்டகாரமாகப் பரவுகின்ற வட்டமான இணைப்புத் திசு இழைக

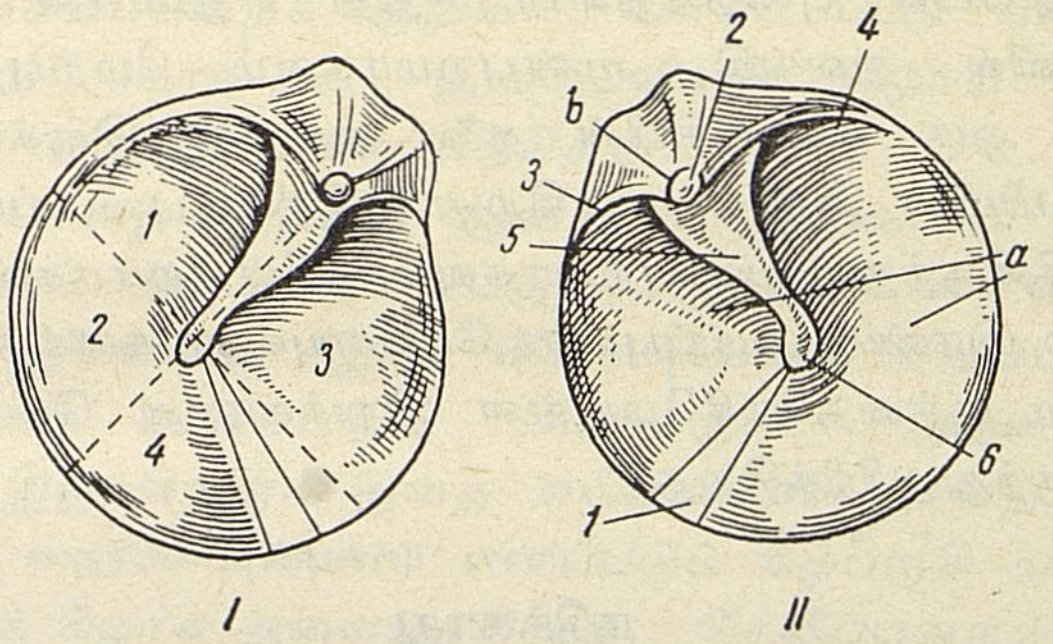

படம் 3. இயற்கையான முரசு—வலது, இடது —வலது முரசு நான்கு பகுதிகளாகப் பிரிக்கப்பட்டுள்ளது: (1) பின்புற—மேற்புற; (2) பின்புற—கீழ்ப்புற; (3) முன்புற—மேற்புற; (4) முன்புற—கீழ்ப்புற.

—இது முரசு: (அ) பார்ஸ் டென்சா; (ஆ) பார்ஸ் ஃப்ளாஸிடா அல்லது ஷ்ராப்னெல்லின் படலம்; (1) ஒளி அனிச்சை (கூருளை); (2) சுத்தி எலும்பின் கூரான புடைப்பு; (3), (4) முன்புற, பின்புற மடிப்புகள்; (5) சுத்தி எலும்பின் கைப்பிடி; (6) அம்போ

ளைக் கொண்ட மத்திய மடிப்பு, செவிப்பறைக் குழிவின் சளிப்படலத்துடன் தொடர்பாக உள்ள உட்புற மடிப்பு. ஷ்ராப்னெல் படலம் அல்லது பார்ஸ் ஃபிளாஸிடாவில் இரண்டு மடிப்புகளே காணப்படுகின்றன. இதில் இழைக ளாலான திசு காணப்படுவதில்லை.

இளம்பிராயத்தில் தளர்ந்த சளி அடி மடிப்பு இருப்ப தால், முரசு, ஓரளவு, பருத்தே இருக்கிறது. நாளடைவில் அது நன்கு இறுகிவிடுகிறது; முதிர்ந்த வயதில் மெல்லிய தாக ஆகிறது.

செவித்துவாரத்தின் நீள் இருசுக்கு, செங்குத்தாக இல் லாமல், குறுக்காகவே முரசு அமைந்திருக்கிறது. இதனுல் அது முன்னேக்கி, கீழ்நோக்கி, உள்நோக்கி இருக்கிறது. புதிதாகப் பிறந்த சிசுக்களிலும் பாலூட்டுப்படும் குழந்தை களிலும் முரசு கிடைமட்டமாக இருக்கிறது.

செவித் துவாரத்தின் வழியாக, செவிப்பறை முரசைப் பரிசோதிக்கும் போது, அதன் மத்தியில் ஒரு பெய்குழல் போன்ற குழிவு காணப்படுகிறது. அதன் ஆழ்ந்த பகுதியில் ''அம்போ'' எனப்படும் புடைப்பு காணப்படுகிறது. முரசின் நார் மடிப்பில் புதைந்துள்ள சுத்தி எலும்பின் கைப்பிடி அம்போவில் துவங்கி, முன்புறமாகவும் மேற்புறமாகவும் சென்று, ஒரு குண்டூசியின் தலை அளவே இருக்கும். ஒரு சிறிய குமிழின் மேலே முடிகிறது. (சிறிய புடைப்பு). சிறிய புடைப்பிலிருந்து முன்புறமாகவும் பின்புறமாகவ்ும் விரிந் திருக்கும் இரண்டு மடிப்புகள், மேலேயுள்ள தளர்ந்த ஃபிளா ஸிடா படலத்தைக் கீழேயுள்ள இறுக்கமான டென்சா பட லத்திலிருந்து பிரிக்கிறது.

நடுக்காது

நடுக்காதில் கீழ்க்கண்டவை காணப்படுகின்றன: செவிப் பறைக்குழிவு, செல்லமைப்புடன் கூடிய மாஸ்டாய்டு புடைப்பு, யூஸ்டேஷியன் குழாய் (படம் 4); எல்லாமே ஒன்றுடன் ஒன்று இணைந்துள்ளன.

செவிப்பறைக்குழிவு ஒரு கன செ.மீ அளவிலான ஒரு சிறிய அறையாகும். இது உட்காதுக்கும் செவிப்பறைப்பட லத்திற்கும் இடையில் பொட்டெலும்பின் ஆழத்தில் அமைந்

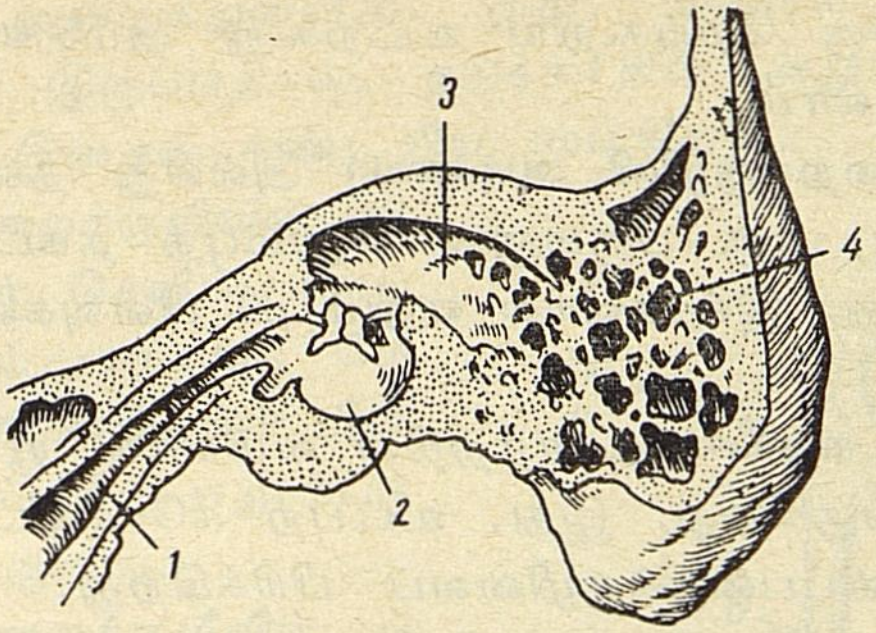

படம் 4. நடுக்காதின் குறுக்கு வெட்டுத் தோற்றம் (1) யூஸ்டேஷியன் குழாய்; (2) செவிப்பறைக் குழிவு; (3) அறை; (4) மாஸ்டாய்டு செல்கள்

துள்ளது. முன்புறமாக யூஸ்டேஷியன் குழாய் வழியாக, செவிப்பறைக்குழிவு, மூக்கு—மேற்தொண்டையுடன் தொடர்பு கொள்ளுகிறது; பின்புறமாக, மாஸ்டாய்டு குழி வின் முகப்பு வழியாக (aditus ad antrum mastoideum) அது, மாஸ்டாய்டு புடைப்பின் ஸெல்களுடன் தொடர்பு கொள் கிறது. செவிப்பறைக் குழிவில், மாஸ்டாய்டு புடைப்பின் ஸெல்களைப் போலவே, யூஸ்டேஷியன் குழாய் வழியாக வருகின்ற காற்று காணப்படுகிறது.

செவிப்பறைக்குழிவை மூன்று பகுதிகளாகப் பிரிப்பது வழக்கம்: பெரிய-மத்திய பகுதி, முரசின் பார்ஸ் டென் சாவுக்கு இணையான இது, மீஸோடிம்பனம் எனப்படுகிறது. எபிடிம்பனம் எனப்படும் மேற்பகுதி, முந்தையதற்கு மேலாக இருக்கிறது. இதை எபிடிம்பானிக் அறை என்றும் கூறுவர். ஹைபோடிம்பனம் எனப்படும் கீழ்பகுதி முரசு மட் டத்திற்குக் கீழாக அமைந்துள்ளது. செவிப்பறைக்குழிவுக்கு ஆறு சுவர்கள் உண்டு.

செவிப்பறைக்குழிவின் கூரை ஒரு மெல்லிய எலும்புத் தகட்டால் ஆனது. இது மூளையின் பொட்டுமடல் அமைந்துள்ள கபாலநடுக்குழிவிலிருந்து, செவிப்பறைக்குழிவைப் பிரிக்கிறது. பிறவியிலிருந்தே காணப்படும் பிளவுகள் கொண்ட இந்தத் தகட்டின் வழியாக, கபால நடுக்குழிவிருந்து இரத்த நாளங் கள் செல்கின்றன. நடுக்காதின் அதிதீவிர அழற்சியால் அவ தியுறும் குழந்தைகளில் காணப்படும் மூளை உறை அழற்சி

அறிகுறிகளுக்கு மேற்கூறிய உடற்கூறு அம்சங்கள் காரண மாக இருக்கலாம்.

செவிப்பறைக்குழிவி **அடிச்சுவர்** அல்லது தரை, ஜீகுலர் குமிழிலிருந்து, ஒரு பருமனுன எலும்புத் தகட்டால் பிரிக் கப்பட்டுள்ளது. இச் சுவரில் எலும்புப் பிளவுகள் அரிதாகக் காணப்படும்.

முன்புறச் சுவரின் துவாரத்தின் வழியாக யூஸ்டேஷியன் குழாய் துவங்குகிறது. இது, உட்புற கரோடிட் கால்வாயி லிருந்து செவிப்பறைக்குழிவைப் பிரிக்கிறது.

பின்புறச் சுவரின் மேற்பகுதியிலுள்ள ஒரு துவாரம், மாஸ் டாய்டு அறைக்கு (aditus ad antrum mastoideum) செல்கிறது.

உட்புறச் சுவர் செவிப்பறைக்குழிவை உட்காதிலிருந்து பிரிக்கிறது. இதில் ஒரு மெல்லிய புடைப்பு காணப்படுகி றது (promontorium). இது காக்ளியாவின் அடித்தள வளைவு போன்று இருக்கிறது. புடைப்புக்கு மேலாகவும் பின்னுலும் ஒரு முட்டைவடிவ கதவு அமைந்திருக்கிறது. அது, வெஸ்டி டிப்யூலின் உள்ளே செல்கிறது. இது பிடி எலும்பின் அடித் தகட்டால் மூடப்பட்டுள்ளது. புடைப்பிற்குப் பின்னும் கீழேயும் உள்ள பின்னிடத்தில் ஒரு வட்டமான ஜன்னல் (காக்ளியாவின் துவாரம்) இருக்கிறது. இது, காக்ளியாவின் உள்ளே செல்கிறது. இது, இரண்டாந்தர செவிப்பறைப் படலத்தால் மூடப்பட்டுள்ளது.

முட்டைவடிவ ஜன்னலுக்கு மேலாக, உட்புறச் சுவரின் மேல், முக நரம்புக் கால்வாயின் கிடைமட்டப் பகுதி இருக் கிறது. செவிப்பறையினுள் நுழைந்த உடன், முக நரம்புக் கால்வாய், ஒரு இறங்கு கோணத்துடன் கீழேதிரும்பி, பின்னர் செவித் துவாரத்தின் பின்புறச் சுவரின் பின்னே சென்று, ஸ்டைலோ மாஸ்டாய்டு துவாரம் வழியாகக் கபாலத்தின் தளத்தை அடைகிறது. இந்த எலும்புக் கால் வாயின் சுவர்கள் அரிக்கப்படலாம். அந்த நிலையில் நடுக் காதின் சளிப்படலம், பிளவுகள் வழியாக நுழைந்து, முக நரம்பின் உறையை நேரடியாகத் தொடலாம், இதன் விளை வாக முக நரம்பு பலவீனமடைந்து, சீழ்கொண்ட நடுக்காது அழற்சியின் போது செயலற்றதாகி விடுகிறது. முக நரம் புக் கால்வாயின் பின்னேயும் மேலேயும் அடிடஸ் அட் ஆண்ட்ரத்தின் உட்சுவரின் மேல், அரை வட்டக் கால்வா

யின் உச்சி அமைந்துள்ளது. இது, மிகவும் தெளிவான அமைப்புடன் இருப்பதால், நடுக்காதின் அறுவைசிகிச்சை யின் போது இதைக் கண்டறிய முடிகிறது.

செவிப்பறைக்குழிவின் வெளிப்புறச் **சுவர்** செவிப்பறைப் படலத்தாலும் முரசுக்கு மேலாக எபிடிம்பானிக்கின் பின்னிட வெளிப்புற எலும்புச் சுவராலும் ஆனது.

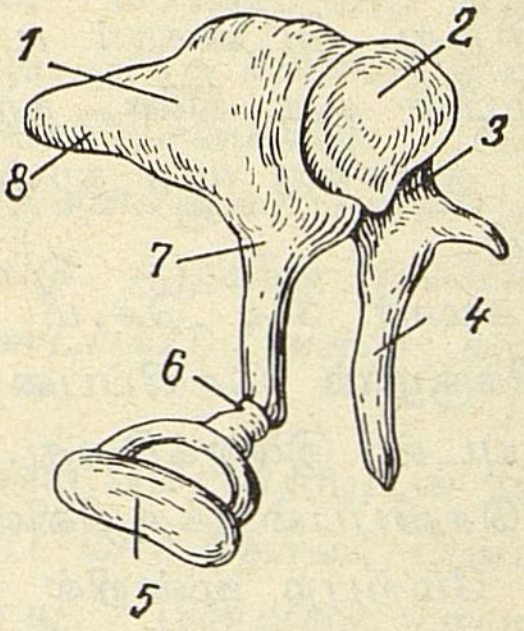

படம் 5. செவி எலும்புகளின் தொடர் இணைப்பு (1) பட்டடை எலும்பின் உடல்; (2) சுத்தி எலும்பின் தலை; (3) சுத்தி எலும்பின் கழுத்து; (4) கைப்பிடி; (5) பிடி எலும்பின் தகடு; (6) பிடி எலும்பின் தலை; (7) பட்டடை எலும்பின் நீண்ட புடைப்பு; (8) பட்டடை எலும்பின் குட்டையான புடைப்பு

செவிப்பறைக்குழிவில் மூன்று செவி எலும்புகள் காணப்படுகின்றன: சுத்தி எலும்பு, பட்டடை எலும்பு, பிடி எலும்பு (படம் 5). இவை, மூட்டுக்களாலும் பந்தகங்களாலும் ஒன்றுடன் ஒன்று இணைந்துள்ளன. இதனுல் முரசையும் முட்டைவடிவ ஜன்னலையும் இணைக்கும் ஒரு தொடர்ச்சியான, நெகிழ்வுத்தன்மை கொண்ட ஒரு சங்கிலி உருவாகிறது. சுத்திஎலும்பின் கைப்பிடி, செவிப்பறைப் படலத்தின் நார் மடிப்புடன் இணைந்திருக்கிறது, பட்டடையின் அடித்தகடு, ஒருவளைய பந்தகத்தால், முட்டை வடிவ ஜன்னலுடன் பொருத்தப்பட்டுள்ளது.

சுத்தி எலும்புக்கும் பிடி எலும்புக்கும் இடையே பட்டடை எலும்பு அமைந்துள்ளது. சுத்தி எலும்பும் பட்டடை எலும்பும் பந்தகங்களின் உதவியால் செவிப்பறைக்குழிவுடன் பொருத்தப்பட்டிருப்பதால் இந்த முழுமையான அமைப்பு, உரிய இடத்தில் சீரான முறையில் வைக்கப்பட்டுள்ளது.

செவிப்பறையின் தசைகள் செவிப்பறைக்குழிவில் இரண்டு தசைகள் காணப்படுகின்றன: (1) டென்சார் டிம்பனைத் திசை இது செவிப்பறைப்படலத்தை இறுக்கமாக ஆக்குகிறது. இது, யூஸ்டேஷியன் குழலுக்கு மேலே எலும்புக் கால்வா

யில் அமைந்து சுத்தி எலும்பின் கைப்பிடியுடன் இணைந்திருக்கிறது. (2) ஸ்டெபிடியஸ் தசை. செவிப்பறைக்குழிவின் பின்புறச் சுவரிலிருந்து வரும் இத்தசை, ஒரு மெல்லிய நாண் மூலமாக, பிடி எலும்பின் தலையுடன் பொருத்தப்பட்ருக்கிறது. டென்சார் டிம்பனைத் தசைக்கு, டிரைஜெமினல் நரம்பின் ஒரு கிளை, நரம்பூட்டம் அளிக்கிறது. ஸ்டெபீடியஸ் தசைக்கு முக நரம்பின் ஒரு கிளை நரம்பூட்டம் அளிக்கிறது.

சுமார் 3.5 செ.மீ நீளமுள்ள யூஸ்டேஷியன் அல்லது **செவிக்குழாய்** செவிப்பறைக்குழிவை, மூக்கு—மேற்தொண்டையுடன் இணைக்கிறது.

செவிப்பறைக்குழிவின் அருகே இருக்கும் இந்தக் குழாயின் மேற்புற மூன்றில் ஒரு பங்குக்கு எலும்பாலான சுவர்கள் உள்ளன. மூக்கு—மேற்தொண்டைக்குச் செல்லும் எஞ்சிய பகுதி, படலத்தாலும் குருத்தெலும்பாலும் ஆனது. யூஸ்டேஷியன் குழலில் காணப்படும் எபிதீலிய சிலியாவின் அசைவுகள், மேற்தொண்டையை நோக்கியே இருக்கின்றன ஓய்வு நிலையின் போது, யூஸ்டேஷியன் குழல், தளர்ந்த நிலையில் உள்ளது. ஆனால் விழுங்கும் போதான ஒவ்வொரு அசைவின் போதும், அத்துடன் இணைந்துள்ள மெல்லிய அண்ணத் திசைகளின் சுருக்கத்தால் அக்குழல் திறக்கிறது. இதனால் செவிப்பறைக்குழிவினுள் காற்று உட்செல்கிறது.

புறச்செவித் துவாரத்தின் பின்னே அமைந்துள்ள **மாஸ்டாய்டு புடைப்பு** எலும்பாலான ஒன்றாகும். அத்துடன் இணைந்துள்ள ஸ்டெர்னோ கிளைடோ மாஸ்டாய்டு தசையில், அது கீழ்நோக்கித் துருத்திக் கொண்டிருக்கிறது. குழந்தைகளில் மாஸ்டாய்டு புடைப்பு முழுமையாக வளர்ச்சியடைவதில்லை. செவிப்பறை வளையத்தின் எலும்புப் பகுதிக்குப் பின்னே, ஒரு எலும்பாலான புடைப்பாக இருக்கிறது.

புடைப்பின் மேல்விளிம்பு, பொட்டெலும்புக்கோடாக (linea temporalis) இருக்கிறது. எது சைகோமாபுடைப்பின் பின்புற விரிவாக இருக்கிறது. நடுக்கபாலக் குழிவின் தரை, இந்தக் கோட்டின் மட்டத்தில் இருக்கிறது.

மாஸ்டாய்டு புடைப்பின் **முன்புறச் சுவர்** புறச் செவித் துவாரத்தின் பின்புறமான எலும்புச் சுவராக இருக்கிறது. செவித் துவாரத்தின் மேற்புறச் சுவர், பின்புறச் சுவருடன்

சேரும் இடத்தின் பின்னே, ஒரு சிறிய எலும்பு உச்சி (spina supra meatum) காணப்படுகிறது. இது, புறச்செவித் துவாரத்தின் மேலே காணப்படுகிறது. இந்த உச்சியின் பின்னால், ஒரு மழ மழப்பான பள்ளம்—மாஸ்டாய்டு பள்ளம்—(fossa mastoidea) காணப்படுகிறது. இந்த உச்சிப்புள்ளியும் பொட்டெலும்புக்கோடும் அறுவைசிகிச்சையின் போது, மிகவும் முக்கியமான எல்லைக்கோடுகளாகும், மாஸ்டாய்டு புடைப்பின் ஆழத்தில், மாஸ்டாய்டு குழிவின் (ஃபோஸா மாஸ்டாய்டியா) துருத்தியில் மாஸ்டாய்டு அறை காணப்படுகிறது (antrum mastoideum)

மாஸ்டாய்டு புடைப்பின் உட்சுவர் லேபிரிந்துடன் ஒட்டியிருக்கிறது. ஆனனும் பின்புறமாகப் பார்த்தால், பின்புறக் குழிவால், வரையறுக்கப்பட்டுள்ளது. பின்புறக் கபாலக் குழிவை நோக்கியுள்ள பரப்பின் மீது சிக்மாய்டு பள்ளம் எனப்படும் "S" போன்ற ஓரளவு அகலமான பள்ளம் காணப்படுகிறது. இதில் ட்யூரா மேட்டர் எனப்படும் மூளையின் வெளி உறையின் சிக்மாய்டுசைனசின் ஒரு பகுதி இருக்கிறது. எபிடிம்பனிக் பின்னிடத்தில் இருக்கும் அறைதான், மாஸ்டாய்டு புடைப்பின் மத்திய பகுதியாகும். இந்த அறை, செவிப்பறைக்குழிவுடனும் மாஸ்டாய்டு புடைப்பின் காற்று நிறைந்த செல்களுடனும் தொடர்பு கொண்டுள்ளது. அறையின் கூரை அல்லது மேற்புறச் சுவர், நடுக்கபாலக்குழிவிலிருந்து அதைப் பிரிக்கிறது.

மாஸ்டாய்டு புடைப்பில், கீழ்க்கண்ட பல்வேறு அமைப்புகள் காணப்படுகின்றன காற்று அழுத்தம் கொண்ட பெரியசெல் மற்றும் டிப்ளாயிக் செல், ஒருங்கிணைந்த ''ஸ்கிளிராடிக்'' செல் காற்றழுத்தம் கொண்ட பெரிய செல்களில், மாஸ்டாய்டு புடைப்பின் குழிவு, மெல்லிய எலும்புச் சுவர்களால் பிரிக்கப்பட்டு, பின்னல்களாகவும் சிறிய செல்களாகவும் இருக்கிறது. டிப்ளாயிக் அமைப்பு டிப்ளாயிக் எலும்பு போன்று சிறிய செல்கள் கொண்டுள்ளன. மாஸ்டாய்டு அமைப்பின் கலவை அமைப்பே மிகவும் அதிகமாகக் காணப்படுகிறது. இங்கு, பெரிய ஸெல்களுடன் சிறிய ஸெல்களும் காணப்படுகின்றன. ஒருங்கிணைந்த அமைப்புகளில், எலும்பு தடிமனாக இருக்கிறது; மிகக்குறைந்த செல்களே காணப்படுகின்றன. நாட்பட்ட, சீழ்கொண்ட, நடுக்காது

அழற்சியின் விளைவால் இந்த அமைப்பு உண்டாகிறது.

செவிப்பறைக்குழிவு மற்றும் அறை, மாஸ்டாய்டு செல்கள் ஆகியவற்றின் சுவர்களில், சளிச் சுரப்பிகள் இல்லாத, தொடர்ச்சியான மெல்லிய சளிப்படலம் காணப்படுகிறது. யூஸ்டேஷியன் குழாயின் சளிப்படலமும் செவிப்பறைக் குழிவின் அருகிலுள்ள படலமும் ஸிலியா கொண்ட தூண் வடிவ எபிதீலியத்தால் மூடப்பட்டுள்ளது. யூஸ்டேஷியன் குழாயின் குருத்தெலும்புப் பகுதியின் சளிப் படலத்தில் சளிச் சுரப்பிகள் காணப்படுகின்றன. நடுக்காதின் மற்ற பகுதிகளின் படலத்தில் இவை காணப்படுவதில்லை.

நடுக்காதுக்கு இரத்த வினியோகம் செய்வது, வெளிப்புற கரோடிட் தமனியின் கிளைகளாகும். நடுக்காதிலிருந்து சிரை இரத்தம் அகற்றப்படுவது கீழ்க்கண்ட நாளங்களாலாகும்: ட்யூரா மேட்டரின் சிரைகள், சிரைசைனசுகள், கரோடிட் தமனியைச் சுற்றியுள்ள சிரைப்பிணையங்கள் நிணநீர் அகற்றப்படுவது இரண்டு முறைகளாலாகும்: (1) யூஸ்டேஷியன் குழாயின் நிணநீர் நாளங்கள் வழியாக, மேற்தொண்டையின் பின்புற நிணநீர் முடிச்சுகளுக்குச் சென்று, அங்கிருந்து கழுத்தின் ஆழமான நிணநீர் முடிச்சுகளுக்கு, (2) செவிப்பறைக்குழிவின் நிணநீர் நாளங்கள் வழியாக, புறச்செவித் தூவாரத்தின் நிணநீர் நாளங்களுக்கும் செவிச்சிறகின் முன்னும் பின்னுமாக உள்ள நிணநீர் முடிச்சுகளுக்கு. கிளாஸோஃபெரிஞ்சியல் மற்றும் முக நரம்பு, பரிவு நரம்புகள் ஆகியவை நடுக்காதுக்கு நரம்பூட்டம் அளிக்கின்றன, (கிளாஸோஃபெரிஞ்சியல்-நாக்கு—மேற்தொண்டை).

உட்செவி அல்லது லேபிரின்த்

உட்காதில் படலத்தால் ஆனதும் எலும்பால் ஆனதுமான லேபிரின்த்கள் உண்டு. படல லேபிரின்தில் எண்டோலிம்ஃப் எனப்படும் திரவம் காணப்படுகிறது. அதைச் சுற்றியும் அதை எலும்பு உறையிலிருந்து பிரிப்பதுமான தண்டுவடத்திரவத்தைப் பெரிலிம்ஃப் என்கிறோம்.

எலும்பு லேபிரின்தில் மூன்று பாகங்கள் காணப்படுகின்றன: (1) வெஸ்டிப்யூல் (2) மூன்று அரைவட்டக்கால்வாய்கள் (3) காக்ளியா (படம் 6).

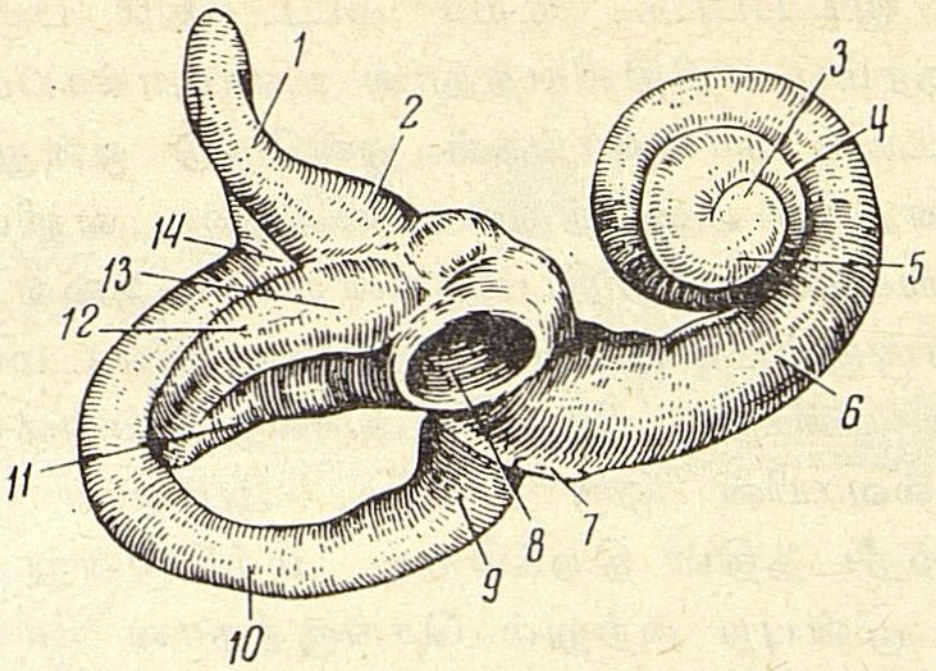

படம் 6. வலது பக்க எலும்பு லேபிரின்த்
(1) முன்பான அரைவட்டகால்வாய்; (2) முன்பான அரை வட்ட கால்வாயின் ஆம்புலா; (3) காக்ளியாவின் உச்சி; (4) காக்ளியாவின் உட்புறச் சுற்று; (5) காக்ளியாவின் உச்சுச் சுற்று; (6) காக்ளியாவின் அடிச்சுற்று; (7) வட்ட சாளரம்; (8) முட்டை வடிவ சாளரம்; (9) செங்குத்தான அரைவட்ட கால்வாயின் ஆம்புலா; (1)0 செங்குத்தான அரைவட்டக் கால்வாய்; (11), (12) குரூரா என்ற இணைப்பு; (13) கிடைமட்ட அரைவட்டக் கால்வாயின் அம்புலா; முன்புற மற்றும் செங்குத்தான அரைவட்டக் கால்வாய்களின் குரூரா இணைப்பு

எலும்பு லேபிரின்தின் மத்தியில் **வெஸ்டிப்யூல்** அமைந்துள்ளது. இதன் வெளிப்புறச் சுவரில்தான் முட்டைவடிவ சாளரம் அமைந்துள்ளது, அதன் எதிரேயுள்ள உட்புறச் சுவரில் இரண்டு பின்னிடங்கள் உள்ளன. இதில் வெஸ்டிப்யூலின் இரண்டு படலப்பைகள் இருக்கின்றன.

சேக்யூல் எனப்படும் முன்புறப்பை, வெஸ்டிப்யூலுக்கு முன்னுள்ள படலக்காக்ளியாவுடன் தொடர்பு கொள்கிறது, **யூட்ரிக்கிள்** எனப்படும் பின்புறப்பை, வெஸ்டிப்யூலுக்குப் பின்னும் மேலேயும் செல்லும் மூன்று அரைவட்டக் கால்வாய்களுடன் தொடர்பு கொள்கின்றன. வெஸ்டிப்யூலின் இடர் இணைப்பை ஏற்படுத்தும் பைகள் கிரகிப்பான்கள், அதாவது **மாக்யூலேட் அக்யூஸ்டிகேவைக்** கொண்டுள்ளது. அதோலிக் உறுப்புகள், அதோலிக்ஸ் எனப்படும் கால்சியம் பாஸ்பரேட் மற்றும் கால்சியம் கார்பனேட்டாலான துகள்களைக் கொண்ட

படலத்தால் மூடப்பட்ட உயர் மட்டத்தில் பகுப்படைந்த சிறப்பான நரம்பு எபிதிலியத்தால் உண்டாக்கப்பட்டுள்ளது

அரைவட்டக் கால்வாய்கள் ஒன்ருேடு ஒன்று செங்குத்தான கோணத்தில் அமைந்துள்ளன. அவை வளியின் மூன்று மட்ட தளங்களைப் பிரதிபலிக்கின்றன. அவை எண்ணிக்கையில் மூன்ருகும்: வெளிப்புற அல்லது கிடைமட்ட, மேற்புற அல்லது முன்புற, பின்புற அல்லது செங்குத்தான ஒவ்வொரு கால்வாயின் ஒரு பக்கம், ஆம்புலா எனப்படும் பெரிய வெற்றிடத்தில் திறக்கிறது. மற்ருென்று அப்படியே இருக்கிறது. முன்புற மற்றும் செங்குத்தான கால்வாய்கள், ஒரு பொதுவான சமமான தண்டைக் கொண்டுள்ளன (crus commune)

ஒவ்வொரு படலக்கால்வாயின் ஆம்புலாவில் ஒரு விளிம்பு காணப்படுகிறது. ஒரு கிரகிப்பியான இது **கிரிஸ்டா ஆம்புலாரிஸ்** எனப்படுகிறது. உயர்மட்டத்தில் பகுப்படைந்த நரம்பு எபிதீலியம் அல்லது ரோமம் மற்றும் துணை புரியும் செல்களைக் கொண்ட ஒரு நரம்பு நுனி.

ரோம செல்களின் மேற்பரப்பு, ரோமங்களால் மூடப்பட்டுள்ளது. அது, எண்டோலிம்ஃபின் அழுத்தத்தில் ஏற்படும் மாற்றத்திற்கு அல்லது அசைவிற்குப் பிரதி வினை புரிகிறது.

வெஸ்டிப்பூல் மற்றும்அரைவட்டக் கால்வாய்கள் ஆகியவற்றின் கிரகிப்பிகள், வெஸ்டிப்யூல் புகுப்பியின், வெளிப்புறநரம்பு நுனிகளாகும்.

காக்ளியா (சுருள் வளையம்), ஒரு எலும்புக் குழாயாகும். அது, மோடியோலஸ் எனப்படும் ஒரு மத்திய தூணைச் சுற்றி, இரண்டரை திருப்பங்களை, உண்டாக்குகிறது. அது, தோற்றத்தில் ஒரு நத்தையின் வெளிஉறையைப் போன்று இருக்கிறது.

மோடியோலஸிலிருந்து வெளிப்புற சுவருக்குச் செல்லும் எலும்பு படல அடுக்கு, குழாய் துவாரத்தை இரண்டு பகுதிகளாகப் பிரிக்கிறது: ஸ்கேலா வெஸ்டிபுலி எனப்படும் மேற்பகுதி; ஸ்கேலாடிம்பனி எனப்படும் கீழ்பகுதி: இவை, ஹெலிசோட்ரீமா எனப்படும் ஒரு சிறிய துவாரம் வழியாக, காக்ளியாவின் உச்சியில் தொடர்பு கொள்கிறது. இரண்டு பகுதிகளும் பெரிலிம்ஃபைக் கொண்டுள்ளன.

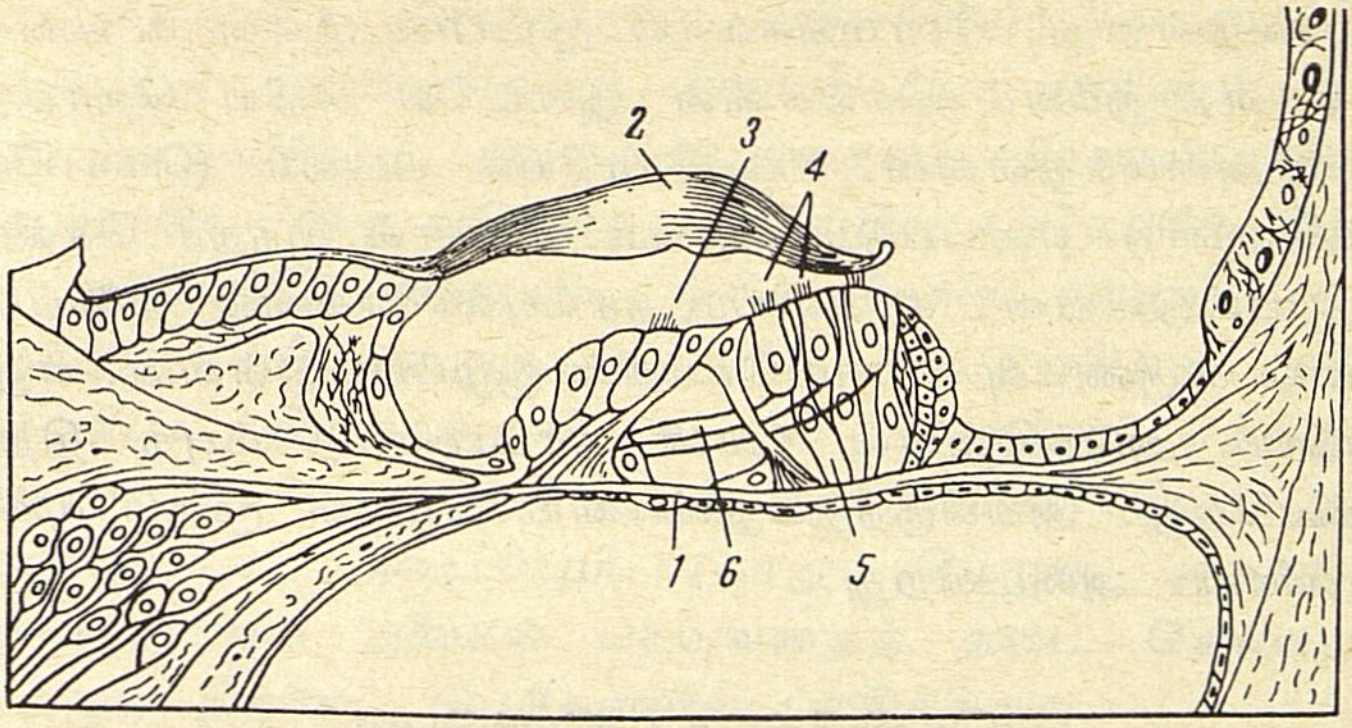

படம் 7. கார்டியின் அங்கம் (ஒரு வரைபடம்)
(1) அடித்தளப்படலம்; (2) டெக்டோரியல் படலம்; (3), (4) ரோம செல்கள்; (5) துணையான செல்கள்; (6) ரோம செல்களை அடையும் நரம்பு இழைகள்

ஸ்கேலா வெஸ்டிப்யூலி, வெஸ்டிப்யூலுடன் தொடர்பு கொள்கிறது. இரண்டாந்தர செவிப்பறைப்பலத்தால் மூடப் பட்டுள்ள வட்டமான சாளரத்தின் வழியாக, ஸ்கேலா டிம் பனி, செவிப்பறைக்குழிவுடன் இணைகிறது.

காக்ளியாவின் ஸ்கேலாவெஸ்டிபுலியில் மெல்லிய ரீஸ் னரின் படலம் காணப்படுகிறது. இது எலும்பு வளைய அடுக் கிலிருந்து உருவாகி, முக்கோணப் பகுதியின் ஒரு சிறிய பட லக் கால்வாயைத் தடுக்கிறது. எண்டோலிம்ஃப் கொண்ட இது, காக்ளியா நாளம் அல்லது **டக்டஸ் காக்ளியாரிஸ்** எனப் படுகிறது.

செவிப்பகுப்பியின் ஒரு சிக்கலான கிரகிப்பி அமைப் பைக் கார்டியின் அங்கம் (படம் 7) என்கிறோம். இது அடித் தளப்படலத்தின் **(மெம்ப்ரேனு பேசிலாரிஸ்)** மீதும் காக்ளியா நாளத்தின் கீழ்சுவரின் மீதும் பொருந்தியிருக்கிறது. இந்த அடித்தளப்படலம் பல்வேறு நீளமான, நெகிழ்வு இழைக ளைக் கொண்ட அமைப்பாகும். எலும்பு வளைய அடுக்கின் விளிம்பிலிருந்து இது எதிரேயுள்ள காக்ளியாவின் வெளிச் சுவருக்குச் செல்லுகிறது.

ரோம செல்களையும் துணை செல்களையும் கொண்ட கார்டி யின் அங்கம் ஒரு சிக்கலான செல்லியல் அமைப்பைக்

கொண்டுள்ளது. ரோமங்களால் மூடப்பட்டுள்ள கூருணர்வு செல்கள், துணைச் செல்களின் இடையே சிறிய தொகுதிகளாக அமைந்துள்ளன. எடக்ரோரியல் படலம் (**மெம்ப்ரேனு எடக்டோரியா)** எனப்படும் ஒரு படலத்தால் இந்தச் செல்கள் மூடப்பட்டுள்ளன. காக்ளியா நரம்புக்கிளைகளின் வலைப்பின்னலால் கூருணர்வு ரோம செல்கள் சூழப்பட்டுள்ளன. எலும் புவளைய அடுக்கிலுள்ள செவி நரம்பின் நரம்புத் திறனை அடைகிறது. அங்கிருந்து நுண்ணிய வழிகள் மூலம் மூளைப் புறணியை அடைகிறது.

செவியின் உடலியங்கியல்

மனிதன், வெளி உலகுடன் தொடர்பு கொள்ளும் உணர்வு உறுப்புக்களில் செவியும் ஒன்றாகும். உணர்வு உறுப்புக்கள் பற்றிய ஐ. பி. பாவ்லோவின் கோட்பாடு, அவற்றைப் பகுப்பிகளாகப் பாவிக்கிறது. அவை ஒவ்வொன்றின் அமைப்பிலும் கீழ்க்கண்டவை காணப்படுகின்றன: (1) புறப் பகுதி அல்லது கிரகிப்பிகள், அதாவது குறிப்பிட்ட வகையான தூண்டல்களுக்குப் பிரதி வினை புரிய தக அமைந்த நரம்பு நுனிகள்; (2) கிரகிப்பிலிருந்து உந்தல்களை அனுப்பும் நரம்பு கடத்திகள்; (3) எல்லாத் தூண்டல்களையும் முழுமையாக ஆய்ந்து, அவற்றை உணர்வுகளாக மாற்றும் மூளைப் புறணியிலுள்ள ஒரு மத்திய செயலகம்.

காது, இரண்டு பணிகளை ஆற்றுகிறது. ஒன்று: கேட்பது, மற்றொன்று: வளியில் ஒழுங்கமைவும் சமநிலையைப் பேணுவதும்.

கேட்கும் பணி

வெளிப்புற மற்றும் நடுப்புற காதுகள் வழியாகவும் கபால எலும்புகள் வழியாகவும் ஒலிகளைக் கடத்துவதும், செவிப்பகுப்பியின் கிரகிப்பியான கார்டியின் சுருளான அங்கத்தால் ஒலிகளைப் பெறுவதும் செவியின் கேட்கும் பணியில் அடங்கும். புற மற்றும் நடுக்காதுகள், ஒலியைக் கடத்தும் அமைப்புகளாக உள்ளன. அதேபோது, உட்காது குறிப்பாகக் கார்டியின் உறுப்பு, ஒலிகளை உணரும் அமைப்பாக இயங்குகிறது.

மனிதனின் செவிச்சிறகு விலங்கினங்கினத்தைவிடக் குறைவான முக்கியத்துவம் கொண்டது. எனினும் ஒலிகளைப் பெறுவதிலும் அவற்றின் திசையை நிர்ணயிப்பதிலும் அது முக்கிய பங்கு வகிக்கிறது என்பதில் சந்தேகமே இல்லை.

புறச்செவித் துவாரம், ஒலி அலைகளை வெளிப்புறத்திலிருந்து செவிப்பறைப்படலத்துக்குக் கடத்துகிறது. துவாரதின் விட்டத்திற்கு அதன் கேட்கும் திறனுக்கும் எந்தவிதத் தொடர்பும் கிடையாது. அதன் குன்றியவளர்ச்சியும் அதன் முழுமையான அடைப்பும் (காது மெழுகு அடைப்பது போன்று) ஒலி அலைகள் பரவுவதைத் தடை செய்வதால் கேட்கும் திறனைப் பெரிதளவில் பாதிக்கிறது.

செவிப்பறைப்படலத்தை அடையும் ஒலி அலைகள், அதை அதிரச் செய்கின்றன. முரசு சுத்தியின் கைப்பிடியுடன் தொடர்பு கொண்டிருப்பதால் இத்தகைய அதிர்வுகள் சிற்றெலும்புச் சங்கிலியை அடைகின்றன. லெபிரின்தின் முட்டைவடிவ பலகணியை (சாளரத்தை) மூடியுள்ள பிடி எலும்பின் அடித்தகடு, முட்டை வடிவ சாளரத்தில் உள்ளும் புறமுமாக அசைகிறது. இவ்வசைவு ஒலி அதிர்வுகளின் தன்மையைப் பொறுத்து இருக்கிறது. முட்டைவடிவ சாளரத்தில் பிடி எலும்பின் அடித்தகட்டின் அதிர்வு பெரிலிம்ஃபில் அதிர்வுகளை உண்டாக்குகின்றன. இந்த ஒலி அதிர்வுகள் அடிதளப்படலத்திற்கும் கார்டியின் அங்கத்திற்கும் கடத்தப்படுகின்றன.

அடித்தளப்படலத்தின் அதிர்வுகள், கார்டியின் சுருள் அங்கத்தின் ரோம செல்களை, அதன் மேலுள்ள டெக்டோரியல் படலத்துடன் தொடர்பு கொள்ளச் செய்கிறது. அதேபோன்று, அதிர்வுகளின் யாந்திரீக சக்தி, நரம்பு கிளர்த்தலின் உடலியங்கு நிகழ்வாக மாறுகிறது. செவி நரம்பின் மிகவும் துல்லியமான கிரகிப்பிகளுக்கும் அங்கிருந்து முகுளத்தின் நூக்கிளியைகளுக்கும் பின்னர் அதற்குரிய பாதைகள் வழியாக டெம்பொரல் மூளையின் கேட்கும் கேந்திரங்களுக்கு இறுதியாகக் கடத்தப்படுகின்றன. இங்கு நரம்பு உந்தல்கள் கேட்கும் ஒலிகளாக உணரப்படுகின்றன.

உட்காது, செவியின் முக்கியமான பணிகளை ஆற்றுகிறது. ஏனெனில் இங்குதான் ஒலி உணர்வு நிகழ்கிறது.

சகஜமாகக் கேட்கும் திறன், ஒலி உணர்வு மற்றும் கடத்தல் ஆகியவற்றிற்கான அமைப்பின் நல்ல நிலையைப் பொறுத்து உள்ளது.

சகஜமான ஒலிகடத்துகைக்குத் தேவையான முரசு மற்றும் சிற்றெலும்புச் சங்கிலி ஆகியவற்றின் விரைப்பு, செவிப்பறைத் தசைகளின் ஒட்டு மொத்தமான செயலால் கண்காணிக்கப்படுகிறது. செவிப்பறைப் படலத்தின் சகஜமான அதிர்வுக்கு நடுக்காதுக் குழிவிலுள்ள காற்றழுத்தத்திற்கும் வெளிப்புறக் காற்றழுத்தத்திற்கும், அதாவது முரசின் இரு பக்கங்களிலும் இடையில் ஒரு நிரந்தரமான சமநிலை தேவை. விழுங்கும்போது, யூஸ்டேஷியன் குழல் வழியாக உட்செல்லும் காற்ருல் இது பேணப்படுகிறது. யூஸ்டேஷியன் குழல் வழியாக நடுக்காதுக்குட்செல்லும் காற்றில் ஏதாவது குறைபாடு நிகழ்ந்தால், நடுக்காதினுள்ளேயுள்ள காற்று உறிஞ்சி உள்ளிழுக்கப்பட்டு, முரசும் உள்நோக்கி இழுக்கப்படுவதால் கேட்பது சீர்கேடடைகிறது. லேபிரிந்துக்குக் குறைவான சுரத்தை (தொனித்தன்மையை) அனுப்ப,—அதாவது ஒரு விஞடிக்கு அதிர்வுகளின் தாழ்வான (குறைந்த) அதிர்வு எண்கள் கொண்ட ஒலிகளை அனுப்ப—ஒலி கடத்தும் சாதனத்தின் சகஜமான நல்ல நிலை மிகவும் அவசியமாகும்.

லேபிரிந்துக்கு ஒலி அலைகளைக் கடத்த இரண்டு வழிகள் உள்ளன : (1) காற்று மூலம் கடத்துதல் (புறச்செவித் துவாரம் மற்றும் செவிப்பறைப்படலம் சிற்றெலும்புகளின் சங்கிலி மூலமாக), (2) எலும்பு மூலம் கடத்துதல் (கபால எலும்புகள் மற்றும் பிடி எலும்பின் மூலம் நேரடியாக).

உயர்ந்த சுரங்கள் — அதாவது ஒரு விஞடிக்கு மிகையான அதிர்வு எண் கொண்ட அதிர்வு—லேபிரிந்துக்குக் கடத்தப்படுவது செவிப்பறைப்படலம் மற்றும் சிற்றெலும்புச் சங்கிலி மூலமாக மட்டுமல்லாமல், கபால எலும்புகள் மற்றும் பிடி எலும்பின் வழியாகவும் நடைபெறுகிறது.

ஒரு விஞடிக்கு 16 முதல் 20,000 அலைவு எண்கள் கொண்ட புற ஒலிகளை மனிதன் கேட்க முடியும்.

ஒலிகளின் பலதரப்பட்ட குரல் எடுப்பு மற்றும் செறிவு, தொனிநயம் ஆகியவற்றை மனிதனின் காதுகள் பிரிந்து உணர முடியும். கேட்பதன் தத்துவத்தைப் பற்றியும் பல்வேறு ஒலிகளைப் பிரித்தறியும் காதின் திறனைப் பற்றியும்

விளக்கப் பல்வேறு கோட்பாடுகள் உள்ளன. இவற்றில் மிகப் புராதானமான, பெருமளவில் பரவியுள்ள கோட்பாடு 1863ல் ஹெல்ம்ஹோல்ட்சால் வெளியிடப்பட்ட ''எதிரொலி''க் கோட்பாடாகும். இது பரிவான அதிர்வுகளின் பௌதிக நிகழ்வின் அடிப்படையில் அமைந்ததாகும். இந்தக் கோட்பாட்டின்படி ஒலிகளுடன் இணைந்து, அடிப்படைப் படலத்தின் இழைகளும் அதிர்கின்றன. இது பியானோ அல்லது யாழ் போன்ற இசைக்கருவிகளின் நரம்புகளின் பணிகளைப் போன்றது. காக்ளியாவின் அடித்தளச் சுற்றலில் உள்ள அடித்தள இழைகள் குட்டையாகவும் மெல்லியதாகவும் விறைப்பாகவும் இருந்தால், ஒருங்கிணைந்து அதிர்கின்றன; அதாவது உயர்ந்த சுரத்தால் தூண்டப்பட்டால் எதிரொலிக்கின்றன. அதேபோது காக்ளியாவின் உச்சிச் சுற்றிலில் உள்ள இழைகள் நீளமாகவும், பருமனுகவும் தளர்ந்தும் இருந்தால், குறைந்த சுரத்திற்கு அவை எதிரொலிக்கின்றன.

இந்த எதிரொலிக் கோட்பாட்டிற்கு நிறைய எதிர்ப்புகள் இருக்கின்றன. அதை ஒரு யாந்திரீகத் தன்மையின் கோணத்தில் விளக்குவதால், கேட்கும் தன்மையை மிகச் சாதாரணமான ஒன்ருக ஆக்கிவிடுகிறது. ஒட்டுமொத்தமாகச் செவிப்பகுப்பியின் உடல் இயக்கப் பண்புகளைப் பற்றிய அந்தக் கோட்பாடு விளக்கவில்லை. எனினும், காக்ளியாவின் அடித்தள மற்றும் உச்சிச் சுற்றல்களில் உயர்ந்த மற்றும் குறைச் சுரங்கள் முறையே அமைந்திருப்பதை நாம் கவனிக்க வேண்டும்.

இதன் அடிப்படையில்தான் எதிரொலிக் கோட்பாடு அமைந்துள்ளது. இவை பரிசோதனைகள் மற்றும் மருத்துவ முறைகள் மூலமும் உறுதி செய்யப்பட்டன.

எதிரொலி கோட்பாட்டுக்கு எதிராக, கேட்பது பற்றிய ''டெலிபோன் கோட்பாடு'' கூறுவதாவது: ''அடித்தளப்படலம், டெலிஃபோன் படலம் போன்று எங்கும் அதிர்கிறது.'' காக்ளியாவில் உள்ள வெளிப்புற கிரகிப்பிகளில் ஒலியின் பகுப்பு நடைபெறுவதை அக்கோட்பாடு மறுக்கிறது. மருத்துவ இயல் பரிசோதனைகளும் பரிசோதனை ஆராய்ச்சிகளும் இத்தத்துவத்தை நிராகரிக்கின்றன.

பல்வேறு குரல் எடுப்புகளின் ஒலிகளை, காக்ளியாவின்

பல்வேறு பகுதிகளின் உணர முடியும் என முதலில் நிரூபித்தது. ஐ.பி. பாவ்லோவின் பரிசோதனைச் சாலையில் கட்டுப்பட்ட அனிச்சைகளைப் பற்றி ஆராய்ந்த எல். ஏ. ஆன்ட்ரேயேவ் ஆவார். இப்பரிசோதனைகள் நாய்களின் மீது செய்யப்பட்டன. குறைந்த மற்றும் மத்திய, உயர்ந்த அலைவு எண்களுக்கு உமிழ்நீர் சுரப்பதின் கட்டுப்பட்ட அனிச்சைகளை, இந்நாய்கள் கொண்டிருந்தன. இத்தகைய அனிச்சை உறுதியாக உருவான பின்னர் ஒரு பக்க காக்ளியா முழுமையாகச் சிதைக்கப்பட்டது. எனினும் நாய் கட்டுப்பட்ட அனிச்சையைத் தக்கவைத்துக்கொண்டது. இதைத் தொடர்ந்து காக்ளியாவின் பல்வேறு பகுதிகள் தேர்ந்தெடுக்கப்பட்டுச் சிதைக்கப்பட்டன.

ஒரு மெல்லிய துரப்பணத்தால் காக்ளியாவின் மேல் பாகம் சிதைக்கப்பட்டால், தாழ்ந்த எடுப்புவுடைய ஒலிகளுக்கான கட்டுப்பட்ட அனிச்சை மறைகிறது. அதே நேரத்தில் காக்ளியாவின் அடிப்பகுதி சிதைக்கப்பட்டால் உயர்ந்த எடுப்பையுடைய ஒலிகளுக்கான அனிச்சை மறைகிறது. இச்சோதனைகள் காக்ளியாவின் மேல்பாகத்தில் காயம் ஏற்பட்டால் குறைந்த சுரத்தை உணரும் தன்மை இழக்கிறது என்றும் காக்ளியாவின் அடிப்பாகத்தில் காயம் ஏற்பட்டால் உயர்ந்த சுரத்தை உணரும் தன்மை இழக்கிறது என்றும் நிரூபிக்கின்றன.

ஐ.பி. பாவ்லோவ் மற்றும் அவரது சீடர்களின் அறிவுரைப்படி, செவிப்பகுப்பியின் வெளிப்புற கிரகிப்பி, ஒலியின் யாந்திரீக சக்தியை நரம்பு கிளர்த்தலின் உடலியங்கு நிகழ்வாக மாற்றுவதன் மூலம் ஒலியின் முதல்தரபகுப்பை நடத்துகிறது. இவை நரம்புப் பாதைகள் வழியாக மூளைப் புறணியிலுள்ள குறிப்பிட்ட கேந்திரங்களுக்குக் கடத்தப்படுகின்றன. இங்கு, இறுதியாக நரம்பு உந்தல்கள், கேட்கும் ஒலிகளாக உணரப்படுகின்றன. ஐ.பி. பாவ்லோவின் அறிவுரை, செவிப்பகுப்பியின் ஒவ்வொரு பகுதியின் பணிகளைப் பற்றித் தெளிவாக வரையறுப்பதால் செவிப்பகுப்பியின் முழுமையான நடவடிக்கை ஒரு தனிப்பட்ட உடல் இயங்கு நிகழ்வாகத் தெரிகிறது.

ஓடோடோபிகா எனப்படும் ஒலிகளின் மூலத்தை நிர்ணயிக்கும் திறன் இரண்டு காதுகளாலும் கேட்பதைப்

பொறுத்து இருக்கிறது. ஒரு காது மூலம் கேட்பவர்களில் இந்தத் திறன் காணப்படுவதில்லை. ஏனெனில் அவர்கள் ஒலி யின் மூலத்தை நிர்ணயிக்க பல்வேறு திசைகளில் தங்கள் தலைகளைத் திருப்ப வேண்டியுள்ளது. ஆரோக்கியமான இரண்டு காதுகளைக் கொண்டவர்கள் ஒலி வரும் திசையை நிர்ணயிக்கத் தங்கள் தலைகளைத் திருப்ப வேண்டியதில்லை.

ஒலி வரும் திசையை நிர்ணயிக்கும் திறன், மத்திய நரம் மண்டலத்தின் பணியாகும். ஒரு பக்கத்திலிருந்து ஒலி வந் தால், மிகக் குறைவான தாமதத்துடன்—0,0006 வினடி—மற்ற காதை அடைகிறது. இந்தக் கால தாமதத்தால் ஒலி யின் திசையை நிர்ணயிக்க முடிகிறது.

வெஸ்டிப்யூலின் பணி

பல கிரகிப்பிகளின் ஒத்துழைப்பால்தான் வளியில், உடல் மற்றும் பல பாகங்களையும் ஒழுங்கமைத்துச் சமநிலையில் பேண முடியும். கண்பார்வை தவிர உடல் மற்றும் அதன் பாகங்களின் மூலம் தெரிந்து கொள்ள முடியும். இவற்றை உள்நிலை உணர்விகள் (புரோப்ரியோசெப்டார்கள்) என்கி ருேம்.

மேற்கூறிய கிரகிப்பிகளைத் தவிர ஓய்வின் போதும் அசை வின் போதும் உடலை ஒரு முகப்படுத்துவதிலும் சமநிலையில் பேணுவதிலும் சிறு மூளையும் வெஸ்டிப்யூல் அமைப்பும் பெரும் பங்கு வகிக்கின்றன. வெஸ்டிபூல் அமைப்பில் ஆடி டோலித் அமைப்பைக் கொண்ட வெஸ்டிபூலும் வெஸ்டி பூல் பகுப்பியின் நரம்பு நுனிகளைக் கொண்ட ஆம்பூலாவு டன் கூடிய அரைவட்டக் கால்வாய்களும் காணப்படுகின் றன.

வெஸ்டிபூல் பகுப்பியின் நரம்பு நுனிகளைத் தூண்ட, வளியில் உடல் அசையும் போது உண்டாகும் உந்தல்கள் போதுமானது. ஒரு நேரான கோட்டில் நடைபெறும் அசை வுகள், ஆடோலித்களை இடம் பெயரச் செய்து, ஸ்டேடோ லித்களின் ஆட்டோலிதின் கிரகிப்பிகள்—வெஸ்டிபூலப்பை களில் உள்ள கிரகிப்பிகளைத் தூண்டுகின்றன. கோணமான அல்லது சுற்றுகின்ற அசைவுகளைத் தொடர்ந்து அரைவட் டக் கால்வாய்களில் உள்ள எண்டோலிம்ஃப் (அகநீர்) இடம்

பெயர்கிறது. அம்புலாவிலுள்ள கிரகிப்பிகளும் தூண்டப் படுகின்றன.

வெஸ்டிபூல் பகுப்பி கிரகிப்பிகளின் தூண்டல் பல அனிச்சைப் பிரதி வினைகளை உண்டாக்குவதால் கைகள் மற்றும் கால்கள், கழுத்து, கண்கள் ஆகியவற்றின் சில தசைக் கூட்டங்களின் விறைப்புத்தன்மையில் ஒரு மாற்றம் நிகழ்கிறது. இதன் பிரதிவினையாக முழுமையான உடல், தனது நிலையை மாற்றிச் சமநிலை அடைகிறது. அரைவட்டக் கால் வாய்களின் தூண்டலின் போது காணப்பட்ட, கட்டுப்படாத அனிச்சைகளின் ஒன்று நிஸ்டாக்மஸ் ஆகும். நிஸ்டாக்மசை விழி ஊசலாட்டம் எனவும் குறிப்பிடலாம். நிஸ்டாக்மஸ் என்பது கண்கோளத்தின் இங்கு மங்குமான, ஒரே சீரான இடைவிடாத ஆட்டமாகும். இது பக்கவாட்டிலோ மேலும் கீழுமாகவோ இருக்கலாம். கண் கோளத்தின் பல்வேறு நிலைகளில்—உதாரணமாக, நேராகக் கூர்ந்து நோக்கும் போதும் பக்கவாட்டில் நோக்கும் போதும்—நிஸ்டாக்மசைக் காணலாம். தூண்டப்பட்ட வெஸ்டிபூல் அமைப்பின் பிரதி வினையை மதிப்பிட நிஸ்டாக்மஸ் உதவுகிறது

சில நோய் நிலைகளின் போது, வெஸ்டிபூல் அமைப்பு சீர்குலையும் போது அல்லது முழுமையாகச் செயலற்றுப் போகும் போதுதான், அதன் முக்கியத்துவத்தை உணர முடியும். நோயாளிகள் அதிதீவிர சீர்குலைவுக்குள்ளாகிறார்கள்; அவர்களால் நிற்கவோ, நடக்கவோ, உட்காரவோ முடியாது, தங்களது அசைவுகளை ஒரு முகப்படுத்த முடியாது, தானாகவே நிஸ்டாக்மசும் உண்டாகிறது. இதைத் தொடர்ந்து தலை சுற்றல் மற்றும் குமட்டல், வாந்தி ஆகியவையும் உண்டாகின்றன. மூன்று நான்கு வாரங்கள் கழித்து, மத்திய அமைப்புகளின் ஈடு செய்யும் தன்மையால் இந்த அறிகுறிகள் மட்டுப்படுகின்றன. போதிய, குறிப்பான தூண்டலுக்கு வெஸ்டிபுல அமைப்பின் துரிதமான பிரதி வினை, மத்திய நரம்பு மண்டலத்தின்—குறிப்பாக மூளைப் புறணியின்—நிலையைப் பொறுத்து இருக்கிறது.

செவியைப் பரிசோதித்தல்

நோயாளிப் பற்றிய போதிய விபரங்களைச் சேகரிப்பதுடன் பரிசோதனை துவங்குகிறது; காதும் கேட்கும்தன்

மையும் பரிசோதிக்கப்பட வேண்டும். செவியை முழுமையாகப் பரிசோதிக்கும் போது மூக்கையும் தொண்டையையும் முதலில் ஆராய வேண்டும். நோய் பற்றிய வரலாற்றில் நோயாளியே விவரிக்கின்ற அறிகுறிகளும் நோய் துவங்குவதற்கான சூழ்நிலைகளும் அடங்கும்.

விபரங்கள் சேகரிக்கப்படும் போது, கீழ்க்கண்டவைகள் கவனிக்கப்பட வேண்டும்: (1) காது வலியும் அதன் தன்மையும்; (2) காதில் சீழ் வெளிப்படுதல்; (3) மந்தமாகக் காது கேட்பது அல்லது முழுச் செவிடு; (4) காது இரைச்சல்; (5) தலை சுற்றல். நோயாளிக்கு தலைவலி, குளிர் நடுக்கம் போன்றவை இருக்கிறதா எனத் தெரிந்து கொள்வது அவசியமாகும். செவியின் நோய்களுக்கான பல்வேறு காரணங்களில் மிகவும் முக்கியமானது நடுக்காதின் அதிதீவிர அழற்சியை உண்டாக்குகிற, மூக்கு மற்றும் தொண்டையின் அழற்சியாகும். ஆகவே, காது நோய் துவங்குவதற்கு முன்னர் இன்புயென்சா மற்றும் அதிதீவிர மூக்கு அழற்சி போன்றவை இருந்தனவா எனத் தெரிந்து கொள்வது மிகவும் முக்கியமாகும். நோயாளியின் பொதுவான உடல்நிலை, முந்தைய கால வியாதிகள், குறிப்பாகத் தொற்றும் நோய்கள், அவர்களின் வீடுகள் மற்றும் அலுவலகங்களின் நிலை, நோயாளியின் அன்றாட வாழ்க்கையில் நிகழும் சம்பவங்கள் போன்ற பல விபரங்களைத் தெரிந்து கொள்ள வேண்டும். வெளிப்புறமாகப் பரிசோதிப்பது செவியைத் தொட்டுப் பார்த்தல், மாஸ்டாய்டு புடைப்பின் நிலை, புறச்செவித் துவாரம் மற்றும் செவிப்பறைப் படலத்தின் பரிசோதனை ஆகியவை காது பரிசோதனையில் அடங்கும்.

ஆட்டோஸ்கோபி

புறச்செவித் துவாரம் மற்றும் செவிப்பறைப்படலம், முரசு இல்லாத போதான செவிப்பறைக் குழிவு ஆகியவற்றைப் பரிசோதிக்கும் போது, செயற்கை வெளிச்சமும் (படம் 8), காதுக்குள் வெளிச்சத்தைச் செலுத்தத் தலைக் கண்ணாடியும் (படம் 9), காது உள்நோக்கிக் கருவியும் (படம் 10) தேவைப்படுகின்றன.

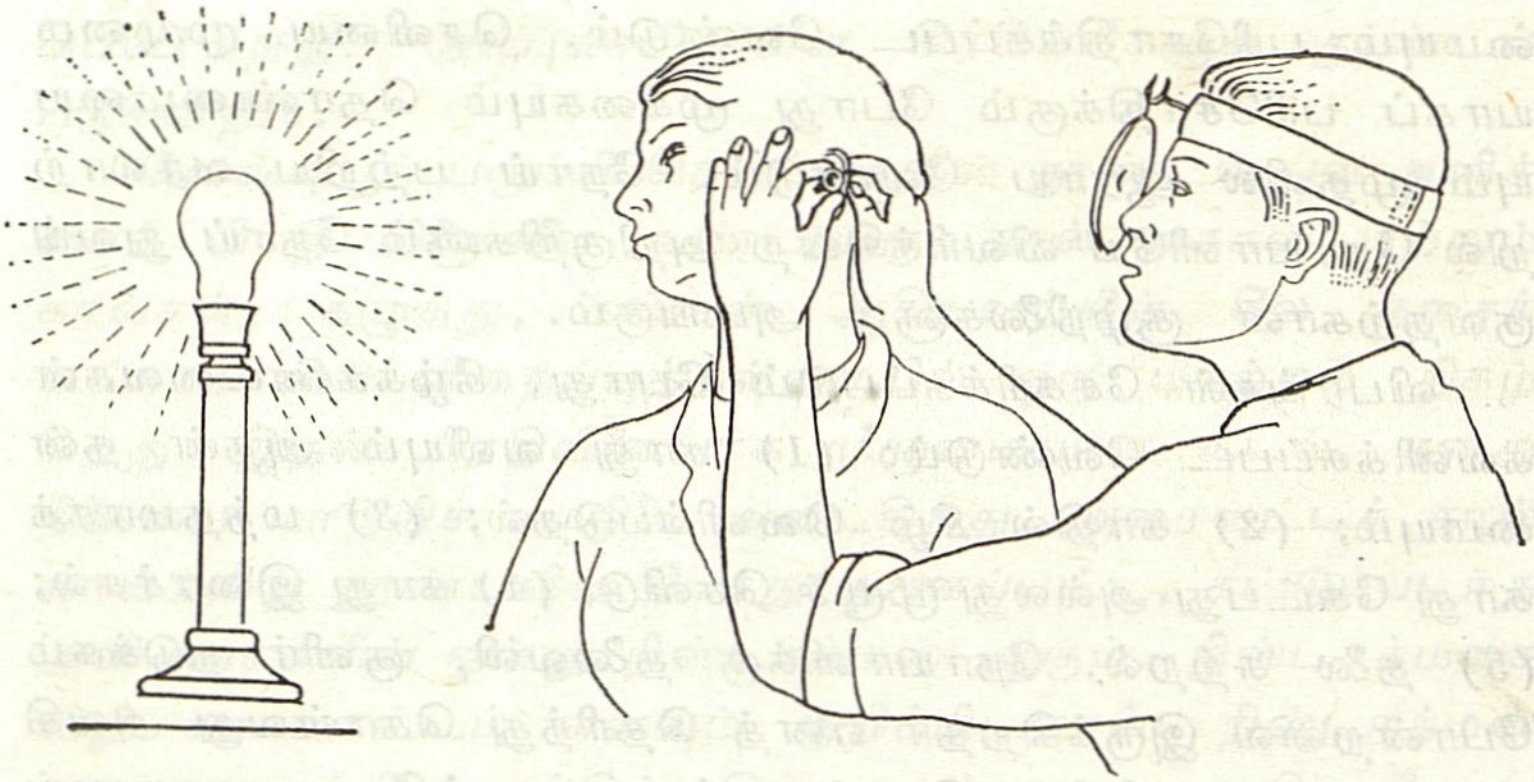

படம் 8. செவி முரசைப் பரிசோதித்தல்

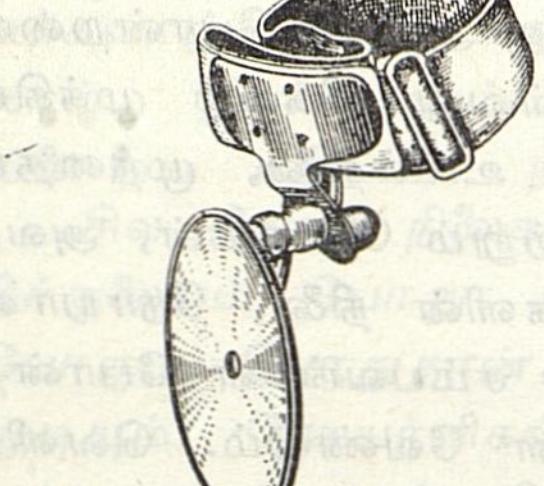

படம் 9. தலைக் கண்ணாடி

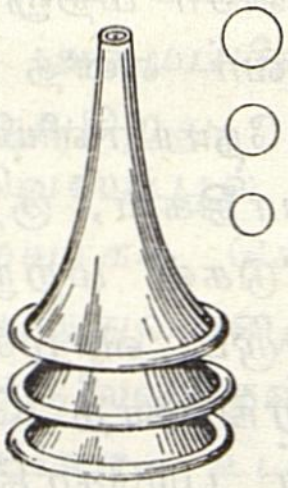

படம் 10. செவி உள் நோக்கிக் கருவி

வெளிச்சத்திற்கு நல்ல சாதனம் 50—60 வாட் பல்பாகும். தலைக்கண்ணாடி, வட்டமாக ஓரளவு குழிவு கொண்டு 8—9 செ.மீ விட்டம் கொண்டு 20 செ.மீ குவி மையத் தூரம் கொண்டு, மத்தியில் ஒரு துவாரத்துடன் இருக்க வேண்டும். மின் வெளிச்சம் இல்லாவிடில் பகல் வெளிச்சம் உள்ளிட்ட எந்த வெளிச்சத்தையும் பயன்படுத்தலாம். பரிசோதனையின் போது நோயாளி உட்கார்ந்திருக்க வேண்டும். அவனது தலை மட்டத்திலும் வலது புறத்திலும் சிறிது பின்னேயும் படம் 8ல் காட்டியபடி இருக்க வேண்டும்.

டாக்டரின் இடது கண்ணுக்கு முன்பாகத் தலைக்கண்ணாடி இருக்க வேண்டும். இதனால் கண், தலைக்கண்ணாடியின் துவாரம் பரிசோதிக்கப்பட வேண்டிய செவி எல்லாம் ஒரே வரிசையில் இருக்க வேண்டும்.

ஆட்டோஸ்கோபி பரிசோதனையின் போது இரண்டு கண்களையும் பயன்படுத்த வேண்டும். இடது கண் உதவியால் தலைக்கண்ணாடியின் துவாரத்தின் வழியாகப் பார்க்க வேண்டும். காது உள்நோக்கியை உட்செலுத்தும் போது, புறத் துவாரத்தையும் அதன் விட்டத்தையும் தெரிந்து கொள்ள வேண்டும். குழந்தைகளைப் பரிசோதிக்கும் போது ஒரு கை கையால் குழந்தையின் தலையைத் தனது மார்பில் பொருந்தும்படி ஒரு உதவியாளர் பிடித்துக் கொள்ள வேண்டும். மற்றொரு கையால் குழந்தையின் கையைப் பிடித்துக் கொள்ள வேண்டும். குழந்தையின் கால்களும் உதவியாளரின் கால்களால் அமுக்கப்பட வேண்டும்.

கட்டை விரலுக்கும் ஆள் காட்டி விரலுக்கும் இடையில் காது உள்நோக்கியின் விரிந்த பகுதியைப் பிடித்துக் கொண்டு மிகவும் கவனமாகப் புறச்செவித் துவாரத்தின் உள் எலும்புப் பகுதியைத் தொடாதவாறு 1—1.25 செ.மீ வரை ஒரு சுற்றுடன் உட்செலுத்த வேண்டும். அதேபோது செவிச்சிறகு, வயது முதிர்ந்தவர்களில் மேல்நோக்கியும் பின்னோக்கியும் இழுக்கப்பட வேண்டும்; குழந்தைகளில் கீழ் நோக்கியும் பின்னோக்கியும் இழுக்கப்பட வேண்டும். அப்போதுதான் செவித் துவாரத்தின் கோணம் நீளமாக இருக்கும். செவியில் வீக்கமோ, கீறல்களோ, புண்ணோ இருந்தால் காது உள்நோக்கியை மிகவும் கவனமாக, வலி எதுவும் உண்டாகாமல் உட்செலுத்த வேண்டும். காது உள்நோக்கியின் உட்பகுதியை இங்குமங்குமாக அசைப்பதன் மூலம் பரிசோதகர் புறச்செவித் துவாரத்தின் உட்பகுதிகளையும் முரசின் முழுப்பரப்பையும் பரிசோதிக்கலாம். செவித் துவாரத்தைப் பரிசோதிக்கும் போது, பின்பும் மேற்புறச் சுவரில் ஏதாவது வீக்கங்கள் இருக்கின்றனவா என்றும் கீழ்நோக்கியும் வெளிநோக்கியும் ஏதாவது புடைப்புகள் உள்ளனவா என்றும் தெரிந்து கொள்ள வேண்டும்.

போதுமான அளவு அகலமாகவும் ஓரளவு நேராகவும் செவித் துவாரம் இருந்தால் தான், செயற்கை ஒளி இன்

றியே காதைப் பரிசோதிக்க முடியும். தனது தலையாலேயே வெளிச்சத்தை மறைக்காமலிருக்க, டாக்டர், நோயாளியிடமிருந்து சற்றுத் தூரத்திலேயே இருக்க வேண்டும். எனினும் இந்த முறையில் காது பற்றித் தெளிவான முழுமையான விபரங்கள் கிடைக்காது.

சகஜமான முரசு முத்துப் போன்ற கபில நிறத்துடன் முட்டைவடிவத் தகடாக இருக்கிறது. இதில் கீழ்க்கண்டவைகளை நாம் கண்டறிய முடியும் படம் 3, வண்ணப்படம் படம்1). வெளிறிய மஞ்சள் நிறத்துடன் கூடிய ஒரு குமிழ், முரசின் முன்புறமேற்பறப் பகுதியிலிருந்து துருத்திக் கொண்டிருக்கும் குண்டூசி தலை அளவிலான சுத்தி எலும்பின் சிறிய புடைப்பு அதிலிருந்து பின்புறமாகவும் முன்புறமாகவும் புடைத்துக் கொண்டிருக்கும் இரண்டு வெளிறிய கபில நிற இழைகள். இவை முன்புற மற்றும் பின்புற மடிப்புகள் எனப்படுகின்றன. இவை பார்ஸ்டென்ஸா எமனபடும் கீழ்ப்புற விறைத்த பகுதியை ஷ்ராப்னெல்லின்பார்ஸ் பிளாஸிடா எனப்படும் முரசின் முன்புற—மேற்புறப்பகுதியிலிருந்து பிரிக்கின்றன. சிறிய புடைப்பிலிருந்து சுத்தி எலும்பின் கைப்பிடி, கீழ்நோக்கியும்—பின்னோக்கியும் செல்வதைக் காணலாம். அதன் அகன்ற கீழ்பகுதி, அம்போ எனப்படும் முரசின் மையத்தில் முடிகிறது. ஆட்டோஸ்கோபியின் போது, தலைக்கண்ணாடியிலிருந்து வரும் ஒளிக் கதிர்க்ள் முரசின் மீது பிரகாசமான கூம்புவடிவ ஒலிப் பிரதிபலிப்பை உண்டாக்குகின்றன. அதன் உச்சி அம்போவை நோக்கியுள்ளது. அதன் அடித்தளம் செவிப்பறைப்படலத்தின் முன்புற—கீழ்ப்புற விளிம்பை நோக்கியுள்ளது.

செவிப்பறைப்படலத்தின் மீது நிகழும் மாற்றங்களை விவரிக்க வசதியாக இருக்க இப்படலத்தை நான்கு பகுதிகளாகப் பிரித்திருக்கின்றனர் (படம் 3). ஒரு கற்பனைக் கோடு மூலம் சுத்தி எலும்பின் கைப்பிடி முரசின் விளிம்பு வரை நீட்டப்பட வேண்டும். மேற்கூறிய கோட்டுக்கு நேர் செங்குத்தாக அம்போவை மத்தியாகக் கொண்டு மற்றொரு கோடு வரையப்பட வேண்டும். இதன் மூலம் பிரிக்கப்படும் நான்கு பகுதிகள் வருமாறு: முன்புற—மேற்புற, முன்புற கீழ்புற, பின்புற—மேற்புற, பின்புறகீழ்புற முரசு செவிப்பறைக் குழிவுடன் நெருங்கி இணைந்துள்ளது; ஆகவே

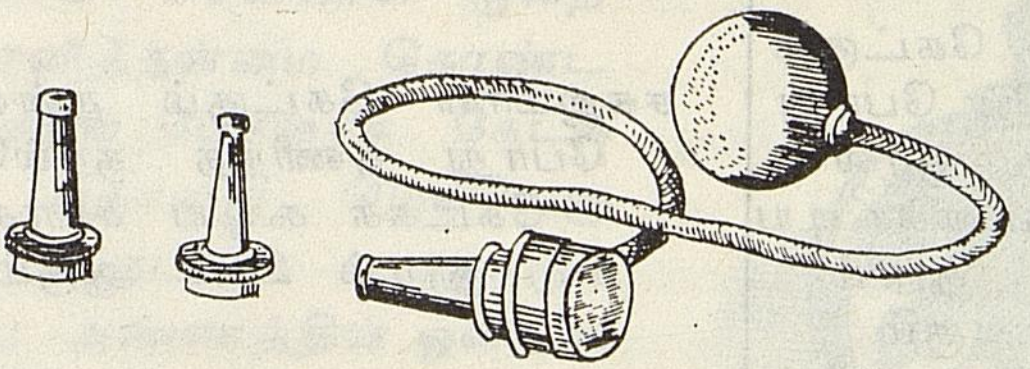

படம் 11. காற்றுப்பை கொண்ட ஸ்பெகுலம்

நடுக்காதின் எந்த நோய் நிலையையும் இது பிரதிபலிக்கிறது. உதாரணமாக நிறத்தில் ஒரு மாற்றம்—முரசு சிவப்பாக இருப்பது—நடுக்காதின் அழற்சியைக் குறிக்கிறது. அடையாள அறிகுறி அமைப்பில் ஏற்படும் மாற்றங்கள், குறிப்பாக ஒளிக்கூம்பு, நடுக்காது அழற்சியின் நாட்பட்ட நிலையைக் குறிக்கிறது.

முரசின் இயங்குநிலையைக் காற்றுப்பை கொண்ட ஸ்பெகுலம் மூலம் (படம் 11) பரிசோதிக்கலாம். இந்த ஸ்பெகுலத்தின் விரிந்த பகுதி ஒரு வில்லையால் காற்று நுழையாதபடி மூடப்பட்டுள்ளது. அதன் ஒரு பக்கத்திலிருந்து வெளிவரும் ஒரு குழாய், ஒரு ரப்பர் குமிழுடன் இணைக்கப்பட்டுள்ளது. வில்லை வழியாக (லென்ஸ்) முரசின் இயக்கத்தை அறிய உதவி செய்ய, ஸ்பெகுலம் செவித் துவாரத்துடன் இறுக்கமாகப் பொருத்தப்படுகிறது. ரப்பர் குமிழின் மூலம் காற்றை விட்டுவிட்டு உட்செலுத்துவதன் மூலம் முரசு உள்ளும் புறமுமாக அசைகிறது.

முதலில் நல்ல காதை ஆட்டோஸ்கோபி மூலம் பரிசோதித்துப் பின்னர் நோயுற்ற செவியைப் பரிசோதிக்க வேண்டும்.

செவிப் பணி பற்றிய பரிசோதனை

கேட்பது பற்றிய செயல் பூர்வமான பரிசோதனைகள் தணிந்த குரல் பேச்சு, உரையாடும் ஒலி, இசைக்கவடுகள், அடியையாமீட்டர் ஆகியவைகளைக் கொண்டு செய்யப்படுகின்றன. போதுமான அளவுள்ள அறையில் தணிந்த குரல் பேச்சு நடத்தப்பட வேண்டும். ஒவ்வொரு காதும் தனித்தனியாகப் பரிசோதிக்கப்பட வேண்டும். அப்போது மற்ற காது விரலால் மூடப்பட வேண்டும்.

சகஜமான கேட்கும் தன்மையின் போது தணிந்த குரல் பேச்சு கேட்கக்கூடிய சராசரி தூரம் 5மீ ஆகும்	சகஜமான கேட்கும் தன்மையின் போது தணிந்த குரல்பேச்சு கேட்கக் கூடிய சராசரி தூரம் 20மீ ஆகும்

fun	miller	I	sigh	satchel	zealous
vow	mirror	eight	see-saw	issuant	chit-chat
brew	model	oil	snatch	cyst	child
prune	marrow	chirt	chatter	sat	chaste
more	morose	church	chassis	sharp	chastise
				sidhted	
moon	moot	say	cheating	sacred	chest
po	number	chess	Dutchman	stiching	cheesy
poon	narrow	china	shears	signal	charter
own	narrate	Jane	chart	sittings	shellac
room	abode	jazz	syringe	stayer	sheet
Rome	adore	chirp	spike	smith	shellfish
loom	ago	cheese	side-car	Chinese	dresser
borron	appland	chisel	side-dish	sheath	teaching
rowing	rebuke	saint	sackcloth	siesta	giddy
run over	run out	sachet	ashes	setting	yachtsman
aroma	hurricane	itching	cherry	sad	jest
dowry	morrow	sachem	saucy	set	

நோயாளி தனது முகத்தை டாக்டர் பார்க்காதபடி, திரும்பிக் கொள்ளவதால், காதை எளிதில் பரிசோதிக்க முடியும். மேலும் பரிசோதகர் உச்சரிக்கும் வார்த்தைகளை உதடுகளின் அசைவின் மூலம் நோயாளி கண்டுபிடிக்கக் கூடாது. தணிந்த ஒலிக் குரல் எப்போதும் ஒரே சீராக இருக்க வேண்டும். சிரமமின்றி மூச்சு உள்ளிழுத்து வெளி விட்டு, எஞ்சிய காற்றின் உதவியால் வார்த்தைகளைக் கூற வேண்டும்.

சகஜமான செவியால் குறைந்த தொனித்தன்மை கொண்ட தணிந்த குரல் பேச்சைக் கேட்க முடியும், அதாவது மெய்யெழுத்துக்கள்; உதட்டில் உருவாகும் சொற்கள்; அண்ணத்தின் ஒலிகள்; பி.பி.டி,எம், என (*b, p, t, m, n*) இவற்றை 5—10 மீ தூரத்தில் கேட்க முடியும். உயர்ந்ததொனித்தன்மை கொண்ட தணிந்த குரல் உச்சரிப்பை—சிறு ஒலி



படம் 12. சப்தப்பெட்டி

சார்ந்த எழுத்துக்கள் (''உஸ்'' என்ற ஒலியுடைய எழுத்துக்கள்) எஸ்,இஸட், ஷ், ச்ச் (*s, z, sh, ch*)—20 மீ தூரம் வரை கேட்க முடியும். தணிந்த குரல் பரிசோதனையால் கேட்பதை அளவிடும் போது, 1 முதல் 100 வரையிலான எண்ணிக்கைகளை உச்சரிக்கலாம். இதன்போது டூ, ஃபைவ், நைன் (*two, five, nine*) போன்ற தாழ்ந்த தொனி கொண்ட எண்ணிக்கைகளையும் சிக்ஸ், செவண், ஸிக்ஸ்டி சிக்ஸ் போன்ற உயர்ந்த தொனி கொண்ட எண்ணிக்கைகளையும் கையாள வேண்டும். உச்சரிக்கப்படும் எண்ணிக்கைகளைச் சில நோயாளிகள் உத்தேசமாகச் சொல்லி விடக் கூடுமாதலால், கேட்கும் திறனைப் பரிசோதிக்கும் போது, உயர்ந்த மற்றும் குறைந்த தொனித்தன்மை கொண்ட வார்த்தைகளைத் தேர்ந்தெடுக்க வேண்டும். வி.ஐ. வயசெக் இதற்கென வார்த்தைகளின் அட்டவணை ஒன்றைத் தயாரித்துள்ளார். அட்டவணையில் கண்டுள்ள வார்த்தைகளின் முதல் தொகுதி குறைந்த தொனித்தன்மை கொண்டவை 5 மீ தூரத்திலேயே கேட்க முடியும். இரண்டாவது தொகுதி வார்த்தைகள் உயர்ந்த தொனித்தன்மை கொண்டவை. அவற்றைச் சராசரியாக 20 மீ தூரத்திலேயே கேட்க முடி முடியும். இவை அதே தத்துவத்தின் அடிப்படையில் அனுமானமுறையில் தேர்ந்தெடுக்கப்பட்ட ஆங்கில வார்த்தைகளாகும்.

மேற்கூறிய அட்டவணையைப் பயன்படுத்தினால், காது நோயின் தன்மையை ஒருவரால் ஓரளவு நிர்ணயிக்க முடியும். முதல் தொகுதியின் வார்த்தைகளைச் (குறைந்த

தொனித்தன்மை கொண்டவை) சரியாகக் கேட்டுத் தெரிய முடியாவிட்டால், ஒலி கடத்தி அமைப்பில் உள்ள குறை பாட்டை அது குறிக்கும் (கடத்தல் செவிட்டுத் தன்மை). இரண்டாவது தொகுதியின் வார்த்தைகளைச் (உயர்ந்த தொனித்தன்மை கொண்டவை) சரியாகக் கேட்டுத் தெரிய முடியாவிடில், ஒலி உணரும் அமைப்பின் குறைபாடாக இருக்கும்—நரம்பு செவிட்டுத்தன்மை—தணிந்த குரலிலான பேச்சை; 6—8 மீ தூரத்தில் கேட்க முடிந்தால், கேட்கும் தன்மை சீராகச் சகஜமாக இருக்கிறது என்றுபொருள். தணிந்த குரலிலான பேச்சைக் கேட்கவே முடியாவிடில், உரையாடும் குரல் கொண்டோ அல்லது பலமான குரல் கொண்டோ பரிசோதித்துப் பார்க்கலாம். ஒரு பக்கமான செவிட்டுத்தன்மையைப் பரிசோதிக்கும் போது, சகஜமான காதை ஒரு விரலால் மூடிவிடுவது மட்டும் போதாது. ஆகவே ஒரு சிறப்புத்தன்மை கொண்ட சப்தப்பெட்டியை (படம் 12) சகஜமான காதினுள் பொருத்தி, கேட்பதைத் தடை செய்ய வேண்டும். திறந்த கை கொண்டு காது சிறகை உராய்வது செவிக்கால்வாயை மூடிவிட்டு விரலை ஆட்டுவது போன்றவை சகஜமான காது கேட்பதைத் தடைசெய்வதற்கான நம்பத்தகுந்த முறைகளல்ல.

இசைக்கவடு பரிசோதனைகளை தணிந்த குரல் (கிசு கிசுப்பு) பரிசோதனை மூலம் மிகவும் எளிதாகவும் துரிதமாகவும் கேட்கும் திறனை நிர்ணயிக்க முடியும். ஆனால் கடத்தல் செவிட்டுத்தன்மைக்கும் நரம்புச் செவிட்டுத்தன்மைக்குமான வேறுபாட்டைத் தெரியவும், கேட்கும் திறனை மிகவும் துல்லியமாக நிர்ணயிக்கவும் இசைக்கவடுகளைப் பயன்படுத்த வேண்டும் (படம் 13). இசைக்கவடு மிகையான தொனித்தன்மையில்லாமல், தெளிவான தொனித்தன்மையை அளிக்கிறது. மனிதக் காது மூலம் விநாடிக்கு 16 முதல் 20,000 சுழற்சிகள் கொண்ட ஒலி பரப்பைக் கேட்க முடியும். மனிதக் காதால் கேட்கக் கூடிய மிகையான மற்றும் மிகக் குறைந்த தொனித்தன்மைகள் முறையே கேட்கும் திறனின் மிகையான மற்றும் மிகக் குறைந்த வரையறைகளைச் சுட்டிக் காட்டுகின்றன. கேட்பதன் மிகையான மற்றும் தாழ்ந்த வரம்புகளுக்கிடையே கேட்கப்படும் தொனித்தன்மைகள் தான், கேட்பதன் பரப்பை அல்லது பதிவு ஏட்டை உண்

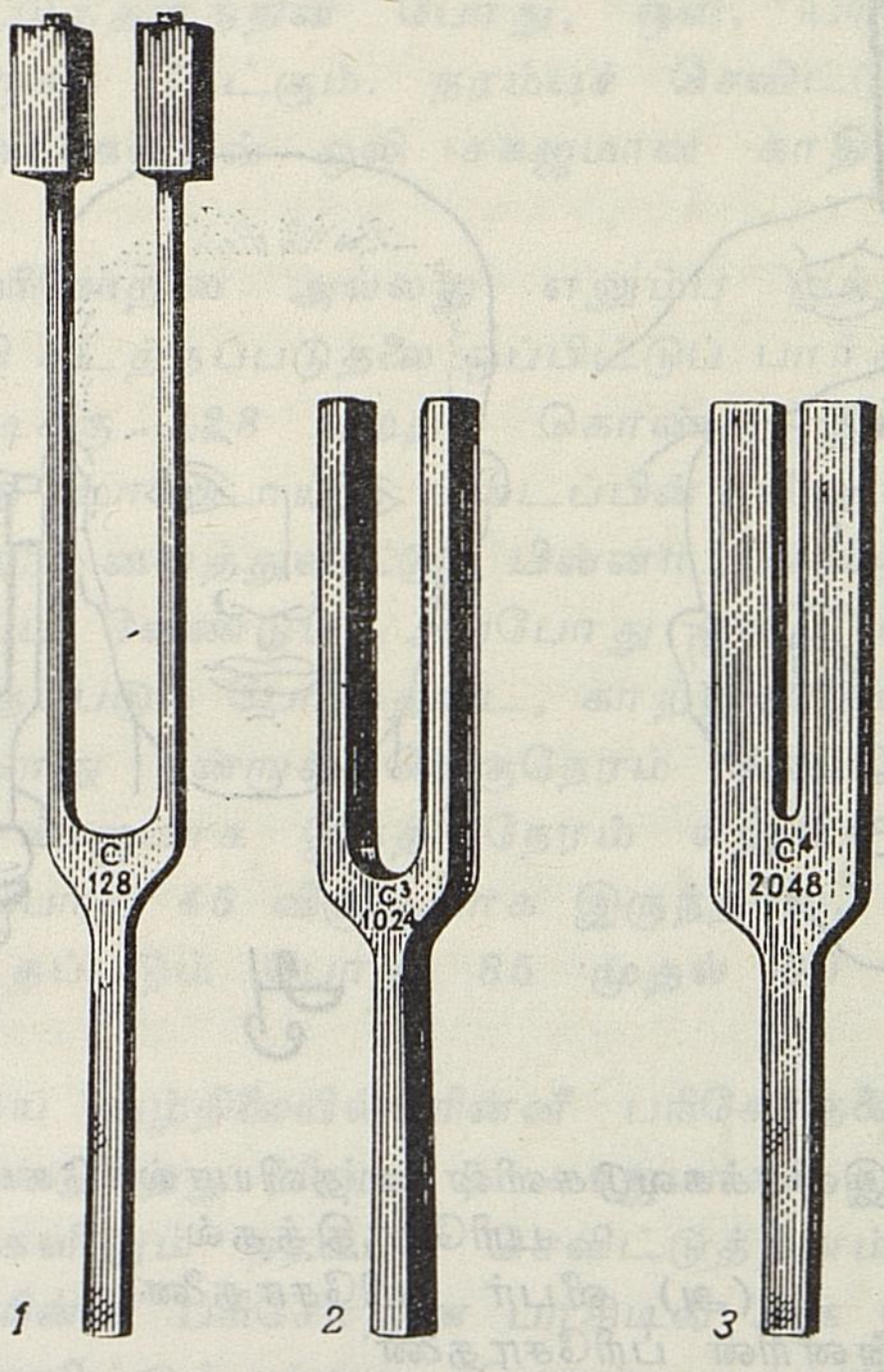

படம் 13. இசைக்கவடுகளின் பலவகைகள்
(1) ஒரு விஞடிக்கு 128 சுழற்சிகள்;
(2) ஒரு விஞடிக்கு 1,024 சுழற்சிகள்;
(3) ஒரு விஞடிக்கு 2,048 சுழற்சிகள்

டாக்குகிறது. வயது ஏற ஏற, கேட்பதின் மிகையான வரம்பு குறைவதால், இந்தப் பரப்பு குறைகிறது. விஞடிக்கு 64 முதல் 4,096 சுழற்சிகள் வரையிலான பல்வேறு தொனித் தன்மைகளைக் கேட்கும் திறனை நிர்ணயிக்கவும் காற்று வழிக் கடத்தல் மற்றும் எலும்பு வழிக்கடத்தலை நிர்ணயிக்கவும் பல்வகையான இசைக்கவடுகளைப் பயன்படுத்தலாம். காற்று வழிக்கடத்தலை நிர்ணயிக்க, ரீங்காரம் செய்யும் இசைக்கவடைப் புறச்செவித் துவாரத்தின் அருகே நீட்ட வேண்டும். எலும்பு வழிக்கடத்தலை நிர்ணயிக்கும் போது, ரீங்காரம் செய்யும் இசைக்கவடை மாஸ்டாய்டு புடைப்பின் மேலோ அல்லது தலையின் மத்தியிலோ வைக்க வேண்டும்.

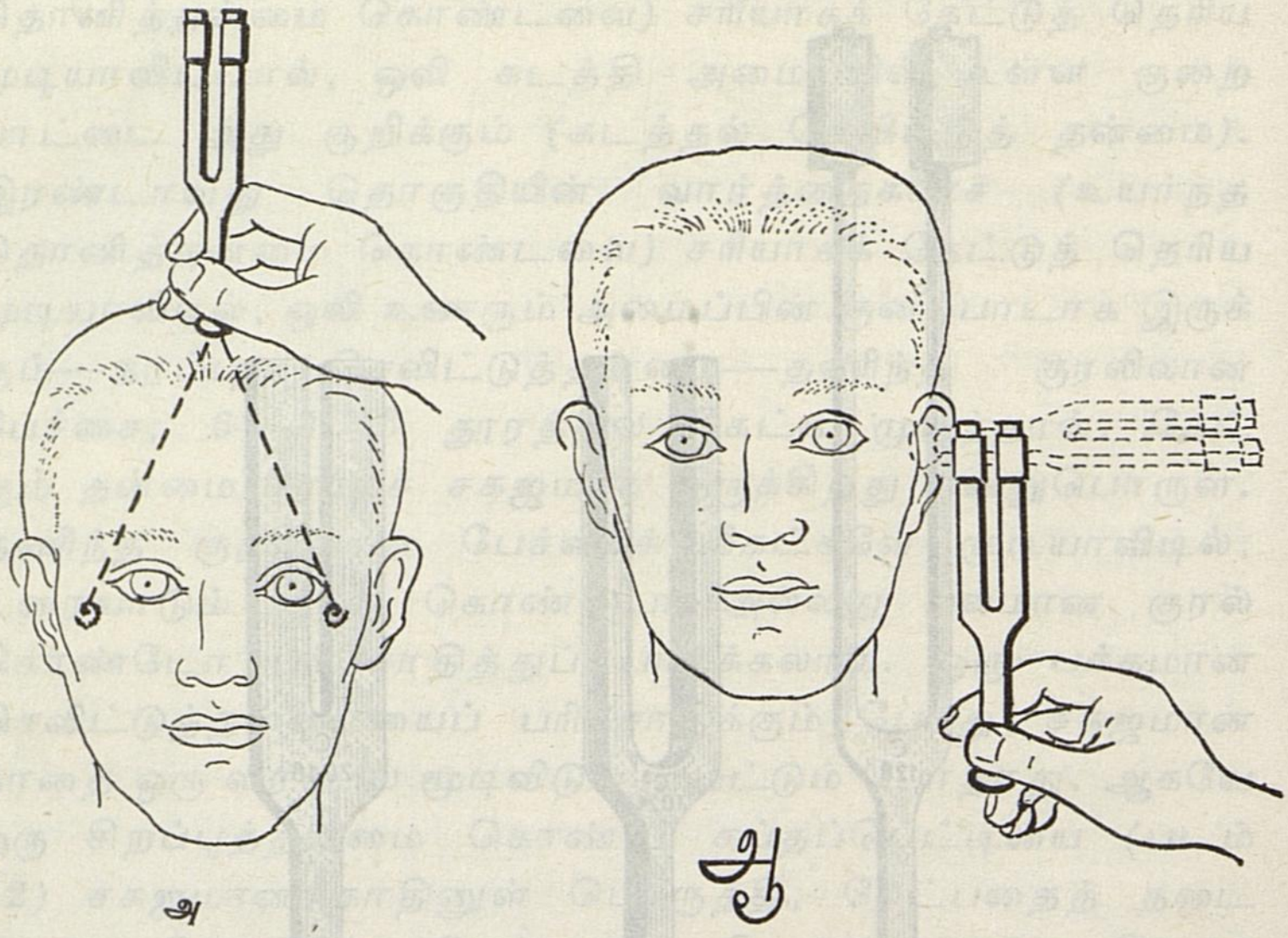

படம் 14. இசைக்கவடுகளின் உதவியால் கேட்கும் திறனை பரிசோதித்தல்
(அ) வீபர் பரிசோதனை;
(ஆ) ரின்னீரின் பரிசோதனை

சகஜமாக, எலும்பு வழிக்கடத்தலை விட, காற்று வழிக் கடத்தல் சிறந்ததாகும். மருத்துவப்பரிசோதனையின் போது 128 மற்றும் 2,048 சுழற்சி கொண்ட இசைக்கவடுகள் மட்டுமே, காற்று, மற்றும் எலும்பு வழிக்கடத்தலை நிர்ணயிக்கப் பயன்படுத்தப்படுகின்றன. கீழ்வரும் சோதனைகள் செவிட்டுத்தன்மையின் கடத்தல் மற்றும் உணரல் வகைகளைப் பிரித்தறிய உதவுகின்றன.

ஒலியை உணர்வதற்கான வீபர் பரிசோதனையில் (படம் 14அ) விநாடிக்கு 128 சுழற்சி கொண்ட ஒரு இசைக்கவடை ஓசைப்படுத்தி, கபாலத்தின் மேல் மத்தியில் வைக்க வேண்டும். நோயாளியின் மூலம் எந்தக் காதில் ஒலி நன்றாகக் கேட்கிறது எனத் தெரிந்து கொள்ள வேண்டும். செவித்துவாரத்தை அடைத்திருக்கும் குரும்பி (மெழுகு) அல்லது நடுக்காது அழற்சி அகியவற்றின் போது உண்டாகும் கடத்

தும் செவிட்டுத்தனத்தின் போது, ஒலி, பாதிக்கப்பட்ட காதில் நன்ருகக் கேட்கும். நரம்புச் செவிட்டுத்தனத்தின் போது, இசைக்கவடின் ஒலி சகஜமான காதில் நன்ருகக் கேட்கும்.

ரின்னி பரிசோதனே அல்லது எலும்பு மற்றும் காற்று வழியாக ஒலி கடத்தப்படுதலே ஒப்பிட்டுப் பார்த்தல் (படம் 14ஆ) விஞடிக்கு 128 சுழற்சி கொண்ட இசைக்கவடை ஓசைப்படுத்தி மாஸ்டாய்டு புடைப்பின் மீது சுத்தமாகக் கேட்காதவரை வைத்துவிட்டு, பின்னர் செவித் துளேயின் முன்ஞல் நீட்ட வேண்டும். அப்போது ஒலி, எலும்பு வழி யாகக் கடத்தப்படும் போதைவிட, காற்று வழியாகக் கடத் தப்படும் போது நன்ருக வெகுநேரம் கேட்கிறது எனத் தெரிகிறது. சகஜமாக இந்த நேரம் எலும்பு வழியாகக் கடத்தலின் போது 45 விஞடியாக இருந்தால், காற்று வழி யாகக் கடத்தப்படும் போது 85 முதல் 90 விஞடியாக இருக்கிறது.

அத்தகைய சூழ்நிலேயில் ரின்னி பரிசோதனே பாசிடிவ் எனக் கருதப்படுகிறது (ரின்னீ). சகஜமாகக் கட்கும் சக்தி கொண்டவர்களிலும் நரம்புச் செவிட்டுத்தனம் கொண்ட வர்களிலும் ரின்னி பரிசோதனே பாசிடிவ் ஆக இருக்கிறது. கடத்தல் செவிட்டுத்தன்மை கொண்டவர்களில் எலும்பு வழியாகக் கடத்தப்படும் நேரமும் காற்று வழியாகக் கடத் தப்படும் நேரமும் சமமாகவே இருக்கிறது. சில வேளேக ளில் எலும்பு வழியாகக் கடத்தப்படும் நேரம் அதிகமாகக் கூட இருக்கிறது. இதை ரின்னி நெகடிவ் என்கிருேம் (ரின்னி-).

ஸ்வாபாச் பரிசோதனேயில் நோயாளியின் தலே உச்சி அல் லது மாஸ்டாய்டு புடைப்பிலிருந்து ஒலி கடத்தப்படும் நேரம் பரிசோதகரின் சகஜமான எலும்பு கடத்தப்படும் நேரத்துடன் ஒப்பிட்டுப்பார்க்கப்படுகிறது. கடத்தல் கேளாமையின் போது, எலும்பு வழிகடத்தல் அதிக நேரம் நீடிக்கிறது. அதேபோது நரம்பு கேளாமையின் போது, அதன் நேரம் குறைகிறது. மிகையான தொனித்தமைகளுக்கான கேட்கும் திறனே விஞ டிக்கு 2048 சுழற்சிகள் கொண்ட இசைக்கவடின் உதவி யால் நிர்ணயிக்கலாம். வயது முதிர்ந்தவர்களிலும் நரம்பு

கேளாமையின் போதும் மிகையான தொனித்தன்மை குறைவாகவே காணப்படுகிறது.

ஆடியோமீட்டர் எனப்படும் கருவியின் உதவியால், கேட்கும் திறனைத் துல்லியமாகவும் துரிதமாகவும் அளவிடலாம். இங்கு முழுமையான தொனித்தன்மை பரப்பினுள் கேட்கும் திறனை அளவிட முடியும்.

வெஸ்டிபூல் பணியைப் பரிசோதித்தல்

நோயாளியைப் பரிசோதித்து, அவனது நோய் வரலாற்றைத் தெரிந்து கொள்வதுடன் இப்பரிசோதனை துவங்குகிறது. வெஸ்டிபூல் கோளாறுகள் கொண்ட நோயாளிகளுக்குக் கீழ்க்கண்ட குறைபாடுகள் இருக்கும்: தலைசுற்றல் நிதானமில்லாத நடை, வாந்தி முதலியன. நோயாளியைப் பரிசோதிக்கும் போது, அவர்களில் விழி ஊசலாட்டம் (நிஸ்டாக்மஸ்) இருப்பது தெரிகிறது. நோயாளி பக்கவாட்டில் பார்க்கும் போதும் சில வேளைகளில் நேராகப் பார்க்கும் போதும் கூட, விழி ஊசலாட்டம் உண்டாகிறது.

படம் 15. சுழலும் நாற்காலி

ஒரு முகப்படுத்துதல் மற்றும் நிலையான சமநிலை, நடக்கும் போதான சமநிலை ஆகியவற்றில் கோளாறுகள் தோன்றுகின்றன. வெஸ்டிபூல் பணியைப் பரிசோதிக்கச் சிறப்புப்பரிசோதனைகள் கையாளப்படுகின்றன. வெஸ்டிபூல் கிரகிப்பிகளைச் செயற்கை முறை மூலம் தூண்டி, விழி ஊசலாட்டத்தை உண்டாக்குவதை அடிப்படையாகக் கொண்டு, இப்பரிசோதனைகள் அமைகின்றன. இதற்கு மூன்று வகையான அடிப்படைப் பரிசோதனைகள் உள்ளன: சுற்றுதல், கலோரிக் பரிசோதனைகள், அழுத்தப் பரிசோதனைகள்.

சுற்றுதல் பரிசோதனையில் நோயாளியின் உடல் ஒரு நிலைக்குத்தான அச்சைச் சுற்றிச் சுழற்றப்படுகிறது. இதனால்

அரைவட்டக் கால்வாய்களிலுள்ள எண்டோலிம்ஃப் சலன மடைந்து, கிரகிப்பிகள் தூண்டப்பட்டு, விழி ஊசலாட்டம் உண்டாகிறது. நோயாளி ஒரு நாற்காலியில் உட்கார வைக் கப்படுகிறுன் (படம் 15). 20 விஞடிகளில் 10 சுற்றுகள் என்ற துரிதத்தில் கிடைமட்டமாக நாற்காலி சுற்றப்படு கிறது. இதனுல் அரைவட்டக் கால்வாய்களிலுள்ள எண் டோலிம்ஃப் கிளறிவிடப்படுகிறது. வலது பக்கமாகச் சுற் றப்பட்டு, திடீரேன்று நாற்காலி நிறுத்தப்பட்டால், நோயா ளிக்கு இடதுபக்கமாக விழி ஊசலாட்டம் தோன்றுகிறது. இந்த முறை நேர்மாருகச் செய்யப்பட்டால், விழி ஊச லாட்டமும் எதிர்திசையில் உண்டாகிறது. எங்கு விழி ஊச லாட்டம் எதிர்பார்க்கப்படுகிறதோ, அந்தப் பக்கத்தில் 30 செ.மீ தூரத்தில் பரிசோதகரின் நீட்டிய விரலைப் பார்க்க நோயாளி பணிக்கப்படுகிருன். இதன் மூலம் விழி ஊசலாட் டத்தை ஆராயலாம்.

சகஜமான வெஸ்டிபூல் உணர்வு கொண்ட பலரில் சுற் றப்பட்ட பின் உண்டாகும் விழி ஊசலாட்டம் சராசரியாக 30—35 விஞடிகள் நீடிக்கின்றன. இந்தப் பரிசோதனையின் குறைபாடு என்னவெனில், சரிசமனில்லாத விசையுடன் இரண்டு லேபிரின்த்களும் தூண்டப்படுகின்றன.

செயற்கை முறைகளால் குளிரடையச் செய்வதன் விளை வாலும் வெப்பமடையச் செய்வதன் விளைவாலும் அரைவட் டக் கால்வாய்களிலுள்ள எண்டோலிம்ஃபின் சலன நிகழ் வின் அடிப்படையில் கலோரிக் பரிசோதனை அமைந்துள்ளது.

இந்தப் பரிசோதனையின் போது ஒவ்வொரு லேபிரின்த் தும் தனித்தனியாகப் பரிசோதிக்கப்படும். ஒவ்வொரு செவி யினுள்ளும் தண்ணிர் பீச்சப்படுகிறது. 16°—30° செ கொண்ட குளிர்ந்த தண் ணீர் உட்செல்லும் போது, பரி சோதிக்கப்பட்ட செவிக்கு எதிர்திசையில் விழி ஊசலாட் டம் உண்டாகிறது. அதேபோது 38°—41° செ கொண்ட வெப்பமான தண்ணீர் சீச்சப்படும் போது, விழி ஊசலாட் டம் எதிர்திசையில் காணப்படுகிறது.

கலோரிக் கரிசோதனையின் போது விழி ஊசலாட்டம் ஏற்படாவிடில், வெஸ்டிபூல் கூருணர்வு சீர்கெட்டுள்ளது எனத் தெரிந்து கொள்ளலாம்.

செவிப்பறைப்படலத்தில் துளை இருந்தால், கலோரிக்

சோதனையைத் தவிர்க்க வேண்டும். இல்லையேல் மீண்டும் நடுக்காது அழற்சி ஏற்பட்டுவிடும்.

லேபிரின்தின் சில நோய் நிலைகளில் காற்று அழுத்தத்தாலோ அல்லது செவிக் கால்வாயின் அழுத்தம் குறைவதாலோ, விழி ஊசலாட்டம் தோன்றுகிறது. இதுவே, **அழுத்த பரிசோதனை** எனப்படுகிறது. லேபிரின்த் சுவரில் (வெளிப்புற அரைவட்டக் கால்வாய்) புரையோடிய புண்ணோ அல்லது எலும்பின் சேதாரமோ இருந்தால், செவித் துவாரத்தில் குமிழைப் பொருத்திக் காற்றை அழுத்திச் செலுத்தினால், நோயுற்ற செவியின் புறமாக விழி ஊசலாட்டம் நகழும். ஆனால் காற்றை வெளியே இழுத்தால், விழி ஊசலாட்டம் எதிர்திசையில் நிகழும். இந்த நிகழ்வை, புரையோடிய அறிகுறி என்கிறோம்.

செவி நோய்களுக்கான பராமரிப்பும் சிகிச்சையும் [பொதுவான முறைகள்]

மூக்கு மற்றும் மேற்தொண்டை, குரல் வளை ஆகியவற்றின் நோய்களைப் போன்று செவியின் நோய்களுக்கும் உடலின் பொது நிலையைக் கவனியாது, சிகிச்சை அளிக்கக் கூடாது.

ஆகவே, நோயாளியின் பொது நலத்தைச் சீர்செய்யும் சிகிச்சையும் அத்துடன் இணைய வேண்டும்.

மத்திய நரம்பு மண்டலத்தின் மீது நல்ல விளைவை உண்டாக்கும் வலி நீக்கிகள் மற்றும் அமைதியூட்டும் மருந்துகள், சல்பனமைட், எதிர் உயிர் மருந்துகள் போன்றவைகளுடன் பொதுவான உடலின் எதிர்ப்பு சக்தியை அதிகரிக்கும் மருந்துகளும் அளிக்கப்பட வேண்டும்.

அடிக்கடி டாக்டரின் சிகிச்சை வெற்றி பெறுவதில்லை, ஏனெனில் அது தவருகக் கையாளப்படுகிறது. டாக்டரின் அறிவுரைகளை இளநிலை டாக்டர்கள் சரியாகவும் திறமையாகவும் பின்பற்றுவதில் தான், சிகிச்சையின் வெற்றி அமைந்துள்ளது. காது நோய்களுக்கான பராமரிப்பிலும் சிகிச்சையிலுமான எளிய முறைகளில் சிக்கலான கருவிகளோ, இயந்திர அமைப்புகளோ இருப்பதில்லை. இம்முறைகளை மருத்துவமனைகளிலும் புறநோயாளி சிகிச்சை நிலையத்திலும் எளி

தில் பின்பற்ற முடியும். இந்த எளிய முறைகளாவன: காதைச் சுத்தம் செய்தல், செவிக் கால்வாயினுள் மருந்து களைச் செலுத்துதல், சூடான ஒத்தடங்களைக் கொடுத்தல்.

காதைச் சுத்தப்படுத்துவதற்கான வழிகள்

செவிப்பறையைப் பரிசோதிப்பதற்கு முன்பு புறச்செவித் துவாரத்தைச் சுத்தம் செய்ய வேண்டும். ஏனெனில் சிதைந்த செல்களாலும் உலர்ந்த சீழாலும் செவித் துவாரத் தினுள் குரும்பி (மெழுகு), சீழ், பொடுகுகள் போன்றவை உருவாகியிருக்கலாம். புறச் செவித் துவாரத்தைச் சுத்தம் செய்வது சிகிச்சையின் ஒரு பகுதியாகும். அது உலர்ந்த முறையாகவோ அல்லது ஈரமான முறையாகவோ இருக் கலாம்.

ஈர முறையில் சுத்தி செய்வது அதிதீவிர அல்லது நாட் பட்ட, சீழ் கொண்ட நடுக்காது அழற்சியில் கையாளப்படு கிறது: இங்கு மிகையாகச் சீழ் சேர்ந்திருப்பதால், உலர்ந்த பஞ்சு மூலம் சுத்தம் செய்வது அதுவும் நோயாளி யே கையாளுவது முழுமையாக இருக்க முடியாது. ஒரு வேளை மிகவும் கைதேர்ந்த, தகுதி வாய்ந்த செவிலியர் பராமரிப்பு தேவையாக இருக்கலாம்.

காதை ஒரு பீச்சாங்குழல் கொண்டு சுத்தம் செய்ய லாம். சாதாரணமான ரப்பர் குமிழையும் குறிப்பாகச் சாதாரண மக்கள் கையாள—உபயோகிக்கலாம். இந்த முறையில் ஆபத்தும் குறைவாக இருக்கிறது. இரண்டு வகை யான ரப்பர் குமிழ்கள் உள்ளன; அகலமான முனைகொண்ட முழுவதும் ரப்பரால் ஆன குமிழ்கள், இவற்றைச் சிரமத் துடன் தான் செவிக்கால்வாயினுள் செலுத்த முடியும். மற் றொன்று எலும்பு நுனிகொண்ட குமிழ்கள்; இவை மிகவும் தகுதியாக இருக்கும். ஒரு மெல்லிய 3—4 செ.மீநீளமுள்ள, குறுக்காக வெட்டப்பட்ட ரப்பர் குழாய், எலும்பு நுனியில் பொருத்தப்பட வேண்டும். இதனுல் புறச்செவித் துவாரத் தின் சுவர்களுக்குத் தற்செயலாக ஏற்படும் சேதாரத்தைத் தவிர்க்கலாம். கிருமிநாசினி திரவங்களால், குறிப்பாக 3% போரிக் அமில கரைசலால், காது சுத்தம் செய்யப்படுகி

4*

றது. நோயாளி இந்த முறையில் கையாளப்படும் சிறுநீராக வடிவத் தட்டை, தனது கழுத்தை ஒட்டி கெட்டியாகப் பிடித்துக் கொள்கிருன் வயது வந்த ஒருவனின் செவிக் கால்வாயை நேராக ஆக்க, இடது கையால் காதுச்சிறகைப் பின்னுேக்கியும் மேல்நோக்கியும் இழுக்க வேண்டும். அதே போது வலது கையால் குமிழின் ரப்பர் நுனி, காதினுள் 1 செமீ வரை, செலுத்தப்பட வேண்டும். 37° செ வெப்பமுள்ள திரவத்துளிகள் மிகவும் குறைந்த அழுத்தத்துடன் செவிக் கால்வாயின் பின்புறச் சுவர் வழியாகச் செலுத்தப்பட வேண்டும். ரப்பர் குமிழைத் திரவத்தால் நிரப்பும் போது, காற்று உட்புகாதபடி பார்த்துக் கொள்ள வேண்டும். ஏனெனில் காற்றுக் குமிழ்களுடன் திரவம் உட்சென்ருல், நோயாளியின் காதில் ஒரு வகையாக அறுவறுப்பான சத்தம் உண்டாகும். திரவத்தை உட்செலுத்திய பின்னர் நோயாளியின் தலே ஒரு பக்கமாகச் சாய்க்கப்பட்டுக் காதில் உட்சென்ற திரவம் வெளியேற்றப்பட வேண்டும். செவித் துவாரத்தின் கடைசியில் எஞ்சியிருக்கும் திரவத்தைப் பஞ்சு சுற்றிய கம்பியால் ஒற்றி அகற்றிவிடலாம். திரவம் உட்செலுத்தி மெழுகை அகற்றுவது ''காதில் குரும்பி சேர்தல்'' என்ற அத்தியாயத்தில் விவரிக்கப்படும்.

காதைச் சுத்தப்படுத்துவதற்கான உலர்ந்த முறை ஈர முறையைவிட மிகவும் சிறந்ததாகும். ஏனெனில் ஈர முறையில் காதினுள் கிருமிகள் செல்ல வாய்ப்பு உண்டு. காதிலிருந்து வெளிப்படும் சீழ் குறைவாக இருந்தாலோ அல்லது எக்சீமா மற்றும் வேனக்கட்டிகள் போன்றவை செவித் துவாரச் சுவர்களிலிருந்து உறுத்தும் போது ஈர முறையைக் கையாள முடியாத போதோ, செவிக் கால்வாயைப் பஞ்சு கொண்டு ஒத்தி எடுத்து உலரச் செய்யலாம். மீண்டும் சீழ்வராமலிருக்க 70% ஆல்கஹாலில் தோய்க்கப்பட்ட பஞ்சைக் காதை உலர்த்த உபயோகிக்கலாம். மரைகளுடன் கூடிய நுனி கொண்ட மெல்லிய கம்பிகளே உட்காதைத் துடைத்து உலர்த்த உபயோகிக்கலாம். மிருதுவான, கண்கள் (துளேகள்) கொண்ட கம்பிகள் இதற்குப் பயன்படாது. கம்பியின் நுனியைப் பஞ்சால் இறுக்கமாக மூடிவிட்டால், செவித் துளேச் சுவர்களுக்கோ, செவிப்பறைப்படலத்திற்கோ சேதம் விளேயாது.

காதுகளைச் சுத்தம் செய்வதற்கு முன்னர் கைகளைச் சோப்பால் நன்கு கழுவ வேண்டும். பஞ்சு, ஈரத்தை உறிஞ்சக் கூடியதாகவும் அதிசுத்தமாகவும் இருக்க வேண்டும். பஞ்சால் சுற்றப்பட்ட கம்பியை ஆல்கஹால் விளக்கின் ஜீவாலையில் காட்டி, சுத்தம் செய்யலாம்.

கீழ்க்கண்ட முறையில் காதைச் சுத்தம் செய்யலாம். இடது கை கொண்டு காது ஸ்பெகுலத்தைப் பிடித்துக் கொண்டு செவிச்சிறகைப் பின்புறமாகவும் மேற்புறமாகவும் —குழந்தையாக இருந்தால் பின்புறமாகவும் கீழ்ப்பறமாகவும்—இழுக்க வேண்டும். வலது கையால் பஞ்சு சுற்றப்பட்ட கம்பி நுனியை கவனத்துடன் செவிக் கால்வாய்க்குள் நுழைக்க வேண்டும். கம்பியை மெதுவாகச் சுற்றுவதன் மூலம் காதைச் செவிப்பறை முரசுவரை சுத்தம் செய்யலாம். கம்பியை இவ்விதம் சுற்றுவதால், பஞ்சு சுரப்பு திரவத்தை உறிஞ்சுகிறது. வெளியே எடுக்கப்படும் பஞ்சு முழுவதுமாக உலர்ந்து இருக்கும் வரை இந்த முறை மீண்டும் மீண்டும் செய்யப்படுகிறது. பின்னர் அவசியமிருந்தால், சொட்டு மருந்துகளை உள்ளே இடலாம்.

காது அடைப்பு பயனீடு கொண்டு, சீழ் கொண்ட காது அழற்சிக்கான சிகிச்சையின் உலர்ந்த முறையின் மூலம் நடுக்காதின் உள்ளேயுள்ள தீங்கான பொருட்களை அகற்ற முடியும். சில வேளைகளில் சீழ் கொண்ட காது அழற்சியைப்போக்க இதுவே சிறந்த முறையாகும்.

சொட்டு மருந்துகள் இட்ட பின்பு கூட இந்த முறையைக் கையாளலாம். ஆனால் செவிக் கால்வாயை நன்கு சுத்தம் செய்தபின்பே அடைப்பு முறையைக் கையாளவேண்டும். காது அடைப்பு பயனீடு என்பது 5—7 செ.மீ நீளம் கொண்ட குறுகிய, மடிக்கப்பட்ட மெல்லிய துவாரங்கள் கொண்ட துணியாகும். காது அடைப்பு பயனீடு முறைபின்வருமாறு செய்யப்படுகிறது (படம் 16). இடது கையால்செவிக் கால்வாயை அகலமாகவும் நேராக

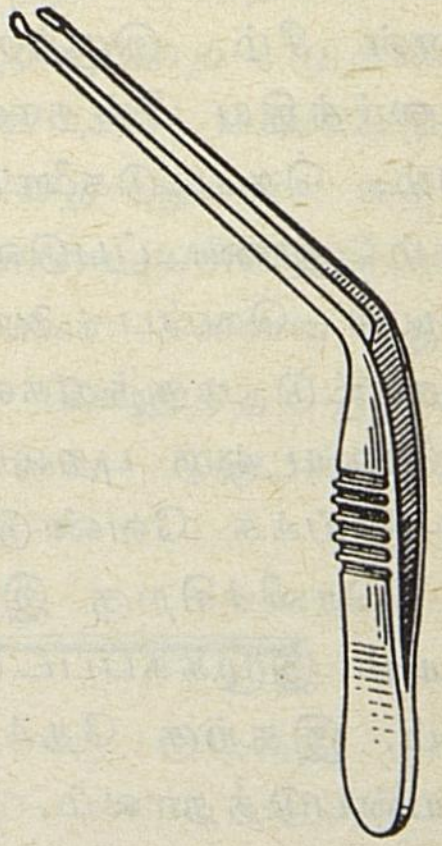

படம் 16. வளைந்த சாமணம்

வும் ஆக்கக்செவிச்சிறகு பின்னேக்கியும் மேல்நோக்கியும் இழுக்கப்படுகிறது. காது அடைப்பு பயனீடு வளைந்த சாமணத்தால் பிடிக்கப்படுகிறது. மிகக் கவனமாக செவித் துளை வழியாக உட்தள்ளப்படுகிறது.

சாமணத்தை அகற்றியபின் இன்னும் உள்ளே காது அடைப்பு பயனீடு அதன் தொடக்கத்திலிருந்து 1—1,5செ.மீ பிடிக்கப்பட்டு மிகக் கவனமாகச் செவித்துளையினுள் முரசைத் தொடும்வரை தள்ளப்படுகிறது. காது அடைப்பு பயனீடுகள் சீழ் தேங்குவதைத் தடை செய்யச் செவிக் கால்வாயினுள் தளர்ச்சியாக இருக்க வேண்டும். மிகையாகச் சீழ் வெளிப்பட்டால், இவை ஒரு நாளைக்கு 5—6 தடவைகள் மாற்றப்பட வேண்டும். சீழ் குறைவாக இருந்தால், ஒன்றிரண்டு தடவை மாற்றினுல் போதும். செவி நோய்களைச் சீர்செய்யக் கையாளப்படும் மேற்கூறிய எல்லா முறைகளுமே மிகவும் சுத்தமான முறைகளில் செய்யப்பட வேண்டும்.

மருந்துகள்

காது நோய்களுக்கான மருந்துகள் அனைத்தும் சொட்டுகளாகவோ, களிம்புகளாகவோ, பொடித்தூள்களாகவோ இருக்கும். காதினுள் சொட்டு மருந்துகளை இடுவதே அதிகமாகக் கையாளப்படும் முறையாகும். செவிக் கால்வாயினுள் சீழ் இருந்தால், பஞ்சை வைத்து ஒற்றி எடுத்து உலர்த்திய பின்தான், சொட்டு மருந்துகள் இடப்பட வேண்டும். சொட்டுகளை இடுவதற்கு முன்னர் வெஸ்டிபுல் சாதனம் தூண்டப்படுவதைத் தவிர்க்கச் சொட்டு மருந்துகள் உடல் வெப்ப அளவிற்குச் சூடாக்கப்பட வேண்டும். சொட்டு மருந்துகள் இடப்படும் போது, நோயாளி தனது தலையை ஒரு புறமாக பாதிக்கப்பட்ட காதின் எதிர்புறமாக —சாய்க்க வேண்டும்.

செவிச்சிறகு இடது கையால் பின்னேக்கியும் மேல்நோக்கியும் இழுக்கப்பட்டு 5—10 சொட்டுகள் இடப்பட வேண்டும். இதற்கு தேக்கரண்டியையோ, சொட்டுமானியையோ பயன்படுத்தாலம். சொட்டுகள் ஒரு நாளைக்கு இரண்டு, மூன்று தடவைகள் இடப்பட வேண்டும். இடப்பட்ட மருந்துகள் 10—15 நிமிடங்கள் இருக்க வைக்க வேண்டும். பின்னர்

காதைக் கீழே இழுத்தால் சொட்டுகள் வெளிவந்து விடும். இதன் பின்னர் காதுக் கால்வாய் மேற்கூறியது போல் உலர்த் தப்பட்டு மெல்லிய தளர்ந்த காது அடைப்பானல் மூடப்பட வேண்டும். இதற்கு டாக்டரின் அனுமதி தேவையாக இருக் கும்.

எக்ஸீமா மற்றும் சரும அழற்சி போன்ற நோய்கள், புறச்செவிக் கால்வாய் மற்றும் செவிச்சிறகு ஆகியவற் றைப் பாதிக்கும் போது **களிம்புகள்** மட்டுமே பயன்படுத் தப்படுகின்றன. அதிகமாகப் பயன்படுத்தப்படும் களிம்பு களாவன: வெள்ளை மற்றும் மஞ்சள் பாதரசக் களிம்பு, துத்தநாக மற்றும் ஸ்டிரெப்டோசைட் களிம்புகள். இவை மெல்லிய குச்சியின் அல்லது பஞ்சு சுற்றிய கம்பியின் உதவி யால் செவித் துவாரச் சுவர்கள் மீது இடப்படுகின்றன. களிம்பு கொண்ட அடைப்பான் செவிக் கால்வாயினுள் 15—30 நிமிடங்கள் வைக்கப்படுகின்றன. கால்வாயை முழு வதுமாகக் களிம்பால் அடைத்துவிடக் கூடாது. முழுவது மாக அடைத்துவிட்டால், காது சுரப்புகள் வெளியேறுவது கடினமாகிவிடும்.

டாக்டர் மற்றும் உதவி டாக்டர், செவிலியர், நோயா ளியின் உறவினர் போன்ற யாராவது தான் **பொடித்தூள்களைக் காதினுள்** இட வேண்டும். பொடித்தூளை உள்ளே இடு வதற்கு முன் ஈர முறையாலோ, உலர்ந்த முறையாலோ செவித் துவாரத்திலுள்ள சீழ் போன்றவற்றை முதலில் அகற்றிவிட வேண்டும். பொடித்தூள்களாகப் பயன்படுத் தப்படும் மருந்துகளாவன: போரிக் அமிலத் துகள், சுத்த மான ஸ்டிரெப்டோசைட் அல்லது சல்ஃபாடையசின், பெனி ஸிலின், ஸிந்தோமைசீன் போன்றவைகளின் கலவை ஆகி யவை ஆகும். பொடித்தூளை உள்ளே செலுத்த இன்ஸ ஃப்ளேட்டர் எனப்படும். தூள் பரப்பியை (படம் 17)

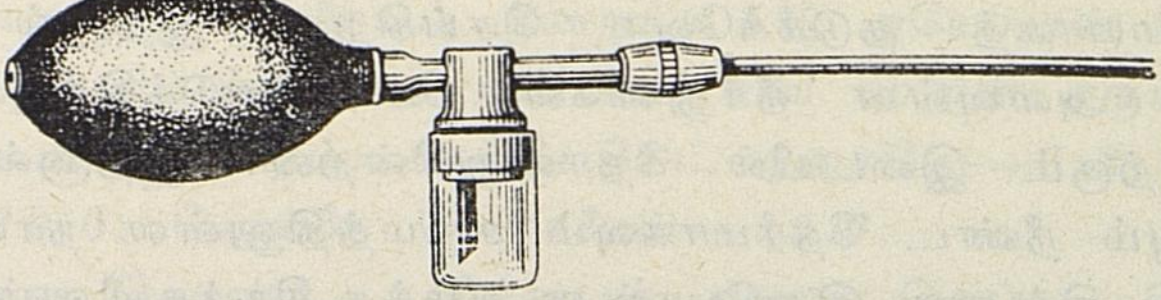

படம் 17. இன்ஸ்ஃப்ளேட்டர் எனப்படும் தூள் பரப்பி

கையாளலாம். இது இல்லாவிடில் காகிதத்தால் ஆன பெய் குழல் போன்றதை உபயோகிக்கலாம் அல்லது குறைந்த அளவு பொடியை எடுப்பதற்காக, நுனி பொடிக்குள் மூழ் கும்படியாக உள்ள காது ஸ்பெகுலத்தின் மூலமாகவும் பொடித்துளே உட்செலுத்தலாம். ஸ்பெகுலம் அல்லது பெய் குழல் காதினுள் செலுத்தப்பட்டு, ரப்பர் குழாயின் மூலம் பொடி உட்பரப்பப்படுகிறது. தூள் பரப்பிகளின் உலோக நுனிகள் நன்கு கொதிக்கவைக்கப்பட்டுச் சுத்தம் செய்ய வேண்டும். ரப்பர் நுனிகளே ஆல்கஹாலிலோ 4% கார்பா லிக் அமிலத்திலோ தோய்க்கப்பட்ட துணியால் கழுவப் பட வேண்டும். தூள் பரப்பப்படும் போது, காதுச்சிற கைப் பின்னேக்கியும் மேல்நோக்கியும் இழுத்து, செவிக் கால்வாயை நேராக இருக்கும்படி செய்ய வேண்டும். பொடித்தூளில் கட்டிகள் இருக்கக் கூடாது. இருந்தால் சீழ் வெளிவருவதை அவை தடைசெய்யும். ஆகவே மெல் லிய நுண்ணிய துகள்களாலான பொடித்தூளே உபயோ கிக்க வேண்டும்.

சூடான ஒத்தடம் கொடுக்கும் சாதனத்தில் மூன்று அடுக் குகள் உள்ளன: (1) ஈரமான அடுக்கு; தண்ணீரிலோ, திரவத் திலோ தோய்க்கப்பட்ட உறிஞ்சும் தன்மை கொண்ட இழை; (2) தண்ணீர் உட்புகாத ஒரு பொருளின்—சரும எண்ணெ அல்லது மெழுகுக் காகிதம்—அடுக்கு; (3) வெப் பம் மடத்தும் தன்மையில்லாத—பஞ்சு, சணல், ஃபிளா னல்—இழையின் ஒரு அடுக்கு. முதல் அடுக்கு (மடிப்பு) சருமத்தின் மீது இடப்படுகிறது. இதைவிட பெரிதானதும் முதல் மடிப்பை நன்கு மூடக்கூடியதுமான அடுத்த இரண்டு அடுக்குகளும் முதலாவது மடிப்பின் மேல் இடப்படுகின்றன. செவியைப் பாதுகாக்கும்படியாகத் தலையில் ஒரு கட்டு இடப்படுகிறது. இவ்விதம் இடப்பட்ட ஒத்தடம் சருமத்தி லிருந்து வெப்பம் வெளிப்படுவதைக் குறைக்கவோ அல்லது முழுமையாகத் தடுக்கவோ செய்கிறது. இதனுல் உடல் வெப்ப அளவுள்ள நீர்துளிகள் மேல் அடுக்கிற்கும் கீழ் அடுக்கிற்கும் இடையில் தோன்றுகின்றன. இதனுல் ஒரே சீராகவும் நீண்ட நேரமாகவும் சருமத்திலுள்ள நாளங்கள் விரிவடைகின்றன. இதுபோன்று ஆழ்ந்த சிசுக்களிலும் உறுப் புக்களிலும் நிகழ்கின்றது. இதைத் தொடர்ந்து துரிதமான

வளர்சிதை மாற்றமும் அழற்சி நிகழ்வுகள் மறைதலும் சீழ் குறைவதும் உண்டாகின்றன.

புறச்செவியின் நோய்கள்
செவிச்சிறகின் தீப்பட்ட காயங்களும் குளிர் உறைவும்

(Combustio et congelato)

செவிச்சிறகின் தீப்பட்ட காயங்கள் மூன்று வகைப்படும்: சாதாரணமானது, தீவிரமானது, அதிதீவிரமானது. தீவிரமான சுட்ட புண்களின் போது செவிச்சிறகின் குருத்தெலும்பு சீழ்பிடித்து, அழிந்துபடுகிறது; இதனுல் காது விகாரங்கள் தோன்றுகின்றன.

சுட்ட புண்கள், சாதாரண அறுவை சிகிச்சை முறைகளால் சரி செய்யப்படுகின்றன. செவிச்சிறகின் உறைபனி விளைவுகள் சுட்ட புண்களைவிட மிகையாகக் காணப்படுகின்றன. சாதாரண உறைபனி தாக்குதலின் போது (குளிர் உறைவின் போது) காதின் சருமம் சிவந்து வீங்கிவிடுகிறது. இதைத் தொடர்ந்து—குறிப்பாக வெப்பமான ஒரு அறைக்குள் நுழையும் போது—எரிச்சலுடன் கூடிய வலி தோன்றுகிறது. தீவிர உறைபனித் தாக்குதலின் போது, சருமத்தில் கொப்புளங்கள் தோன்றுகின்றன. அதிதீவிர நிலையில் சருமமும் குறுத்தெலும்பும் சிதைந்துபடுகின்றன.

சிகிச்சை சாதாரண உறைபனித் தாக்குதலுக்குப் படிப்படியாகப் செவியை வருடுதலும் ஆல்கஹாலில் தோய்த்து எடுக்கப்பட்ட துணியால் துடைத்தலும் ஏதாவது ஒரு சுத்தமான எண்ணெயைப் பூசுதலும் சிகிச்சை முறைகளாகும். அரிப்பையும் எரிச்சலையும் குறைக்க 5% அயோடின் கொண் காம்ஃபர்களிம்பின் சாராயக் கரைசலை காதின் சருமத்தின் மீது தடவ வேண்டும்: காம்ஃபரேட் டிரைடே—0,2, லேனேலின்—10.0, வெள்ளை வோசலேன்—15.0.

இவை கொண்ட களிம்பைத் தயார் செய்து, தினமும் பல தடவைகள் பூசவேண்டும்.

கொப்புளங்கள் கீறி விடப்பட்டு, துத்தநாகம் அல்லது ஸ்ட்ரெப்டோசைட் களிம்பு தடவப்பட்ட துணியால் மூடப் பட வேண்டும் சிதைந்த திசுக்களையும் குருத்தெலும்பையும் அறுவை முறையில் அகற்றி, எதிர் உயிர் மருந்துகள் மற் றும் சல்பனமைட் களிம்பைத் தடவ வேண்டும்.

எரிசிபலாஸ்

(சரும அழற்சியுடன் கூடிய காய்ச்சல்)

செவிச்சிறகின் காயங்கள் மற்றும் கீறல்கள் மூலம் ஸ்ட் ரெப்டோகாக்கைக் கிருமிகள் உட்புக ஏதுவாகிறது. செவி அழற்சி மற்றும் சீழ்வடியும் எக்ஸீமா, புறச்செவிக் கால் வாயின் சரும அழற்சி போன்ற நோய்கள் கொண்டவர்களி டையே எரிசிபலஸ் அதிகமாகக் காணப்படுகிறது.

செவிச்சிறகின் எரிசிபலஸின் சில கேசுகள் தலையின் ரோமப் பகுதியிலிருந்தோ அல்லது முகத்திலிருந்தோ உண் டாகின்றன.

தல அறிகுறிகளான வீக்கம் மற்றும் எரிசிபலஸின் சிவந்த தோற்றம் ஆகியவை தோன்றும் முன்னரே காய்ச் சல், அசதி, தலைவலி ஆகியவை தோன்றுகின்றன. சரியான சிகிச்சை அளிக்கப்படாமல் நோய் மூன்று அல்லது நான்கு நாட்கள் நீடிக்கின்றன. முதல் நாளில் மாஸ்டாய்டு புடைப் பின் சருமத்தின் தல பிரதிவினை, மாஸ்டாய்டு அழற்சியின் ஒரு அறிகுறியாகத் தவறாகக் கருதப்படுகிறது.

சிகிச்சை: 4 மணி நேரங்களுக்கு ஒரு தடவையாக 24 மணி நேரங்களில் 3—4 கிராம் ஸ்ட்ரெப்டோசைப் மாத் திரை அருந்த வேண்டும். 24 மணி நேரங்களில் ஐந்து அல் லது ஆறு தடவைகள் 100,000 அலகுகளில் பெனிசிலின் தசை ஊசியாகப் போடப்பட வேண்டும். இத்துடன் 24 மணிநேரத்தில் 4 தடவைகளில் 0,5 கிராம் அலகில் வீவோ மைசீடினை உட்கொள்ள வேண்டும். பையோமைசின் மற் மற்றும் புற ஊதாக்கதிர் வீச்சு, வலியைக் குறைக்கக் களிம்புகளைச் சருமத்தில் தடவுதல் போன்றவை கையாளப் பட வேண்டும்.

பையோமைசீன் ஹைட்ரோ குளோரைட் 100,000ம் அலகில் மூன்று வேளையாக 20 மாத்திரைகளை உண்ண வேண்டும். வேளைக்கு இரண்டு மாத்திரைகளாக 24 மணி நேரத்தில் 5 வேளைகள்—2 நாட்களுக்கு.

புறச்செவிக் கால்வாயின் கொப்புளம்

(Otitis externa circumscripta)

செவிக் கால்வாயின் கொப்புளம் என்பது சரும அழற்சியாகும். மயிர்கால்களின் மற்றும் செபேசியஸ் சுரப்பியின் அழற்சியாலும் ஏற்படும் இது குருத்தெலும்புப் பகுதியேயே பாதிக்கிறது.

நகங்கள் மற்றும் நெருப்புக்குச்சிகள் மற்றும் பல கூர்மையான பொருட்கள் ஆகியவற்ருல் செவிக் கால்வாய்க்கு ஏற்படும் சேதாரம் மயிர்கால்களுக்கும் ஸ்டேபிலோகாக்கைக் கிருமிகள் உட்செல்ல வழிவகுக்கிறது. வளர்ச்சிதை மாற்றக் கோளாறுகள் மற்றும் எலும்பும் தோலுமான நிலை போஷாக்குப் பற்ருக்குறை போன்ற பல நிலைகளிலும் பொதுப்படையான உடலெங்குமான கொப்புளங்கள் தோன்றலாம். அப்போதும் புறச்செவித் துவாரத்தில் கொப்புளங்கள் தோன்றலாம். பெரும்பாலான கொப்புளம் போன்ற புண்கள் செவிக் கால்வாயின் முன்புற கீழ்புறச் சுவரிலேயே தோன்றுகிறது.

அறிகுறிகள் இந்நோய் செவியில் மிமையான வலியுடன் துவங்குகிறது. வலி மிகவும் அதிகமாக இருப்பதால் நோயாளியின் தூக்கம் பாதிக்கப்படுகிறது. சவைக்கும் போது வலி அதிகமாகி, பற்கள் மற்றும் முன்தலை, பின்தலை ஆகியவற்றிற்கு வலி பரவுகிறது. உடல் வெப்பம் சகஜமாகவோ, குறைவாகவோ இருக்கிறது. அதன் சுவர்கள் ஒன்றின் மீது படிந்துள்ள கூம்பு வடிவமான பொருளால் செவித் துவாரத்தின் குருத்தெலும்புப் பகுதி குறுகலடைகிறது. செவிக் கால்வாயைக் குறிப்பாக டிராக்ஸை அழுத்திஞல் வலி அதிகரிக்கிறது. செவிச்சிறகை இழுத்தாலும் வலி உண்டாகிறது; கேட்கும் சக்தி பாதிக்கப்படுவதில்லை. கொப்புளம் பழுத்தவுடன் அது செவிக் கால்வாயினுள் உடைந்து

சிதறுகிறது. நோய் மீண்டும் தோன்ருமலிருந்தால் நோய் பூரணமாகச் சீரடைகிறது.

சிகிச்சை: தீவிரமான ஊடுறுவும் நிலையில் வெப்பமான ஒத்தடங்கள் அளித்தால் நிகழ்வை முதிரச் செய்கிறது அல்லது சிதையச் செய்கிறது. 10% புரோஸ் கரையத்திலோ அல்லது சுத்தமான ஆல்கஹாலிலோ தோய்க்கப்பட்ட ஒரு மெல்லிய துணியைச் செவிக் கால்வாயினுள் திணித்து விடலாம். இத்தகையவை 2—3 மணி நேரங்களுக்கு ஒரு தடவை மாற்றப்பட வேண்டும்.

செவிக் கால்வாயைச் சுத்தப்படுத்துவதோடல்லாமல் இந்த முறை கொப்புளத்தை விரைவில் முதிரச் செய்கிறது. வெப்ப ஒத்தடங்களைத் தவிர ''சொல்யூக்ஸ்'' விளக்கிலிருந்து வரும் வெப்பம் வலியைக் குறைக்க உதவுகிறது. குறைந்த அலகிலான புற ஊதாக்கதிரை ஒரு நாளில் ஒன்றிரண்டு தடவை அளிக்கலாம். நிறைய வீக்கத்துடனும் வலியுடனும் கூடிய மிகப் பெரிய கொப்புளங்கள் மட்டுமே கீறிவிடப்பட வேண்டும். ஆபூர்வமான கேசுகளில் இந்நோய் செவித் துவாரத்திற்கு அப்பாலும் பரவிக் காதின் பின்னே சீழ்க்கட்டிகளை உண்டக்கும் அல்லது சாண்டோரினியின் பிளவுகள் வழியாகப் பரவிப் பரோடிட் சுரப்பியைத் தாக்கலாம். கீறிவிடுவதைத் தவிர, பெனிசிலினும் ஸ்ட்ரெப்டோசைடும் 24 மணிநேரங்களில் 8 தடவைகளில் 0.3 கிராம் அளவில் அருந்தப்பட வேண்டும்.

நோய் மீண்டும் மீண்டும் உண்டாவதைத் தவிர்க்க 70% ஆல்கஹாலில் தோய்க்கப்பட்ட பஞ்சால் செவித் துவாரச் சருமம் துடைக்கப்பட வேண்டும். அல்லது 2% மஞ்சள் பாதரஸக் களிம்பைத் தடவ வேண்டும். இத்துடன் பொது உடல் நலத்தை ஊக்குவிக்க ஆர்சனிக் மற்றும் புரூயரின் ஈஸ்ட், சுய ரத்த சிகிச்சை போன்றவையும் கொடுக்கப்பட வேண்டும்.

புறச்செவி அழற்சி (பரவலானது)

புறச்செவியின் பரவலான அழற்சி முதல்தர நோயாக ஆபூர்வமாகவே தோன்றுகிறது. அதிதீவிர அல்லது நாட்பட்ட சீழ் கொண்ட காது அழற்சியின் போதோ அல்லது

தவருன சிகிச்சையின் விளைவாகவும் இந்நோய் தோன்ற லாம்.

செவிக் கால்வாயின் சரும அழற்சியில் அது வீங்கி அதன் துவாரம் சுருங்குகிறது. கால்வாயில் சிதைந்த எபிடெர்ம செல்களும் சீழும் காணப்படுகின்றன. தீவிர நிலையின் போது மிகையாக வலி காணப்படுகிறது. தொட்டால் கூட காதில் வலி உண்டாகிறது. நாட்பட்ட நிலையில் வலி முழுமையாகக் காணப்படாது. நடுச்செவி அழற்சியின் போதுதான் கேட்பது பாதிக்கப்படுகிறது.

சிகிச்சை: தீவிர நிலையின் போது காதினுள் போரிக் அமிலத்தின் வெப்பமான கரைசல் பீச்சப்பட்டு, குச்சியில் சுற்றப்பட்ட பஞ்சால் உலர்த்தப்பட வேண்டும். முதலாவது, இரண்டாவது நாட்களில் 10% புரோவின் கரைசலில் தோய்க்கப்பட்ட பஞ்சால் காது நிரப்பப்பட வேண்டும். இரண்டு மணி நேரங்களுக்கு ஒரு தடவை அவை மாற்றப்பட வேண்டும். பின்னர் உலர்ந்த பஞ்சுகள் உபயோகிக்கப்பட வேண்டும். உலர்ந்த பஞ்சு, சீழால் நிரம்பிவிடும் முன்னரே செவிக் கால்வாயிலிருந்து அகற்றப்பட வேண்டும். மேலெழுந்த வாரியான சருமப் புண்கள் கொண்ட நாட்பட்ட அழற்சியின் போது, கீழ்க்கண்டவைகளை உபயோகிக்கலாம்: 3—5% வெள்ளி நைட்ரேட் கரைசல், சல்பனமைட் பவுடரை உட்செலுத்துதல் சல்பனமைட் கரைசலில் தோய்க்கப்பட்ட பஞ்சுகள் முதலியன. இத்துடன் சீழ் கொண்ட நடுச்செவி அழற்சியும் இருந்தால் செவிக் கால்வாயிலுள்ள சீழ் சிறிய காஸ் துணிகளை அடிக்கடி காதின் உட்செலுத்தி தோய்த்து எடுக்கப்படுகிறது.

அரிப்புடன் கூடப் புறச்செவி அழற்சியின் போது நோயாளியின் உணவு முறை கண்காணிக்கப்பட வேண்டும். மசாலா நிறைந்த மற்றும் புட்டியிலடைக்கப்பட்ட, புகைக்கப்பட்ட உணவுகள் தவிர்க்கப்பட வேண்டும். உணவில் உப்பு குறைவாகவும் வைட்டமின் ''சி'' மற்றும் பி$_2$(B_2) நிகோடினிக் அமிலம் அதிகமாகவும் இருக்க வேண்டும்: நிகோடின் அமிலம் 0.05 கிராம்; லாக்டிக் அமிலம் கரைந்த சாக்கரின் 0.2 கிராம். மேற்கூறிய இரண்டும் கொண்ட 12 பொட்டலங்கள் செய்து, தினமும் சாப்பாட்டிற்குப் பிறகு 3—4 தடவைகள் உண்ண வேண்டும்.

7—10 நாட்களுக்குத் தினமும் 0.025—0.05 கிராம் அளவில் மூன்று வேளையாக டிமெரால் கொண்ட ஹிஸ்டமின் எதிர் மருந்துகளை அருந்தினால், அரிப்பு குறைந்துவிடும்.

புறச்செவியின் எக்ஸீமா

(Eczema auris externae)

பல்வேறு தலக்காரணங்களால் எக்ஸீமா

பல்வேறு தலக்காரணங்களில் எக்ஸீமா தோன்றலாம். அவையாவன: செவியிலிருந்து வெளிப்படும் சீழின் போதான சரும் உறுத்தல், யாந்திரீக மற்றும் வெப்ப இரசாயன உறுத்தல்கள்; நாளமில்லா சுரப்பிகளின் சீர்கெட்ட நிலையின் போதான பொதுப் படையான வியாதிகள்; வளர்சிதை மாற்றக் கோளாறுகள், கௌட் போன்ற முடக்கு வாதம் முதலியன. எக்ஸீமாவின் அதிதீவிர வகையில் அரிப்பு மற்றும் அழற்சியுடன் கூடிய வீக்கம், சிவந்த நிலை, கொப்புளங்கள் தோன்றுதல் காணப்படும். இவை உடைந்து, சீழ் ஒழுகத் துவங்கும், பொடுகுகளால் மூடப்பட்ட பிளவுகள் காணப்படும்.

எக்ஸீமா நன்கு பரவி, நாட்பட்ட நிலையை அடையும். இங்கு சரு ஊடுருவல் மற்றும் புண்ணுகுதல், செவிச்சிறகின் வீக்கம், செவிக் கால்வாய் குறுகலடைதல் போன்றவை தோன்றுகின்றன. எக்ஸீமா குணமடைந்தவுடன், மிக அற்பமான காரணங்களால் மறுபடியும் தோன்றக் கூடும். மீண்டும் மீண்டும் நோய் தோன்ருமலிருக்க நோயாளி தனது காதைச் சொறியாமலிருக்க வேண்டும். சோப்பும் தண்ணீரும் கொண்டு கழுவாமலோ, பஞ்சால் துடைக்காமலோ இருக்க வேண்டும்.

சிகிச்சை தலசிகிச்சையின் பிரதான குறிக்கோள், அரிப்பைக் குறைப்பதேயாகும். இந்த நோக்கத்திற்காகப் பல கரைசல்கள் சிபாரிசு செய்யப்படுகின்றன. ஈயம் கலந்த தண்ணீரிலோ அல்லது 5% புரோவின் கரையத்திலோ தோய்க்கப்பட்ட பஞ்சை ஒழுங்கான இடைவெளி நேரத்தில் செவிக்குள் அடைக்க வேண்டும். மற்ற மருந்துகளாவன: லஸ்ஸாரின் களிம்பு 0.5 சலிசிலிக் அமில பவுடர்,

டிரைடிசி அமைலி, துத்தநாக ஆக்ஸைட் போன்றவை. 2% சலிசிலிக்களிம்பை உபயோகித்து, பொடுகுகளை மிருதுவாக்கி, அகற்றிவிடலாம்.

சீழ் ஒழுகும் எக்ஸீமாவிற்கு 2% வெள்ளி நைட்ரேட் கரையத்தையோ அல்லது 1% பிரில்லியண்ட் பச்சை கரையத்தையோ பயன்படுத்தலாம். பின்னர் இதே களிம்புகளையும், உபயோகிக்கலாம். 2% போரிக்டாரும் 2% போரிக் நாஃபதலான் களிம்புகளும் பயன்தரும். முடிந்தால், காதைச் சுற்றிக் கட்டுப் போடாமல் இருப்பது நல்லது. கட்டுப் போடுவது நோய் சீரடைவதைத் தடுக்கிறது. சில கேசுகளில் புற ஊதாக்கதிரும் பயனளிக்கும். குறிப்பாகச் குழந்தைகளில் வயிற்று உபாதைகளால் தோன்றும் எக்ஸீமாவுக்குத் தலசிகிச்சை தவிர, பொதுவான சிகிச்சையும் கையாளப்பட வேண்டும்.

செவியை அடைக்கும் குரும்பி

சில நிலைகளில் செவியில் மெழுகு நிறைவதால், செவிக் கால்வாய் அடைபட்டு விடும். பல்வேறு குரும்பி சுரப்பிகளால் உருவாகும் குரும்பி, பொடுகுகளாக உலர்ந்து வெளியே விழுந்துவிடுகின்றன.

மெழுகால் (குரும்பி) காது அடைபடுவதற்குப் பல காரணங்கள் உண்டு: (1) நெருப்புக்குச்சிகளால் காதைக் குடைவது; மடிக்கப்பட்ட துணியின் நுனியால் மெழுகை அகற்றுவது; சகஜமாகவே மிகையாகச் சுரக்கும் மெழுகு போன்றவை. (2) புறச்செவிக் கால்வாய் குறுகிவிடுவதால், மெழுகு வெளிப்படுவது தடைபடுகிறது. (3) மெழுகின் மிகையான பாகுநிலை, செவித்துவாரச் சுவர்களில் ஒட்டிக் கொள்ளும் தன்மை போன்ற மெழுகின் அசாதாரணப் பண்புகள்.

மெழுகு காதை அடைப்பது மிகையாக இருந்தபோதிலும் தீய விளைவுகள் இல்லாமல் இருக்கலாம். செவித்துவாரத்தின் சுவருக்கும் குரும்பிக்கும் இடையில் மிகச் சிறிய பிளவு இருந்தால் கூட, கேட்கும் சக்தி சகஜமாகவே இருக்கும். இந்த நிலையில் குளிக்கும் போதோ, முகத்தைக் கழுவும்போதோ, சிறிதளவு தண்ணீர் உட்சென்றால் கூட, கேட்

கும் சக்தி பெரிதும் பாதிக்கப்படும். ஏனெனில்உட் சென்றதண்ணீர் மெழுகை வீங்கச் செய்து, செவிக் கால்வாயைமுழுமையாக அடைத்துவிடும். நோயாளிக்கு ரீங்காரம் செய்யும் ஓசை கேட்கும் தனது குரலே எதிரொலியாகக் கேட்கும். வேகஸ்

படம் 18. செவிக்கான உலோக பீச்சு குழல்

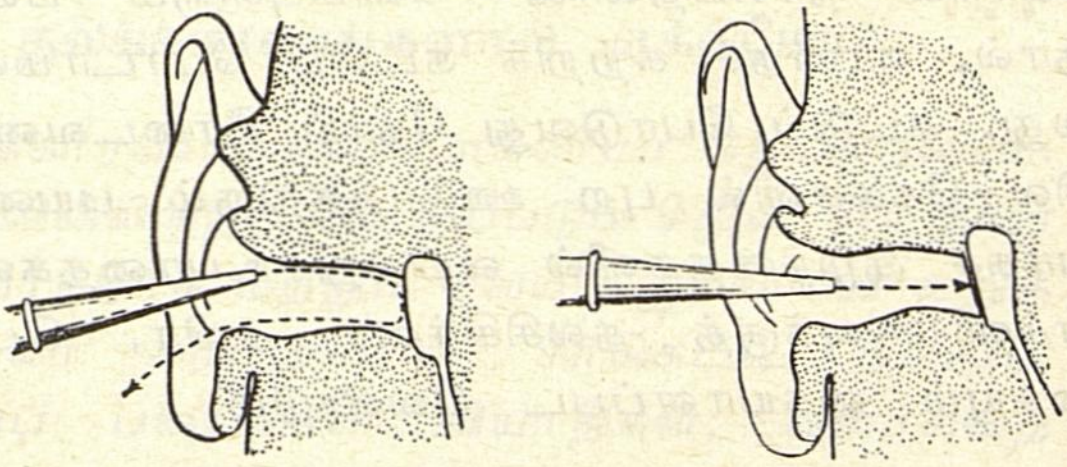

படம் 19. காதினுள் தண்ணீர் பீச்சப்படும் திசை (அ) பின்னோக்கி; (ஆ) மேல்நோக்கி

நரம்பு தூண்டப்படுவதால், அனிச்சை இருமலும் தோன்றலாம்.

நோய் நிர்ணயம்: ஆட்டோஸ்கோபி (காதின் உள்நோக்கிப் பரிசோதனை செய்யும் கருவி: மொ.—ர்) யின் உதவியால் காது வழிப் பாதையை அடைத்துக் கொண்டிருக்கும், சிவந்த அல்லது கபில நிற குரும்பியைக் காணலாம். ஒரு கம்பிக்குச்சி கொண்டு, மெழுகு மிருதுவாக உள்ளதா அல்லது கடினமாக உள்ளதா எனத் தெரியலாம்.

சிகிச்சை: வெப்பமான தண்ணீரை காதினுள் பீச்சுவதன் மூலம் குரும்பியை (மெழுகை) அகற்றிவிடலாம். இவ்விதம் செய்வதற்கு முன்னர் காதிலிருந்து சீழ் வெளிப்படுகிறதா என்பதைத் தெரிந்து கொள்ள வேண்டும். அவ்விதம் இருந்தால், உலர்ந்த மற்றும் துளை கொண்ட செவிப்பறை முரசும் இருப்பதாகத் தெரிந்து கொள்ள வேண்டும். இத்தகைய செவிப்பறை முரசு இருந்தால், தண்ணீர் கொண்டு காதினுள்ளே பீச்சுவது நிகழ்வைச் சிக்கலாக்கி, சீழ்வடிவது

மீண்டும் மீண்டும் தொடரும். இத்தகைய கேசுகளில் குரும்பியை, அதற்குரிய கருவி மூலம் (குரும்பி வளையம்) அகற்ற வேண்டும்.

காதினுள் பீச்சப்படும் தண்ணீரின் வெப்பம் 37° செ ஆக இருக்க வேண்டும்; இல்லையெனில் வெஸ்டிபுலர் சாதனம் தூண்டப்பட்டு, தலைசுற்றல் மற்றும் குமட்டல், வாந்தி போன்ற பல கோளாறுகள் நோயாளிக்கு ஏற்படும். உலோகத்தாலான பீச்சு குழல் (படம் 18) 100 மி.லி கொள்ள வேண்டும். செவிச்சிறகைப் பின்னோக்கியும் மேல்நோக்கியும் இழுத்த பின் வெப்பமான தண்ணீர் செவிக் கால்வாயின் பின்புறச் சுவர் வழியாக விட்டுவிட்டுச் செலுத்தப்பட வேண்டும் (படம் 19 அ.ஆ).

பீச்சாங்குழலின் நுனி புறச்செவித் துவாரத்தையோ அல்லது செவிப்பறை முரசையோ தற்செயலாக இடிக்காமலிருக்கச் செவிச்சிறகை இழுத்துக் கொண்டிருக்கும் இடது கை அதேபோது பீச்சாங்குழலைத் தாங்குவதன் மூலம் மேற்கூறியதைத் தவிர்க்கலாம். போதிய அழுத்தத்துடன் கூடிய தண்ணீரின் பீச்சல் குரும்பியை ஒரேயடியாகவோ அல்லது சிறு சிறு துண்டுகளாகவோ வெளியேற்ற முடியும். அதன் பின்னர் புறச்செவித் துவாரம் பஞ்சு சுற்றப்பட்ட குச்சியால் சுத்தம் செய்யப்பட வேண்டும்.

மீண்டும் மீண்டும் சுத்தம் செய்த பின்னரும் குரும்பி அகற்றப்படாவிடில், அது மிருதுவாக்கப்பட வேண்டும். அதற்கு 37° செ உஷ்ணப்படுத்தப்பட்ட காரச்சொட்டுகளை உபயோகிக்கலாம். இது 10—15 நிமிடங்கள் வரை காதில் இருக்க அனுமதிக்கப்படலாம். இவ்வாறு இரண்டு—மூன்று நாட்களுக்குக் காதில் இடப்பட வேண்டும். பைகார்பனேட் உப்பு 0.5 கிரைன் எடுத்துக் கிளிசரைனில் கலந்து சுத்தமான தண்ணீரை 10 மடங்கு ஊற்றி, சொட்டு மருந்தாக உபயோகிக்கலாம் (தினமும் 10 சொட்டுகள் மூன்று வேளைகளாக).

இத்தகைய சொட்டு மருந்துகளை இடும்போது, ஏற்கனவே அடைக்கப்பட்ட காது இன்னும் அதிகமாக அடைக்கப்படுவது போல் தோன்றும் என்பதை நோயாளிக்குத் தெரிவித்துவிட வேண்டும். இது குரும்பி, ஊறிப் பெரிதாவதால் நிகழ்கிறது.

புறச் செவிக் கால்வாயின் சரும் நோய்களில் சரும் அடி அடுக்கு மிகையாக உதிர்ந்துவிடும். இதன் விளைவாகச் செவித் துவார சுவரில் சருமம் கடினமடைந்து இறுகிக் காணப்படும். இறுக்கமடைந்த இந்தப் பொருளை மழுங்க லான ஒரு கொக்கி கொண்டு அகற்றிவிடலாம். இதற்கு அனுபவம் தேவை. இல்லையேல் அப்பொருளைச் சலிசிலிக் ஆல்கஹால் சொட்டுகளால் ஊறவைத்து, பீச்சாங்குழலால் அகற்றிவிடலாம் (Acidi salicylici *0,1*, Spiritus aethylici *70% 10,0*).

தடுப்பு முறைகள்: குரும்பி, செவியை அடைப்பதைத் தவிர்க்கத் தலை முடி பிடிப்பான்களாலோ சுருட்டப்பட்ட துணித் துண்டாலோ குரும்பியை அகற்ற முயற்சி செய்யக் கூடாது என நோயாளியை எச்சரிக்க வேண்டும். ஏனெனில் இந்த முறைகளால் குரும்பி செவிக் கால்வாயினுள்ளே இன்னும் ஆழமாகச் சென்று, குரும்பியை அகற்றும்போது, செவித் துவாரச் சுவரோ, செவிப்பறை முரசோ சேதமடையலாம்.

செவியினுள் அயல் பொருட்கள்

பெரும்பாலும் 3 முதல் 7 வயதுக் குழந்தைகளில் செவியினுள் அயல் பொருட்கள் காணப்படுகின்றன.

கடலை, பொத்தான், குண்டுமணி, சூரியகாந்திவிதைகள் பழக்கற்கள் போன்ற பல சிறிய பொருட்களைத் தங்களது செவிகளுக்குள் புகுத்துவது குழந்தைகளின் செயலாகும்.

வயது வந்தவர்களில் காணப்படும் அயல் பொருட்களாவன: நெருப்புக்குச்சியின் துண்டுகள், பயறுகளின் துகள்கள், பஞ்சுத்துண்டுகள், மரத்துண்டுகள், உலோகம், நிலக்கரி ஆகியவன.

சில சமயங்களில் மூட்டைப்பூச்சி அல்லது கரப்பான் பூச்சி போன்றவை காதினுள்ளே ஊர்ந்து சென்றுவிடலாம்.

அறிகுறிகள்: செவித் துவாரச் சுவரைப் பாதிக்காத மென்மையான பொருட்கள் எந்தவித அறிகுறியுமின்றிப் பல காலம், செவிக் கால்வாயில் இருக்க முடியும்.

கூர்மையான, கரடு முரடான விளிம்புகளைக் கொண்ட

பொருட்களும் செவிக் கால்வாயில் உருண்டு பிரண்டுகொண்டிருக்கும் உயிர் ஐந்துக்களும் செவியில் வலியையும்சப்தத்தையும் உண்டாக்கலாம்.

எனினும் அயல் பொருளைச் சாதுரியமின்றி அகற்றமுயற்சிப்பதைவிட அயல் பொருளை அப்படியே விட்டுவிடுவது நல்லது.

சிகிச்சை: அயல்பொருளை அகற்ற முயற்சிக்கும் முன்பு அதன் தன்மையை ஆய்ந்து நிர்ணயிக்க வேண்டும். அடைபட்டுக்கிடக்கும் குரும்பியை பீச்சாங்குழல் உதவியால் காதிலிருந்து அயல்பொருளை அகற்றுவது மிகவும் நம்பத்தகுந்த முறையாகும். செவித் துவாரச் சுவருக்கும் அயல் பொருளுக்கும் இடையேயுள்ள துவாரத்தில் தண்ணீர் பீச்சப்படவேண்டும். இந்த முறையில் தவறிவிட்டால், ஒரு சிறியமழுங்கிய கொக்கியால் அயல்பொருள் அகற்றப்பட வேண்டும் (படம் 20). நோயாளியின் தலையை பலமாக அழுக்கிக் கொண்டு, மிகுந்த கவனத்துடன் இந்த முறை கையாளப்பட வேண்டும். அகவே குறைந்த அளவிலான, பொதுவான மயக்க முறை குழந்தைகளுக்குக் கொடுக்கப்பட வேண்டும். கொக்கி நல்ல வெளிச்சத்துடனும் நன்கு தெரியும்படியாகவும் அயல்பொருளுக்கும் செவித் துவாரச் சுவருக்கும்



படம் 20. செவியிலிருந்துஅயல் பொருளை அகற்றக் கையாளப்படும்கூர்மையான மற்றும் மழுங்கலான கொக்கிகள்

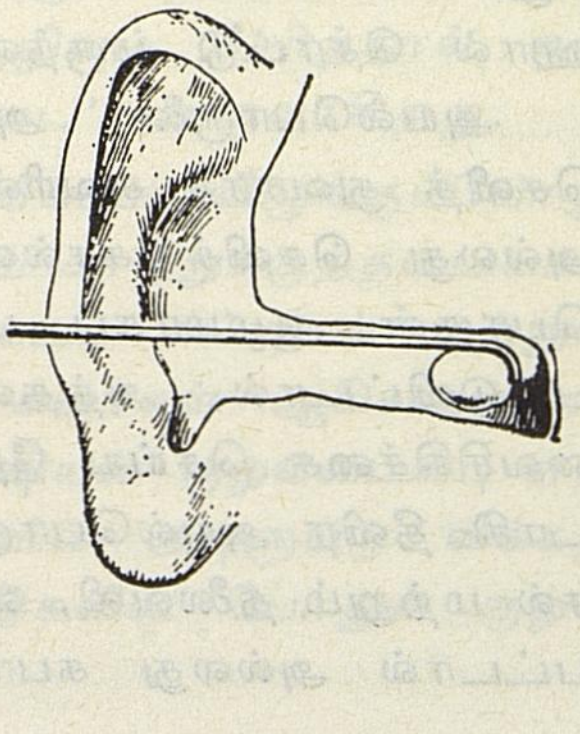

இடையே செலுத்தப்பட வேண்டும். அயல்பொருளின் பின்னே கொக்கி சென்ற பின்தான் படம் 21ல் காட்டியபடி நடுநோக்கித் திருப்பி, பின்னேக்கி இழுத்து அயல்பொருள் அகற்றப்பட வேண்டும்.

திறமை வாய்ந்த டாக்டரால் இந்த முறை கையாளப்பட வேண்டும். கொட்டைகள் பயறுகள் போன்ற ஊறிப் போன, இறுக்கமாக அடைப்பட்டுள்ள பொருட்களை முதலில் சுத்தமான சாராயத்தைக் காதினுட்செலுத்தி, சுருங்கச் செய்ய வேண்டும். உருண்டையான அயல்பொருட்களை அகற்றப் பற்றுக்குறடு அல்லது சாமண இடுக்கியைப் பயன்படுத்தக் கூடாது; ஏனெனில் அதன் மூலம் அதிக ஆழமான இடத்திற்கு அயல் பொருள் சென்றுவிடும்.

கைதேர்ந்த வல்லுநர்கள்தான் உரிய கருவிகள் கொண்டு அயல்பொருட்களை அகற்ற வேண்டும். திறமையற்றவர்கள் கருவிகளைக் கையாளுவது அபாயமான சிக்கல்களில் முடியும்.

அயல் பொருளால் செவித்துவாரச் சுவரில் வீக்கமும் உறுத்தலும் இல்லாத போது அல்லதுஅயல் பொருளை அகற்றும்போது ஏற்பட்ட சேதம் இருக்கும் போது, அயல் பொருட்களை அகற்ற மேலே கூறப்பட்ட அத்தனை முறைகளையும் கையாளலாம். நோயாளியின் உடல்நிலை அனுமதித்தால், அயல்பொருள் அகற்றப்படுவது சில நாட்களுக்கு ஒத்தி வைக்கப்படலாம். அதுவரை செவிக் கால்வாயிலுள்ள அழற்சியின் அறிகுறிகளை மட்டுப்படுத்தச் சொட்டு மருந்துகள் இடலாம் (புரோவின் 10% கரைசலையோ அல்லது வீங்கிப் போன அயல்பொருட்கள் இருந்தால் ஆல்கஹால் சொட்டு மருந்தையோ பயன்படுத்தலாம்).

அயல்பொருளை அகற்றத் தவறிவிட்டால், அதனல் செவித் துவாரச் சுவரின் வீக்கமும் அழற்சியும் ஏற்பட்டால் அல்லது செவிக் கால்வாயின் எலும்புப் பகுதியில் அயல் பொருள் ஆழமாகப் பதிந்து செவிப்பறையில் துளை ஏற்பட்டுவிட்டால், அத்தகைய அயல்பொருளை அகற்ற அறுவைசிகிச்சை செய்ய நேரிடும். அயல்பொருளால் சீழ் உண்டாகி தீவிர அயல்பொருளால் சீழ் உண்டாகி தீவிர காய்ச்சல் மற்றும் தலைவலி, வாந்தி தலைசுற்றல் முதலியவை ஏற்பட்டால் அல்லது கபாலத்தின் உள்ளே சிக்கல் ஏற்படும்

அபாயம் நேர்ந்தால், எல்லாவற்றிற்கும் மேலாக மூளை உறையின் சீழ் கலந்த அழற்சி ஏற்பட்டால், உடனடியான அறுவைசிகிச்சை செய்யப்பட வேண்டும். பெனிஸிலின் மருந்தைக் கொடுத்த பின்னர் இந்த அறுவைசிகிச்சை செய்யப்பட வேண்டும். செவிச்சிறகின் பின்பாக 3—4 செ.மீ நீளத்திற்குக் கீறல் செய்து எலும்பின் உள்ளே சென்று, செவிக் கால்வாயைத் தெரியச் செய்து, அறுவை செய்ய வேண்டும். இதனுல் அயல்பொருளை நேராகவே கண்டு அகற்றுவது எளிதாகிறது.

உயிருள்ள ஜந்துக்கள் உள்ளே இருந்தால், குளோரோஃபார்ம் திரவத்தையோ, ஏதாவது எண்ணெயின் பல சொட்டுக்களையோ உள்ளே ஊற்றி, பின்னர் கழுவி விடலாம் அல்லது சாமணத்தால் அகற்றிவிடலாம்.

நடுச்செவி அழற்சி

யூஸ்டேஷியன் குழாயின் அதிதீவிர அழற்சி

(Catarrhus acutus tubae auditivae)

நீர் கோப்பு, இன்ஃபுளூயென்ஸா போன்ற மற்றும் பல நோய்களின் போது ஏற்படும் மூக்கு மற்றும் மூக்கு—மேல் தொண்டையின் சிலேட்டுமப்பட அழற்சிகள், யூஸ்டேஷியன் குழாய் சிலேட்டுமப்படலத்திற்குப் பரவ வாய்ப்புகள் உள்ளன. இத்துடன் நடுச்செவிக்குழிவும் சேர்ந்தால் ஒரு வகையான ''மூக்கு—மேற்தொண்டை'' உருவாகிறது.

குழாய் சுவர்களின் அழற்சி வீக்கம் விழுங்கும்போது செவிப்பறைக் குழிவிற்குச் செல்லும் காற்றுக்குத்தடையாக இருக்கிறது. மூக்கு—மேற்தொண்டைக் கட்டிகள் மற்றும் கீழ்ப்புறக் கான்காவின் பின்புறச் சுவர்கள் ஆகியவற்றின் மிகையான வீக்கத்தாலும் யூஸ்டேஷியன் குழலடைப்பு ஏற்படுகிறது குறிப்பாகக் குழந்தைகளில் அடினுய்டு வீக்கத்தின் போதும் மற்றும் பல வியாதிகளின் போதும் குழல் அடைப்பு ஏற்படுகிறது.

காது நோக்கியின் போது கண்டுபிடிக்கப்பட்ட யூஸ்டேஷியன் குழல் அடைப்பின் அறிகுறிகள் செவிப்பறைக்குழிவில் நிகழும் மாற்றங்களால் உண்டாகின்றனன. காற்று வினியோகம் முழுமையாக நின்றுவிடுவதாலோ அல்லது பற்றுக் குறை காற்ளேட்டத்தாலோ, ஆக்ஸிஜனுக்குப் பதிலாகச் செவிப்பறைக்குழிவிலுள்ள காற்று சிலேட்டுமப்படலத்தால் கிரகிக்கப்பட்டு, இதன் விளைவாக நடுச்செவியில் காற்றழுத்தம் இல்லாமல் போகிறது.

செவிப்பறையின் இரு பக்கங்களிலும் நிகழும் அழுத்த சமநிலையின் சீர்கேட்டால், செவிப்பறை (முரசு) உள்நோக்கி இழுக்கப்படுகிறது.

இதன் புறவய அறிகுறிகளாவன: கேட்கும் கூர்மை இழப்பு; செவியில் நிறைவு ஏற்பட்ட ஒரு உணர்வு; விழுங்கும் போது கேட்கப்படும் ஒரு வித ஓசை; நோயாளி தனது தொனியின் எதிரொலியைத் தானே கேட்பது போன்ற ஒரு கற்பனை; இதையே ''சுய கேட்பு'' என்கிறோம். நடுச்செவியில் சுரப்பு இருந்தால் நோயாளிக்குத் தனது செவியில் திரவம் இருப்பது போன்ற உணர்வு உண்டாகும். உடலின் வெப்பம் சகஜநிலையில் இருக்கும் காது வலி குறைவாகவோ அல்லது இல்லாமலோ இருக்கும்.

முரசு உள்நோக்கி இழுக்கப்பட்டதைக் காது உள்நோக்கியின் மூலம் ஆராயும்போது சுத்தி எலும்பின் கைப்பிடி கிடைமட்ட நிலையில் இருக்கிறது. மிகவும் கூர்மையாகவும் தோன்றுகிறது; குட்டையான பகுதி துருத்திக் கொண்டிருக்கிறது. அதிலிருந்து வரும் முன்புற மற்றும் பின்புற மடிப்புகள் தெளிவான தோற்றத்துடன் இருக்கின்றன. ஒளிக் கூம்பு அமைப்பில் மாற்றமடைகிறது. குட்டையாகி ஒரு புள்ளி போல் தோன்றுகிறது அல்லது முழுமையாக மறைந்துவிடுகிறது. யூஸ்டேஷியன் குழலின் அதிதீவிர அடைப்பைத் தொடர்ந்து, சிலேட்டுமப்படலம் சிவந்து காணப்படுகிறது, செவிப்பறைக்குழிவில் சுரப்பும் காணப்படுகிறது; காது உள்நோக்கி ஆராய்ச்சியில் சில வேளைகளில் திரவத்தின் மட்டத்தையும் காண முடிகிறது.

சிகிச்சை: குழல் அடைப்புக்கான அடிப்படைக் காரணத்தை அகற்றுவதே சிகிச்சையின் நோக்கமாகும். கட்டிகள் மற்றும் மிகை வளர்ச்சிகள் மூக்கு—மேற்தொண்டையின் அடி

ருய்டுகளின் மிகை வீக்கம்; ஆகியவை அறுவை மூலம் அகற்றப்படுகின்றன. மூக்கு மற்றும் மூக்கு—மேற்தொண்டை ஆகியவற்றின் சிலேட்டுமப்படலத்தின் தீவிர அழற்சியைப் பல இரத்த நாள சுருக்கி மற்றும் அழற்சி எதிர் மருந்துகளால் சீர்செய்யலாம்.

கொக்கை—எஃபிட்ரின் சொட்டுகள் மூக்கினுள்ளிடப்பட உதவுகின்றன.

எடுக்க: கொக்கைன்ம்யூராடிசி-எஃபிட்ரின் ஹைட்ரோகுளோரைட் $=0.2$, 3% போரிக் அமில் கரையம் $=10$. ஒவ்வொரு மூக்கு துவாரத்திலும் 6 சொட்டுகளாக 3 முதல் 4 தடவைகள் இடவும். ஆஸ்பிரின் மாத்திரையையும் பெனிஸிலின் களிம்பையும் உபயோகிக்காம்.

அதேபோது செவிக்கு வெப்ப ஒத்தடங்கள் மூலம் தல வெப்ப சிகிச்சை அளிக்கலாம், ''சொல்யூக்ஸ்'' விளக்கு மூலம் கதிர்வீச்சும் அளிக்கலாம். இதனுல் மூக்குவழி சுவாசிப்பது சீரடைகிறது. குழல் சிலேட்டுமப்படலத்தின் வீக்கம் குறைகிறது. இதனுல் நடுச்செவியின் திரவ சுரப்பு குறைகிறது. மூக்கின் தீவிர அழற்சி குறைந்தவுடன் காற்றை உட்செலுத்துவதன் மூலம் குழலின் பணியும் சீரடைகிறது. செவி பறைக் குழிவின் சகஜ அழுத்தமும் நல்ல நிலையை அடைகிறது.

நடுச்செவியின் தீவிர அழற்சி

(Otitis media acuta)

நடுச்செவியின் தீவிர அழற்சி குழந்தைகளில் மிகவும் சகஜமானது. அவற்றின் போக்கைப் பொறுத்து தீவிர கேசுகளை இரண்டு வகையாக—எளிய; துளையுள்ள—பிரிக்கின்றனர்.

இந்த நடுச்செவியின் தீவிர அழற்சியின் இரு வகைகளும் ஒரு எளிய நிகழ்ச்சியின் இரண்டு நிலைகளைக் குறிக்கின்கின்றன. எனினும் இந்தப் பாகுபாடு செயல்முறைக்குப் பொருத்தமானதே. ஏனெனில் அழற்சி நிகழ்வின் தீவிரத் தன்மையையும் நோயின் போக்கையும் தெரிந்து கொள்ள இது உதவுகிறது. மேலும் ஒவ்வொருவகைக்கும் ஏற்பச் சிகிச்சை வேறுபடுகிறது என்பதை இந்தப் பாகுபாடு உணர்த்

துகிறது. நடுச்செவி அழற்சியின் எளிய வகை நடுச்செவியில் சீழ் சுரப்பை உண்டாக்கிஞலும் செவிப்பறைப்படலத்தில் துளேயோ, சீழோ ஏற்படுவதில்லே. ஆகவே முதல்வகை அழற்சியை—போதிய காரணம் இல்லாமலிருந்தும் கூட—திரவ அழற்சி எனவும் இரண்டாவது வகையைச் சீழ் கொண்ட அழற்சி எனவும் குறிப்பிடப்படுகிறது.

நோய்க்காரணம்: செவிப்பறைக்குழிவினுள்ளே நோயூக்கும் பாக்டீரியாக்கள் நுழைவதால் நடுச்செவியின் தீவிர அழற்சி உண்டாகிறது. நோயூக்கும் பல்வேறு நுண் கிருமிகள் நோயற்ற மூக்கு — மேற்தொண்டையில் கூட, எப்போதுமே சகஜமாகக் காணப்படலாம். உடல் எதிர்ப்பு சக்தியைக் குறைக்கும் பொதுவான காரணங்களும் தல நோய்குறி இயல் மாற்றங்களும் நோயூக்குவதற்குச் சாதகமான அம்சங்களாக அமைகின்றன. கிருமிகள் நடுச்செவிக் குழிவை ஊடுருவி வளர்ச்சி அடைகின்றன.

பொதுக் காரணங்களில் ஒன்று நீர்கோப்பாகும். இது உடல் முழுவதின் செயலமுறை நிலேகளில் மாற்றங்களே உண்டாக்குகின்றன. அதுபோலவே உடல் எதிர்ப்பு சக்தியைப் பலவீனப்படுத்தும் தீவிர தொற்றும் நோய்களும்—இன்ஃபுளுயென்ஸா, தட்டம்மை, செந்நிற நச்சுக் காய்ச்சல் முதலியன—காரணமாக அமைகின்றன. மேற்புற மூச்சுப்பாதையின் திரவ அழற்சி மற்றும் மூக்கு அழற்சி, மூக்கு—மேற்தொண்டையின் திரவ அழற்சி, டான்சில் அழற்சி போன்ற தல அறிகுறிகளுடன் கூடிய தீவிர அழற்சி நிகழ்வுகளும் மற்ற காரணங்களாக அமைகின்றன. கீழ்ப்புற கான்காவின் பின்புறச் சுவர்களின் மிகை வளர்ச்சி மற்றும் மூக்கின்பக்கக் காற்றுக் குழிவுகளின் நோய்கள், ஒசீஞ, மூக்குத் தொங்குதசைகள், அடிஞய்டுகள், டான்ஸிலின் நாட்பட்ட அழற்சி போன்று மூக்கிலும் மூக்கு—மேற்தொண்டையிலும் காணப்படும் பல்வகையான நோய் குறியியல் மாற்றங்கள் ஆகியவை நடுக்காதின் தீவிர அழற்சி வளர்ச்சியடையத் துணேபுரிகின்றன. சில வேளேகளில் மூக்குக் குழிவின் அடைப்பான்களாலும் திறமையில்லாத முறையில் மூக்கைக் கருவி சுத்தம் செய்வதாலும் அறுவை தலேயீடுகளாலும் மூக்கில் சூடுபோடுவதாலும் நடுக்காதின் தீவிர அழற்சி துவங்குகிறது.

இருமல் மற்றும் தும்மல் வேகமாக மூக்கைச் சிந்துதல் ஆகியவற்றினுல் யூஸ்டேஷியன் குழல் வழியாக நோயூக்கும் கிருமிகள் நடுச்செவியினுட்புக்கின்றன. குழல் வழி எனப்படும் இத்தகைய பாதிப்புதான் மிகவும் பொதுவானதாகும். மிக அபூர்வமாகத் தொற்றும் நோய்களை உண்டாக்கும் கிருமிகள் இரத்தத்தின் வழியாக உட்செல்லுகின்றன. சேதமடைந்த முரசு வழியாகக் கிருமிகள் உட்புகுவது அபூர்வமே.

நடுச்செவியின் தீவிர அழற்சிக்கான காரணிகளாவன: எல்லாவகையான ஸ்ட்டெப்டோகாக்கை; ஸ்டாபிலோகாக்கை, நியூமோகாக்கை. நியூமோகாக்கை குழந்தைகளிலேயே காணப்படுகின்றன.

சாதாரண கேசுகளில் நடுச்செவியில் காணப்படும் நோய் குறியியல் மாற்றங்கள் வருமாறு: சிலேட்டுமப்படலம் நெகிழ்ந்து வீங்கி இருக்கிறது. திரவச் சுரப்பும் அதை தொடர்ந்து சீழ் சுரப்பும் காணப்படுகிறது. நடுக்காது அழற்சியின் தீவிர கேசுகளில் சிலேட்டுமப்படலம் சகஜமான பருமனைவிட 15—20 மடங்கு வீங்கிக் காணப்படுகிறது. இதன் விளைவாகச் சில கேசுகளில் நடுச்செவிக்குழிவு முழுமையாக அடைப்பட்டு விடுகிறது. உருப்பெருக்கிப் பரிசோதனை மூலம் சிறிய இரத்த நாளங்களும் எபிதீலியத்திற்கு அடியிலுள்ள தந்துகிகளும் வீங்கியிருப்பதுவும சிலேட்டும அடுக்குகள் அனைத்திலும் வட்ட செல்கள் மிகையாக ஊடுருவி இருப்பதுவும் தெரியவருகிறது. அழற்சி சுரப்பு விரைவில் சீழாக மாறுகிறது.

துவக்கத்திலிருந்தே முரசு பாதிக்கப்பட்டு வீக்கமடைந்து நெகிழ்ந்து தனது சுய வடிவத்தை இழக்கிறது.

அறிகுறிகள்: நடுச்செவி தீவிர அழற்சியின் அறிகுறிகள் அதன் தீவிரத்திலும் மோசமடையும் விகிதத்திலும் பெரிதும் மாறுபடுகின்றன.

நோயாளிக்கு உண்டாகும் அதிதீவிர வலி தலை உச்சிக்கும் பின் தலைக்கும் (பிடரி) பரவுகிறது. முதலில் வலி குறைவாக இருக்கலாம் படிப்படியாக அதிகமாகிறது. அல்லது உடனேயே வலி தாங்க முடியாத நிலையையடைகிறது. துவக்கத்தில் தோன்றும் காதடைப்பு முழுமையான செவிடாக

மாறுகிறது. இத்துடன் காது இரைச்சல் உண்டாகி, கடுமையான துடி துடிப்பாக மாறுகிறது.

காது உள்நோக்கி (otoscopy) யின் மூலம் தெரியும் அறிகுறிகள் நடுச்செவி தீவிர அழற்சியை நிர்ணயம் செய்வதில் முக்கியத்துவம் வகிக்கிறது.

செவிப்பறைக்குழிவில் நிகழும் அழற்சியின் எல்லா நிலைகளும் ஒரு கண்ணுடி போன்று முரசில் பிரதிபலிக்கிறது. அழற்சி மாறுதல்கள் முரசின் இரத்தத் திரட்சியுடன் மெதுவாகத் துவங்குகிறது. சுத்தியல் எலும்புக் கைப்பிடி அருகேயுள்ள இரத்த நாளங்கள் விரிவடைவதுதான் முதல் அறிகுறியாகும். அதைத் தொடர்ந்து முரசின் விளிம்புகளிலிருந்து இரத்த நாளங்கள் நடுநோக்கி அலே அலேயாகப் பரவுகின்றன (வண்ணப்பட அட்டவணே I, படம் 2அ). பின்னர் முரசுப்படலம் முழுவதும் இரத்தத் திரட்சி அடைந்து சிவப்பாக இருக்கிறது. முரசு மெல்லியதாகி, தனது வடிவத்தை இழந்து, செவித் துவாரத்தின் உள்ளே துருத்துகிறது (வண்ணப்பட அட்டவணே I, படம் 2 அ) செவிப்பறைக்குழிவினுள் திரவ சுரப்பு அதிகரிக்கும்போது முரசு குறிப்பாக அதன் பின்புறப் பகுதி இன்னும் அதிகமாகத் துருத்துகிறது. செவிப்பறைப்படலம் படிப்படியாக மெல்லியதாகி, அதன் முக்கியமான பகுதியில் மஞ்சள் நிறமடைந்து, சீழ் சுரப்பைப் பிரதிபலிக்கிறது. இத்தகைய சூழ்நிலேயில் சீறல் செய்யாவிடில் (மிரிங்காடமி) முரசு தாஞகவே கிழிந்துபட்டு, திரவ சுரப்புகள் வெளிப்படும். பின்னர் முரசின் எபிதீலிய அடுக்கு சிதைந்து, தனியாகப் பிரிந்து விடுகிறது. இதனுல் முரசு சாம்பல் நிறமடைகிறது. இது ஒரு பின்னணியாக அமைவதால் இன்னும் அழற்சியடைந்த முரசின் இரத்தம் தெறிந்த பகுதிகளேச் சரும அடியிலுள்ள வெடிப்புகள் வழியாகப் பார்க்க முடிகிறது. திரத்தின் செறிவால் கிழிந்துபட்ட முரசின் அசைவுகள் மிகவும் முக்கியமானவை. ஏனெனில் அதன் மூலம் நடுக்காது அழற்சி எந்தவகையைச் சேர்ந்தது—சாதாரண திரவ அழற்சியா அல்லது சீழ் கொண்ட அழற்சியா எனத் தெரிந்து கொள்ளலாம். நடுச்செவிக்குழிவினுள் சீழ் சுரப்பு இருந்தும் முரசு நல்ல நிலேயில் இருந்தால், எளிய அழற்சி எனத் தெரிந்து கொள்ளலாம்.

அறுவையைத் தொடர்ந்து அல்லது முரசு கிழிந்துபட்டதைத் தொடர்ந்து, செவிக் கால்வாயினுள் திரவங்கள் நிரம்புகின்றன. அது முதலில் இரத்தவடி நீர் போன்று இருந்து பின்னர் சிலேட்டுமமும் சளியும் கொண்டு பிறகு இறுதியாக முழுமையான சீழாக மாறி அளவிலும் அதிகரிக்கிறது.

செவிப்பறைக்குழிவினுள் நிகழும் அதிகரித்துக் கொண்டே இருக்கும் அழற்சி மாற்றங்களால் பின்வருவன தோன்றுகின்றன: அசதி, காய்ச்சல், செவிட்டுத்தன்மை, செவிக்கு உள்ளேயும் அதைச் சுற்றியும் மாஸ்டாய்டுப் பகுதியைச் சுற்றியும் வலி ஆகியவை.

குழந்தைகளில் நடுச்செவியின் தீவிர அழற்சி தோன்றும்போது 39—40° செ வரை காய்ச்சல் உண்டாகிறது. சில நேரங்களில் தல அறிகுறிகள் தோன்றும் முன்பே காய்ச்சல் இருக்கிறது. இதுவே நோயின் ஆரம்ப அறிகுறியாகும்.

கேட்கும் திறனைச் சோதித்துப் பார்த்தால் கடத்தும் வகையான செவிட்டுத்தனம் இருப்பது தெரியும். அதிகமான கேசுகளில் கேட்கும் திறன் சீரடையத் துவங்கினுல், நோயும் சரியாகிவிடும் எனத் தெரிந்து கொள்ளலாம்.

நோயின் போக்கு: நடுச்செவியின் தீவிர அழற்சியின் போக்கில் பலவேறுபாடுகள் காணப்படுகின்றன. மிக எளிய அழற்சிகளின் பொழுது முரசு கிழிந்துபடாமல் இருந்தால், மிகக் குறிகிய காலத்திலேயே முழுமையாகச் சீரடைந்துவிடும். முரசு கிழிபட்டு, சீழுடன் கூடிய அழற்சி 2—3 வாரங்கள் நீடிக்கிறது. அதிதீவிர கேசுகளில் அது 4—6 வாரங்கள் நீடிக்கலாம். அறுவை செய்யப்பட்டால், நோயாளியின் உடல்நலம் விரைவில் சீரடைகிறது. உடல் வெப்பநிலை சில சமயங்களில் சகஜ நிலையை அடைகிறது. ஊசிபோன்று குத்தும் வலி குறைகிறது. பொதுவாக நோயாளி நல்லநிலையில் இருக்கிறான். அறுவைசிகிச்சையின் பின்னரும் இடைவிடாத காய்ச்சலும் வலியும் இருந்தால், ஏதோ சிக்கல்கள் நேர்ந்துள்ளன எனப் பொருள் கொள்ள வேண்டும். செவியிலிருந்து வெளிவரும் ஒழுக்கு வேறுபடலாம், குறைவாக இருக்கலாம், சில வேளைகளில் காது ஒழுக்கு மிகையாக இருந்தால் மாஸ்டாய்டு ஸெல் அமைப்பு பாதிக்கப்பட்டுவிட்டதோ என நினைக்க நேரிடும்.

நடுச்செவியின் அதிதீவிர அழற்சியில் பெரும்பாலான கேசுகளில் முன்புறக் கீழ்புறபகுதியில் செவிப்பறைத் துளை ஒரு புள்ளி போன்று தோன்றும். முரசு அடுக்குகளின் வீக்கத்தால் மறைக்கப்பட்டு நமக்குத் தெரியாமலே இருக்கும். அத்தகைய கேசுகளில் துளையின் மூலம் சீழின் ஒரு சொட்டு துடித்துக் கொண்டிருப்பதை ஒளி அனிச்சையால் தெரிந்து கொள்ளலாம்.

அழற்சியின் துவக்கத்தில் மாஸ்டாய்டு துருத்தியின் எலும்பைத் தொட்டாலே வலி தோன்றும். காதின் பின்னே கையை வைத்து அழுத்தினுல் மிகையான வலி உண்டாகும். செவி அழற்சியின் சிக்கலில்லாத கேசுகளில் முரசின் அறுவைக்குப் பின் வலி மறைந்துவிடும். 3 வது, 4வது வாரங்களிலும் வலி இருந்து கொண்டிருந்தால், அதை மாஸ்டாய்டு அழற்சியின் துவக்க அறிகுறி எனக் கொள்ள வேண்டும்.

விளைவு: சிகிச்சையின் பொதுவான முடிவு என்னவெனில் முழுமையாகச் சீரடைதல், சீழ் ஒழுக்கு நின்றுவிடல், கிழிபட்ட முரசு சரியாதல், கேட்கும் திறன் முழுமையாதல் மற்றும் சில கேசுகளில் கீழ் ஒழுக்கு நின்ருலும் கிழிபட்ட முரசு சீரடையாது. மீண்டும் பாதிப்பு ஏற்பட்டால், நடுச்செவி அழற்சி நாட்பட்ட நிலையை அடையும். இறுதியாக, தொற்றும் நோய்களைத் தொடர்ந்து வரும் செவி அழற்சி மீண்டும் மீண்டும் சீழ் ஒழுக்குடன் சீரடையாத கிழிந்த முரசுடன் நோய் நீடித்துக் கொண்டே இருக்கிறது. மேலும் நடுச்செவியின் தீவிர அழற்சி சில கேசுகளில் மாஸ்டாய்டு அழற்சி ஏற்பட்டு, சிக்கலடைகிறது. சைனஸின் இரத்த உறைகட்டி மற்றும் இரத்தத்தில் சீழ் பரவல், மூளைச் சீழ் கட்டி, மூளை உறையின் சீழ் கலந்த அழற்சி போன்ற பல உட்கபால சிக்கல்களும் நேரலாம் என்பதைக் கவனத்தில் கொள்ள வேண்டும்.

அகவே சீழ் கலந்த நடுச்செவி அழற்சியின் நோய் முன் கணிப்பு கவனத்துடன் செய்யப்பட வேண்டும்.

நோய் நிர்ணயம்: முரசு கிழிந்துபடாமல் இருக்கும் பொழுதுள்ள, முதல் நிலையிலுள்ள நடுச்செவியின் தீவிர அழற்சியின் நோய் நிர்ணயம் கீழ்வருவனவற்றை அடிப்படையாகக் கொண்டு நிர்ணயிக்கப்படுகிறது. இதன் பொழுது காது நிரம்பியிருப்பவு போன்ற உணர்வு, ஊசியால் குத்துவது.

போன்ற வலி மற்றும் காய்ச்சல் ஆகியவை ஏற்படுகிறது மேலும் முரசை ஆட்டோஸ்கோபி முறையில் பரிசீலிப்ப தனுலும் அறியலாம். இந்த அறிகுறிகள், சீழ் வெளிப்படு தல் ஆகியவை நடுச்செவியின் சீழ்கொண்ட அழற்சியை உறு தியாக நோய் நிர்ணயம் செய்ய உதவுகிறது.

புறச் செவியின் அழற்சியிலும் செவித் துவாரம் குறுகல டையும் போதும் முரசை நேரடியாக நோக்கிப் பரிசோதிப் பது என்பது இயலாது. நடுச்செவியின் தீவிர அழற்சி என்ற நோய் நிர்ணயம் கீழ்க்கண்ட விபரங்களைப் பொறுத்து உள் ளது: புறச்செவி அழற்சியில் நடுச்செவி அழற்சியைப் போன்று கேட்கும் சக்தி பாதிப்படுவதில்லை. புறச்செவி அழற்சியில் மிகையான வலி டிரேகஸில் காணப்படுகிறது. நடுச்செவி அழற்சியில் மிகையான வலி மாஸ்டாய்டு புடைப் பில் காணப்படுகிறது. செவி ஒழுக்கலில் சளியும் கலந்திருந் தால், அது நடுச்செவி அழற்சியைக் குறிக்கும்.

குழந்தைகளில் நோய் நிர்ணயம் ஒரு பிரச்னையாகும். ஏனெனில் அவர்கள் நன்கு பரிசோதிக்க டாக்டரை அனும திப்பதில்லை. செவி உள்நோக்கியும் கவனமாகச் செய்யப் பட்ட பொதுப் பரிசோதனையும் பிரச்னையைத் தீர்த்து வைக்கும்.

சிகிச்சை: நோயாளியைப் படுக்க வைத்து, பூர்ண ஓய்வு எடுக்கச் செய்வது பொதுவான சிகிச்சையாகும். அதே போது மருந்தாக ஆஸ்பிரின் மற்றும் பிரமிடான், சல்ஃபன மைடு கொடுக்கப்பட வேண்டும். ஊசி குத்துவது போன்ற வலியும் தூக்க மின்மையும் வெரோனுல் மற்றும் மார்ஃபின் போன்ற தூக்க மருந்துகளால் சீரடையும். மிகையான வலி மற்றும் சிவந்த முரசு ஆகியவற்றிற்கு ஃபீனுல்—கிளிசரால் காது சொட்டு மருந்துகளைப் பயன்படுத்தலாம்.

எடுக்க: கார்பாலிக் அமிலம் 0.3—0.5, சுத்தமான கிளி சரைன் 10.

வெப்பமான 10 சொட்டுகளைத் தினமும் மூன்று தட வைகளாக இட வேண்டும். இந்தச் சொட்டுகள் 10 நிமிடங் களாவது காதினுள்ளேயே தங்க வேண்டும். இதன்பின் பஞ்சு துண்டால் சொட்டுகள் உலர்த்தப்பட வேண்டும். இதன் மூலம் செவித் துவாரத்தின் உறுத்தல் தவிர்க்கப்படும். நோய் துவங்கியதிலிருந்து ஃபீனுல்—கிளிசரால் சொட்டு

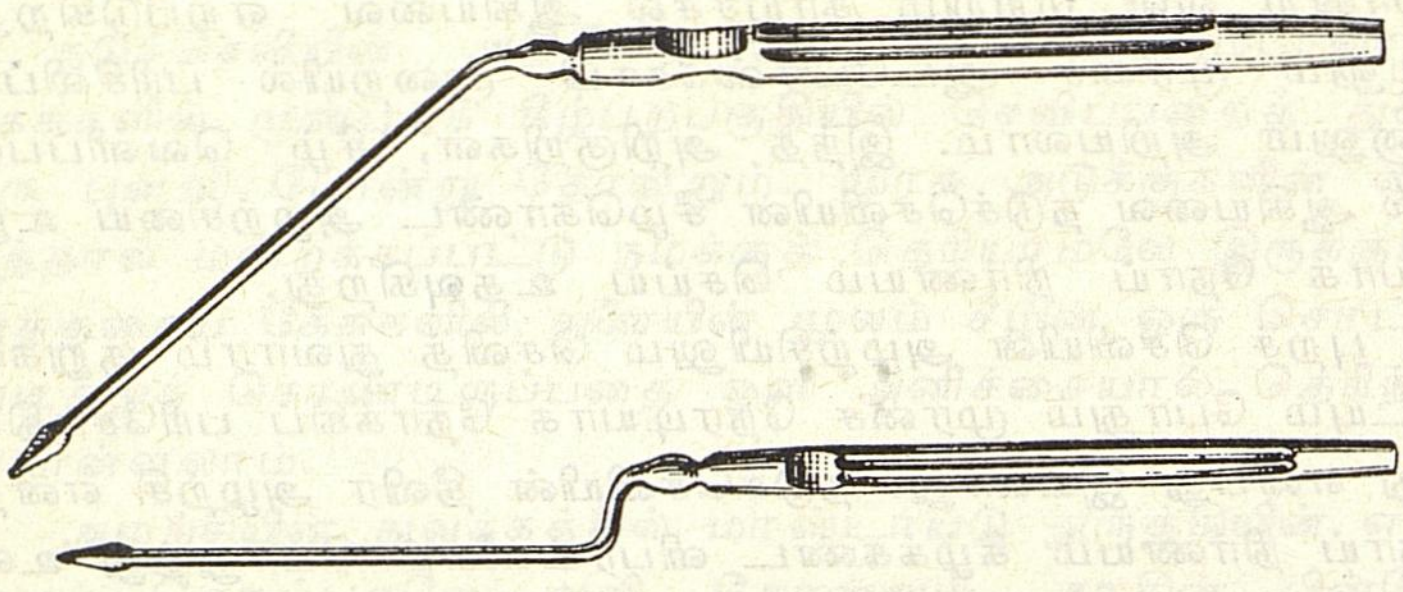

படம் 22. மிருங்காடமி கத்திகள்

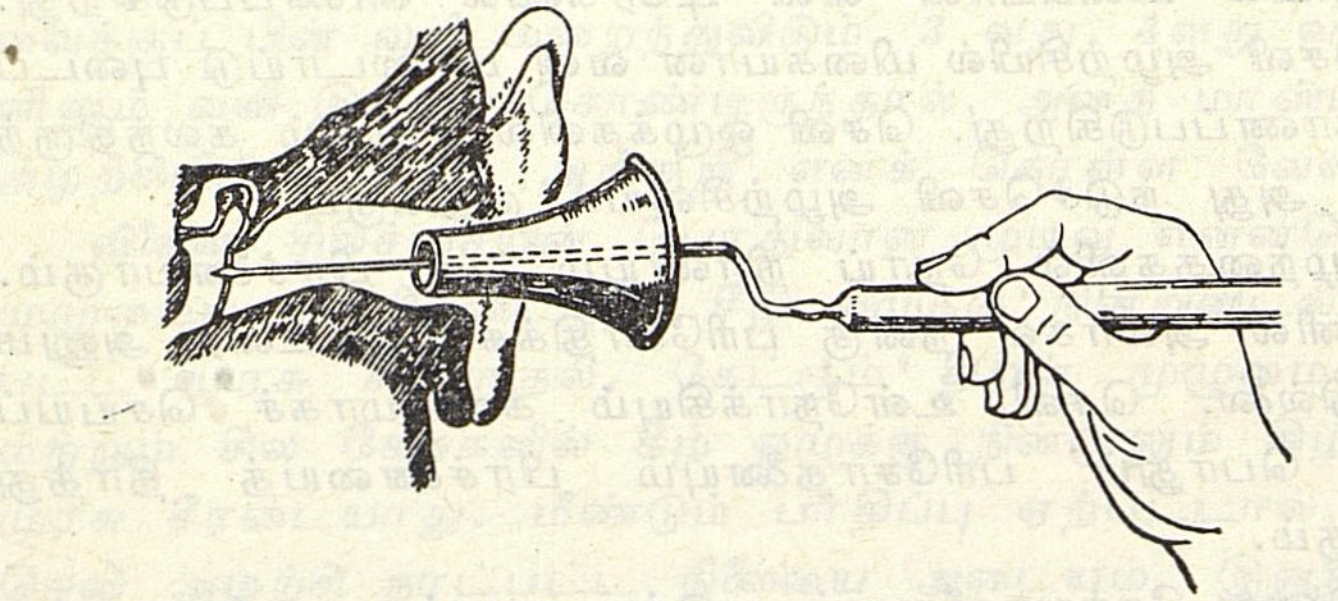

படம் 23. முரசிலிருந்து சீழை அகற்றுதல்

சிகிச்சை இரண்டு அல்லது மூன்று நாட்கள் நீடிக்கும். ஏற்கனவே சீழ் தோன்றியிருந்தால், சொட்டு மருந்துகள் உபயோகிக்கப்படக் கூடாது. ஏனெனில் சீழ் திரவத்தில் ஃபீனுல்—கிளிசரால் கரைந்தால், கார்பாலிக் அமிலம் வெளிப்பட்டு, தீப்புண்கள் உண்டாகும் வாய்ப்புகள் உள்ளன. அழற்சி நிகழ்வு மிகையானுல், குறிப்பாக மாஸ்டாய்டு புடைப்பில் உறுத்தல் இருந்தால், அழற்சியின் துவக்கத்திலேயே குளிர் சிகிச்சை கொடுக்கப்பட வேண்டும். மடிக்கப்பட்ட துண்டில் ஐஸ் (பனிக்கட்டி) கொண்ட பையை எடுத்து, பல மணி நேரங்களுக்கு ஒரு தடவை மாஸ்டாய்டு புடைப்பின் மீது ஒத்தடமாக வைக்க வேண்டும்.

குளிர்ச்சி, இரத்த நாளங்களைச் சுருங்கச் செய்து, தீவிர அழற்சியை மட்டுப்படுத்துகிறது. இதனல் மாஸ்டாய்டு

துருத்தியின் தீவிர அழற்சியும் அடியோடு மறைகிறது. வெப்ப ஒத்தடங்களைவிடக் குளிர் ஒத்தடங்களில் வலி நீங்கும் விளைவு அதிகமாகிறது. எனினும் குளிர்ச்சியைத் தாங்க முடியாத நிலை ஏற்பட்டால், வெப்பத்தின் மூலம்—சுடு தண்ணீர் பையினால் அல்லது ''சொல்யூக்ஸ்'' விளக்கிலிருந்து வெளிப்படும் வெப்பத்தால் — சிகிச்சை அளிக்கலாம். நோயின் முதல் நாளிலேயே இரத்த நாள சுருக்கி மற்றும் கிருமி நாசினி சொட்டுக்கள்—3% எஃபிட்ரின் கரைசல், 1—2% புரோடார்கல் கரையம்—மூக்கினுள் இடப்பட வேண்டும்.

இத்தகைய சிகிச்சைக்குப் பின்னர் இரண்டு, மூன்று நாட்களுக்குள் அழற்சி அறிகுறிகள் குறையாவிடில், காய்ச்சல் அதிகமாகவே இருந்தால், முரசைக் கீறிவிட்டுச் சீழை அகற்றிச் சிக்கல்களைத் தவிர்க்க வேண்டும். சீழை அகற்றுவது பற்றி யோசிக்கும் போது, நோயாளியின் பொது உடல் நிலைதான் மிகவும் முக்கியமானது; நோயின் நேரக்கூறு (காலம்) அவ்வளவு முக்கியமானதல்ல. செவியில் வலி மிகவும் அதிகமாக இருந்தால், 38° செ க்கு அதிகமாக காய்ச்சல் இருந்தால், முரசில் குருதித்திரட்சி மிகையாக இல்லாதிருந்தால் கூட, சீழை உடனடியாக அகற்ற வேண்டும்.

பெனிஸிலின் மற்றும் பல எதிர் உயிர் மருந்துகளின் சிகிச்சைக்குப் பிறகு கூட, செவி அழற்சியின் போது, கேட்பது பாதிக்கப்பட்டால், அறுவை செய்யப்பட வேண்டும். மிரிங்காடமி எனப்படும் அறுவைசிகிச்சை, சிறந்த நிபுணர்களால் செய்யப்படுவது நல்லது. காது உள்நோக்கியைக் கையாண்ட நீண்ட அனுபவம் வாய்ந்த எந்த டாக்டரும்இத்தகைய சிகிச்சையை (myringotomy) கையளலாம்.

படம் 24. முரசில் கீறல் போடப்பட வேண்டிய இடம்

தட்டம்மை மற்றும் இன்புளூயென்ஸா, சிவப்புக் காய்ச்சல் போன்ற தொற்றும் நோய்களின் போது தோன்றும் நடுச்செவியின் தீவிர அழற்சிக்கு நோய் எப்போது துவங்கியிருந்தாலும் கூட, உடனடியாக அறுவைசிகிச்சை செய்யப்பட வேண்டும். மூளை உறை உறுத்தல்

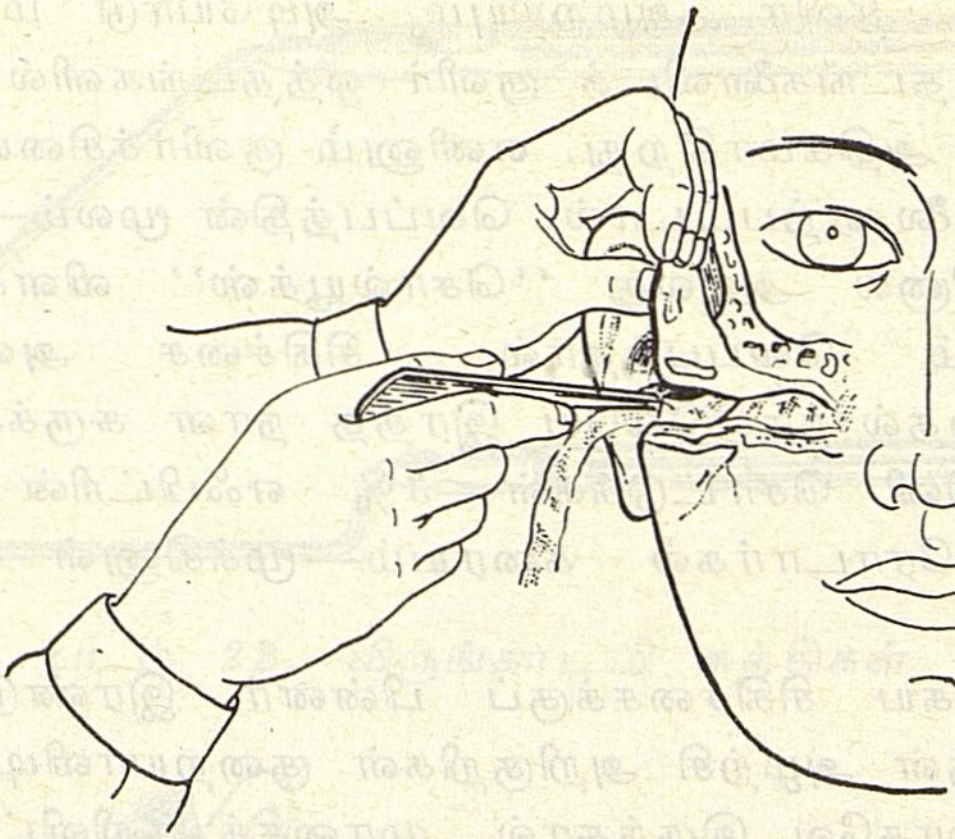

படம் 25. மெல்லிய துணித்துண்டுகளைச் செவித் துவாரத் தினுட்செலுத்துதல்

அறிகுறிகள் தோன்றினல் (பொதுவாகக் குழந்தைகளில்) உடனடியாக மிரிங்காடமி செய்துவிட வேண்டும். நேரடியாக நல்ல வெளிச்சத்தில் பார்த்து, மிரிங்காடமி கத்தி எணப்படும் கருவியால் முரசின் துருத்தலை கீறிவிட வேண்டும். இது முரசின்பின்புறப் பகுதிகளில் கீழ்நோக்கிச் செய்யப்பட வேண்டும்(படம் 22, 23, 24). உடனடியாக, இரத்தவடி நீரும் சீழும் கலந்த திரவம் அல்லது சீழ் மட்டும் வெளிப்படுகிறது. அல்லது அறுவைசிகிச்சைக்குப் பிறகு முரசின் துருத்தலும் விறைப்பும் குறைகிறது (வண்ணப்பட அட்டவணை படம் 2ஆ). இதைத் தொடர்ந்த கவனிப்பின் போது, நடுச்செவிக்குழிவுகளிலிருந்து எளிதாகச் சீழ் வெளிப்படும்படி கவனித்துக் கொள்ள வேண்டும். சுத்தமான, மெல்லிய துணித்துண்டுகளைச் செவிக் கால்வாயினுள் திணித்து, முரசுடன் ஒட்டும்படி செய்ய வேண்டும் (படம் 25). முதலில், தினமும் 6—8 தடவைகள் இந்தத் துணித்துண்டுகள் மாற்றப்பட வேண்டும். பின்னர் சீழ் ஒழுக்கல் குறையக்குறைய 3—4 தடவைகள் செய்தால் போதும்.

மிகையான அல்லது கட்டியான பாகு போன்ற திரவச் சுரப்பை வெப்பமான 4% போரிக் அமிலக் கரையத்தால் கழுவிவிடலாம். ஒரு மெல்லிய கம்பியில் சுற்றப்பட்ட பஞ்

சின் உதவியால் செவிக் கால்வாயை உலரச் செய்யலாம். விதிக்கப்பட்ட முறைகளின்படி தினமும் ஒன்று அல்லது இரண்டு தடவை செவியினுள் கரையத்தைச் செலுத்திச் சுத்தம் செசியலாம்.

கரையத்தின் வெப்பம் 37° செ ஆக இருக்க வேண்டும். உட்செலுத்தப்படும் கரையம் ரப்பர் குமிழின் மூலம் குறைந்த அழுத்தத்தில் உட்செலுத்தப்பட வேண்டும். செவிச்சிறகை மேல்நோக்கியும் பின்னோக்கியும் இழுத்துக் கொண்டு, செவித் துவாரத்தின் பின்புறச் சுவர் வழியாகக் கரையம் செலுத்தப்பட வேண்டும்.

வெளிப்புறச் செவித் துவாரத்தில் சீழ்திரட்சி அடைந்தால், அழற்சி ஏற்பட்டு, அதன் சருமம் வீக்கமடைந்து, நடுச்செவியிலிருந்து சீழ் வெளிவருவதைத் தடை செய்கிறது.

அறுவைசிகிச்சையைத் தொர்ந்து, உடல் வெப்பம் திடீரென்றோ, படிப்படியாகவோ குறைகிறது. (உ.ம். இன்புளூயென்ஸாவின் செவி அழற்சி) நோயாளியின் பொது உடல் நிலை நலமடைவதுடன் வலியும் குறைகிறது: முதலில் மிகையாகவும் சீழாகவும் இருக்கும் ஒழுக்கல் படிப்படியாகக் குறைந்து, சளி கலந்த சீழாக மாறி, பின் சளியாக மாறி, இறுதியில் ஒழுக்கல் அறவே நின்றுவிடுகிறது. முரசுத்துளை சீரடைகிறது கேட்கும் திறனும் அபிவிருத்தியடைந்து, சகஜ நிலையை அடைகிறது. முரசு சீரடைந்தவுடன் சில கேசுகளில் கேட்கும் திறனை அதிகரிக்க யூஸ்டேஷியன் குழலினுள் காற்றைச் செலுத்த நேரிடும்.

நடுக்காது அழற்சி சீரடையாமல், நாட்பட்ட நிலையை அடைவது, தற்காலத்தில் அரிதாகும். தொற்று நோயைத் தொடர்ந்து வரும் அழற்சி சிலபோது நாட்பட்ட நிலையை அடைகிறது. மக்கள் உடல் நலத்தை அபிவிருத்தி செய்ய எடுக்கும் தடுப்பு முறைகள் தவிர, புதிய சல்ஃபனமைடு மற்றும் பல எதிர் உயிர் மருந்துகள் அதிதீவிர வகையைச் சார்ந்த நடுச்செவி அழற்சி தோன்றும் விகிதத்தைக் கட்டுப்படுத்தியுள்ளது.

சாதாரண அறிகுறிகளுடன் கூடிய நடுக்காதின் தீவிர அழற்சியை இளம் வயதினரிலும் நடு வயதினரிலும் சீர்செய்ய மேலே விவரிக்கப்பட்ட சிகிச்சை போதுமானது.

பல வியாதிகள் கொண்ட நோயாளிகள், குழந்தைகள், தொற்றும் நோயைத் தொடர்ந்து நடுக்காது அழற்சியின் அதிதீவிர வகையைக் கொண்டவர்கள் ஆகியோருக்குச் சல் ஃபனமைடு மற்றும் பல எதிர் உயிர் மருந்துகள் கொடுத்து, உருவாக்கக் கூடிய சிக்கல்களைத் தவிர்க்க வேண்டும். வயது வந்தவர்களுக்கு ஸ்ட்ரெப்டோசைட், சல்ஃபாடிமெசின் *0,5—1* கிராம் அலகில் *24* மணிநேரத்தில் *4—6* தடவை கள், *5—6* நாட்களுக்குக் கொடுக்கப்பட வேண்டும். இதற் குள் நடுக்காது தீவிர அழற்சியின் அறிகுறிகள் மறைந்து விடும். பெனிசிலினும் ஸ்ட்ரெப்டோமைசீனும் காது சொட்டு மருந்தாகவும் தசை ஊசியாகவும் கொடுக்கப்பட வேண்டும். செவித் துவாரத்திலிருந்து சீழ் அகற்றப்பட்டு, ஒரு மி.லி க்கு *10.000—50.000* யூனிட்கள் என்ற அலகில் பெனிசிலின் மற்றும் ஸ்ட்ரெப்டோமைசீன் கரையத்தால் செவித் துவாரத்தை நிரப்ப வேண்டும். டிரேகஸை மெது வாக அழுத்தி, செவிப்பறைக்குழிவுக்குள்ளும் யூஸ்டேஷியன் குழலுக்குள்ளும் கரையத்தைச் செலுத்த முயற்சி செய்ய வேண்டும்.

எதிர் உயிர் மருந்துகளைத் தல சிகிச்சையாகவும் தசை ஊசி சிகிச்சையாகவும் இணைத்து உபயோகிப்பது நல்ல பலன் தரும். வயது வந்தவர்களுக்குப் பெனிசிலினைத் தசை ஊசி யாக *100.000 — 200.000* அலகில் *24* மணிநேரத்தில் *5—6* தடவை கொடுக்க வேண்டும். அத்தகைய சிக்ச்சையை *6—10* நாட்களுக்கு அளித்தால், பூரண நிவாரணம் கிடைக் கும். நோய் சீரடைந்ததன் அறிகுறிகளாவன: பொது உடல் நிலை சீரடைதல் சரியான சிகிச்சையின் விளைவால் *2*வது, *3*வது நாளில் சீழ் ஒழுக்கு நிற்றல் *3*வது, *4*வது நாளில்முரசு சீரடைதல், கேட்கும் திறன் சகஜ நிலை அடைதல், சீழ் ஒழுக்கு நின்று, அழற்சி அறிகுறிகள் மறைந்தவுடன் யூஸ் டேஷியன் குழாயினுள் காற்றைச் செலுத்தினல், மிகவும் அவசிய விளைவான நன்கு கேட்கும் திறன் துரிதமடைகி றது. தேவையானல் இதற்கு முன்னரே மூக்குக் குழிவை நன்கு சுத்தம் செய்ய வேண்டும். எதிர் உயிர் மருந்துக ளின் பலனையும் கவனத்தில் கொள்ள வேண்டும்.

பென்ஸிலின் மற்றும் ஸ்ட்ரெப்டோமைசீன் சிகிச்சை பெற்ற நோயாளிகள், நடுச்செவி தீவிர அழற்சியின் எல்லா

அறிகுறிகளும் குறைந்த பின்னரும் கூட, டாக்டர்களின் மேற்பார்வையில் இருப்பது நல்லது, எதிர் உயிர் சிகிச்சை துவங்கிய 3—4 நாட்களில் செவிட்டுத்தன்மை மற்றும் நோயாளியின் பொதுவான உடல் நிலே தவிர மற்ற எல்லா அறிகுறிகளும் மறைந்தவுடன் இனிமேல் சிகிச்சை தேவை யில்லே என்ற தவருன கருத்து தோன்றும். இதனுல் நோய் மீண்டும் தீவிரமடைந்து பயங்கரச் சிக்கல்கள் நேரலாம்.

தடுப்பு முறைகள்: தொற்றும் நோய்களேத் தடுப்பதிலும் மூக்கு மற்றும் மூக்கு-மேற்தொண்டை ஆகியவற்றின் தீவிர மற்றும் நாட்பட்ட நோய்களேத் தடுப்பதிலும் கவனம் செலுத்திஞல், நடுச்செவி அழற்சியைக் கட்டுப்படுத்தலாம். மூக்கு மற்றும் மூக்கு—மேற்தொண்டை ஆகியவற்றின் நைவுகளுக்கு உடனடி சிகிச்சை அளிப்பதுடன் முழுமையான உடலின் எதிர்ப்பு சக்தியை அதிகரித்தால், நடுச்செவி அழற் சிகள் தோன்றுவதைத் தவிர்க்கலாம்.

சிசுக்களிலும் குழந்தைகளிலும் தோன்றும் நடுச்செவியின் தீவிர அழற்சி

சிசுக்களிலும் குழந்தைகளிலும் தோன்றும் நடுச்செவி யின் தீவிர அழற்சியின் விகிதம் வயது வந்தவர்களில் தோன் றுவதைவிட அதிகமாக இருக்கும். குழந்தைகளில் குறிப் பாகப் பிறந்த சில மாதங்களில் வயது வந்தவர்களேப் போல அல்லாமல் மத்திய நரம்பு மண்டலத்தின் செய லாக்க மற்றும் அமைப்பில் தனித்தன்மைகளால் சுற்றுப் புறச் சூழ்நிலேயில் ஏற்படும் மாற்றங்களுக்குத் தக அமை யும் தன்மை குழந்தைகளுக்கு உண்டாவதில்லே. இத்தகைய விளேவுகளில் மிக முக்கியமானது பொதுவான உடல் எதிர்ப்பு சக்தி பலவீனமடைவதுதான். கைக்குழந்தைகளில் இவை செரிமான மண்டல மற்றும் வளர்ச்சிதை மாற்றக் கோளா றுகளாக இருக்கலாம். வயதான குழந்தைகளில் சிவப்புக் காய்ச்சல் மற்றும் தட்டம்மை, இன்புளுயென்ஸா போன்ற தொற்றும் நோய்களாக இருக்கலாம். சிசுக்களில் நடுச் செவி நோய்கள் அதிகமாகக் காணப்படுவது ஏனெனில்

நடுச்செவிக் குழிவில் முதிராத மிச்சாய்டு திசுவின் எஞ்யவை நிறைந்திருப்பதால்தான். இது யூஸ்டேஷியன் குழல் வழி யாக உட்செல்லும் நோயூக்கும் கிருமிகள் சீழை உருவாக் குவதற்குச் சாதகமாக இருக்கிறது. மேலும் வயது வந்த வர்களைவிடக் குழந்தைகளில் யூஸ்டேஷியன் குழல் குட் டையாகவும் விசாலமாகவும் இருக்கிறது. குழந்தை எப் போதும் மல்லார்ந்துபடுத்திருப்பதாலும் இருமல் அனிச்சை இல்லாததாலும் (இருமல் அனிச்சை இருந்தால், மூக்கு மற் றும் மூக்கு—மேற்தொண்டையின் தீவிர நோய்களில் இரு மல் மூலம் சளியை வெளியேற்ற இயலும்) யூஸ்டேஷியன் குழல் வழியாகக் கிருமிகள் உட்புக எளிதாக இருக்கிறது. அடினாய்டுகளின் வீக்கமும் மேற்தொண்டை டான்சில்களின் அழற்சியும் வயது வந்த குழந்தைகளில் மீண்டும் மீண்டும் செவி அழற்சி ஏற்பட்ட வாய்ப்பளிக்கிறது.

அறிகுறிகள்: சிசுக்களில் காதிலிருந்து சீழ் ஒழுக்கு ஏற் படும்வரை எந்த அறிகுறியுமின்றி தீவிர செவி அழற்சி உண்டாகிறது. எளிய கேசில் ஒரு காரணமுமின்றிக் குழந்தை சிடுசிடுப்பாக இருக்கிறது. அதிதீவிர சீழ் கொண்ட நிலை யில் குழந்தை அழுகிறது; கூச்சலிடுகிறது தூக்கம் பாதிக் கப்படுகிறது. குழந்தை தனது தலையை இங்குமங்குமாக அசைக்கிறது. பாதிக்கப்பட்ட செவியைத் தலையணையோடு உராய்கிறது, செவியை இழுக்கிறது. முலைப்பாலை மறுக்கி றது; அருந்தினாலும் ஒரு சொட்டுடன் நிறுத்திவிடுகிறது. ஏனெனில் உறிஞ்சுதலும் விழுங்குதலும் வலியை அதிகப் படுத்துகிறது. பாதிக்கப்பட்ட செவியின் பக்கமாகக் குழந்தை படுத்திருந்தால் அதிகமாக அழுவதில்லை. ஏனெனில் இந்த நிலையில் குழந்தைக்கு ஒரு வெப்ப உணர்வு தோன்றுகிறது.

நடுச்செவியின் உடற்கூறு இயல் மற்றும் அமைப்பியல் தன்மைகளால் சீழ் நிறைந்த அழற்சியின் போது கூட, முரசுப்படலம் மாற்றமடைவதில்லை. முதலில் தோன்றும் அறிகுறிகளாவன: ஒளி அனிச்சை மறைதல்: எபிடெர்மி ஸின் சிதைவால் முரசின் பளபளப்பு மாறுதல்; சுத்தி எலும்பின் கைப்பிடியில் இரத்தச் செறிவு, பின்னர் முரசு தனது வடிவத்தை இழந்து துருத்துகிறது. குழந்தைகள் பலமாக வலியால் கூச்சலிடுவதால் குருதிச் செறிவு உண் டாகலாம் என்பதை மனதில் கொள்ள வேண்டும். ஆகவே

இந்த அறிகுறி, அழற்சியின் மற்ற அறிகுறிகள் இல்லாவிடில், எப்போதும் நடுச்செவியின் நோயைக் குறிக்காது. முக்கியமான அறிகுறிகளாவன: டிரேகஸை அழுத்தினுல் வலி உண்டாவது, துரிதமாகக் காய்ச்சல் தோன்றி 40° செக்கு அதிகமாவது குறை வளர்ச்சி மற்றும் ரிக்கட்ஸ் போன்ற வியாதிகள் கொண்ட குழந்தைகளுக்கு நடுச்செவி அழற்சி தோன்றினுலும் காய்ச்சல் குறைவாகவோ அல்லது இல்லாமலோ இருக்கும். தீவிரமான கேசுகளில் விறைப்பான கழுத்து மற்றும் வாந்தி, மயக்க நிலை, வலிப்புகள் போன்றவை தோன்றும். இவை அனைத்தும் மூளை உறை அழற்சியின் அறிகுறிகளாகும். அறுவைசிகிச்சையின் விளைவாகவே அல்லது தானுகவோ முரசு கிழிந்துவிடுவதாலோ இந்த அறிகுறிகள் விரைவிலேயே குறைந்துவிடுகின்றன.

முலைப்பால் குடிக்கும் குழந்தைகளில் தோன்றும் தீவிர காது அழற்சி, சிறுகுடல் நச்சு விளைவுகளை ஒத்திருக்கும் (அதாவது இடைவிடாத வாந்தி, பேதி, எடை இழப்பு முதலியன). இதனுல், உண்மையான காரணத்தைத் தெரிவதிலிருந்து டாக்டரது கவனம் திசை மாறிவிடுகிறது. இதைத் தொடர்ந்து முரசு கிழிந்துபடும்போதும் சீழ் ஒழுக்கல் ஏற்படும்போதும் இதன் விளைவாக குழந்தையின் பொது உடல் நலம் சீரடையும் போதுதான் நச்சு விளைவின் உண்மையான காரணம் வெளிப்படுகிறது.

நோயின் போக்கு: செவி அழற்சியின் போக்கு அடிப்படையாகக் குழந்தையின் பொது உடல் நலத்தைப் பொறுத்திருக்கிறது. பலவீனமான, ரிக்கட்ஸ் வியாதி கொண்ட குழந்தைகளில் வியாதி நீண்ட நாள் நீடிக்கும், சிக்கல்களையும் உண்டாக்கும். எளிய கேசுகளில் 7—10 நாட்களில் உடல் நலம் தேறுகிறது. வயது வந்தவர்களில் நிகழ்வதைப் போன்ற அதே நிலைகள் குழந்தைகளின் நடுச்செவி அழற்சியிலும் ஏற்படுகிறது. சில நாட்கள் கழித்து, தானுகவே சீழ் ஒழுக்கு ஏற்படுகிறது. சிவப்புக் காய்ச்சல் மற்றும் தட்டம்மை, இன்புளுயென்ஸா போன்ற தொற்றும் நோய்களின் விளைவாக ஏற்படும் நடுச்செவி அழற்சி பாதகமான நிலையை அடைந்து, துரிதமாகவே முரசு பெருமளவில் சிதைந்துபடுகிறது.

சில வேளைகளில் சிறு குழந்தைகளின் நடுச்செவி அழற்

சியில் போதிய அறிகுறிகள் இல்லாதிருப்பதால் நோய் நிர்ணயம் சிரமமாக இருக்கிறது. குழந்தைக்கு மிகையாகக் காய்ச்சல் இருந்து, உடலின் பொது நிலேயும் மோசமாக இருந்தால், பொதுப்படையான நோய் அறிகுறி எதுவும் இல்லாதிருந்தால், காது உள்நோக்கிப் பரிசோதனே செய்வது நல்லது.

சிகிச்சை: வயது வந்தவர்களுக்குக் கொடுக்கப்படுவது போன்று சிகிச்சை குழந்தைகளுக்கும் அளிக்கப்பட வேண்டும். தாஞகவே சீழ் ஒழுக்கு ஏற்படுவது குழந்தைகளில் தாமதமாகவே ஏற்படும் என்பதை நினேவில் கொள்ள வேண்டும். அதேபோது புறவய அறிகுறிகளுக்கும் செவியின் மோசமான நிலேக்கும் மாறுபாடு இருக்கும். ஆகவே நோயாளியின் பொது நிலேயைப் பொறுத்து அறுவைசிகிச்சை செய்வது பற்றிக் கவனிக்க வேண்டும்.

முரசுப்படலத்தில் காணப்படும் மிகச் சிறிய மாற்றங்கள் சீழ் கொண்ட அழற்சியைக் குறிக்கும் என்பதை நினேவில் கொள்ள வேண்டும்.

நடுச்செவியின் தீவிர அழற்சி கொண்ட குழந்தையின் செவிக்குத் திரவப் பெட்ரோலேடம் கொண்ட வெப்ப ஒத்தடங்கள் கொடுக்கப்பட வேண்டும். சாராய ஒத்தடங்கள் சரும உறுத்தலே உண்டாக்கும். நீல அல்லது ''சொல்யூக்ஸ்'' விளக்கிலிருந்து வரும் வெப்பத்தைக் கொண்டு புறச்சிகிச்சையும் அளிக்கப்படலாம். அட்ரினலின் கலந்த 3% போரிக் அமிலக் கரைசலே (ஒரு மி.லி கரைசலுக்கு 1 சொட்டு அட்ரினலின்) சொட்டு மருந்துகளாக மூக்கிலிடப்பட வேண்டும். முரசில் துளே ஏற்பட்டால், 0,5% துத்தநாகக் கரையச் சொட்டுகளேப் பாதிக்கப்பட்ட செவியினுள் இட வேண்டும்.

புறச்செவி அழற்சி ஏற்படுவதைத் தவிர்க்கப் புறச் செவிக் கால்வாயைக் கவனத்துடன் அடிக்கடி சுத்தம் செய்ய வேண்டும். அதிதீவிர கேசுகளுக்கு மிகப் பயனளிக்கும் சிகிச்சை என்னவெனில் 5—6 நாட்களுக்கு 24 மணி நேரங்களில் 6—8 தடவைகளாகப் போதிய இடைவெளியுடன் 100.000 யூனிட் அலகில் பெனிஸிலினேத் தசை ஊசியாகச் செலுத்துவதே.

தடுப்பு முறைகள்: குழந்தைகளில் நடுச்செவி அழற்சி

வராமலிருக்க உடலின் எதிர்ப்பு சக்தியையும் வலிமையையும் ஊக்குவிக்க வேண்டும். மூக்கு மற்றும் மூக்கு—மேற்தொண்டை அழற்சி நிகழ்வுகளுக்குச் சிகிச்சை செய்வதிலும் தொற்றும் நோய்கள் தோன்ருமல் தடுப்பதிலும், சிறப்பான கவனம் செலுத்த வேண்டும்.

தொற்றும் நோய்களில் நடுச்சாசவியின் தீவிர அழற்சி

பல அதிதீவிர தொற்றும் நோய்களில் தோன்றும் சிக்கல்களில் மிக முக்கியமானது அதிதீவிர, சீழ் கொண்ட. நடுச்செவியின் அழற்சிகளாகும். சமீபகாலம் வரை குறிப்பாகக் குழந்தைகளில் அதிதீவிர தொற்றும் நோய்களின் போது தோன்றும் நடுச்செவி பாதிப்புகளின் விகிதம் மிகையாக இருந்தது. சிவப்புக் காய்ச்சல் மற்றும் தட்டம்மை, இன்புளுயென்ஸா, டைஃபாய்டு, டிஃப்தீரியா என்னும் தொண்டை அடைப்பான் போன்றவை இத்தகைய நோய்களில் அடங்கும். எடுத்துக் காட்டாகச் சிவப்புக் காய்ச்சலின் சில கொள்ளை நோய்களின் போது, தோன்றும் சீழ் கொண்ட செவி அழற்சி 17—27% ஆகும். தற்காலத்தில் குழந்தைகளில் சிவப்புக் காய்ச்சலின் போது தோன்றும் செவி அழற்சியின் வீதம் மிகவும் குறைந்து விட்டது. இதற்குக் காரணங்களாவன: தடுப்பு முறைகள், தொற்றும் நோய் கண்ட நோயாளிகள் அனைவரையும் மருத்துவமனையில் சேர்த்துவிடுதல், நிபுணர்கள் உதவி கொண்டு நோய்க்கு முன்னரே பரிசோதித்தல், உரிய காலத்தில் எதிர் உயிர் மருந்து சிகிச்சை அளித்தல்.

எனினும் இங்குமங்குமாகச் சீழ் கொண்ட செவி அழற்சி கேசுகள் சில தோன்றுகின்றன. உடல் எதிர்ப்பு சக்தி மிகவும் குறைவாக இருப்பதாலோ அல்லது தொற்று நோய்கள் இருப்பதாலோ இவைகளில் சில தீவிர நிலையை அடைகின்றன.

தொற்றும் நோய்களைப் பின்பற்றித் தோன்றும் நடுச்செவியின் தீவிர அழற்சியை இரண்டாந்தர நிலை என்கி

றோம். மாருக, ஆரோக்கியமான நபர்களில் தோன்றும் செவி அழற்சியை முதல் நிலை என்று கூறுகிறோம். தொற்றும் நோயின் துவக்கத்தின் போதே தோன்றும் நடுச்செவி அழற்சியை உடல் கோளாறின் ஒரு தல அறிகுறியாகக் கொள்ள வேண்டும். இங்கு இரத்தத்தின் மூலம் நோய் பரவுகிறது. மாருக, தொண்டையில் தோன்றும் அழற்சிகளின் விளைவாக உண்டாகும் செவி அழற்சிக்குக் காரணம், யூஸ்டேஷியன் குழல் வழியாக ஊடுருவிச் செல்லும் நோயூக்கும் கிருமிகளே என்பதில் ஐயமில்லை.

சமீபகாலம் வரையில் உடலின் எதிர்ப்பு சக்தி பாதிக்கப்பட்டதன் விளைவாக ஏற்பட்ட ஒரு தொற்றும் நோயால் உண்டான செவி அழற்சியின் பல கேசுகள் சாதாரணமான செவி அழற்சி கேசுகளைவிடத் தீவிர நிலை அடைந்தன. அவை பொதுவாக முழுமையாக நலமடைவதேயில்லை. நோய் நாட்பட்ட நிலை அடைந்து, முரசு கிழிபட்டு. இடைவிடாத சீழ் ஒழுக்கலுடனும் கேட்கும் சக்தி பாதிக்கப்பட்டும் இருந்தன.

செவி அழற்சியின் இந்த வகையில் இரண்டு வகைகள் உள்ளன. ஒன்று, சகஜமான செவி அழற்சியைப் போன்றும் மற்றொன்று எந்த ஒரு தொற்றும் நோய்க்கு உள்ள குறிப்பான தன்மைகளுடன் கூடிய ஓரளவு தீவிர நிலையைக் கொண்டதும் ஆகும்.

சிவப்புக் காய்ச்சலால் விளைந்த சீழ்கொண்ட செவி அழற்சியின் அறிகுறிகள் நோயின் போக்கு தீவிரமாக இருந்தால், நோயின் துவக்கத்தின் போதே தோன்றலாம். சீழ் கொண்ட செவி அழற்சியுடன் மேற்தொண்டை மற்றும் மூக்கு — மேற்தொண்டை ஆகியவற்றின் சீழ் கொண்ட அழற்சியும் காணப்படுகிறது. காய்ச்சல் மற்றும் பொது உடல் நலம் மிகவும் மோசமாக இருப்பதால், சிவப்புக் காய்ச்சலில் தோன்றும் செவி அழற்சி கவனிக்கப்படாமலே போய்விடும். சில வேளைகளில் ஏற்படும் சிக்கலைச் சீழ் ஒழுக்கு சுட்டிக் காட்டும். சிலேட்டுமப்படலத்தின் இரத்த நாள அடைப்பால் விளையும் அழற்சி அறிகுறிகளுடன் சிற்றெலும்புகள் மற்றும் முரசின் சிதைவும் காணப்படும். இதன் விளைவாகச் செவிப்பறைக் குழிவின் எலும்புச் சுவர்கள் பாழ்பட்டு, எலும்புத் துண்டுகள் காணப்படும். எலும்புத் துண்டுகள் சிதறிக் கிடப்பதால், அடிக்கடி சீழ் நிலை உட்செ

வியை அடைகிறது. இதனுல் தலேசுற்றல் மற்றும் குமட்டல், வாந்தி போன்ற லேபிரின்த் பாதிக்கப்பட்டதன் அறிகுறிகள் தெரிகின்றன. இறுதியில் முழுமையான செவிட்டு நிலே உருவாகிறது. நோயின் துவக்கத்திலேயே ஒழுகும் சீழ் துர்நாற்றத்துடன் காணப்படுகிறது. சீழ் சிதைவு, ஃபல்லோபியன் கால்வாயைப் பாதித்து, முக நரம்பு செயலற்றுவிடுகிறது.

ஒரு தொற்றும் நோயில் வரும் செவி அழற்சி, மாஸ்டாய்டு புடைப்பையும் அழற்சியடையச் செய்கிறது. அதுவே நாட்பட்ட சீழ்கொண்ட செவி அழற்சிக்குக் காரணமாகவும் அமைகிறது. சீழ் கொண்ட செவி அழற்சி சீரடையும் போது, கேட்கும் திறன் முழுமையாகத் திரும்புவதில்லே.

தற்காலத்தில் சிவப்புக் காய்ச்சலுக்கான எதிர் உயிர் மருந்து சிகிச்சையால், நோய் தோன்றுவது மிகவும் குறைந்துவிட்டது, மேலும் செவி அழற்சி உள்ளிட்ட சிக்கல்களும் குறைந்துவிட்டன.

தட்டம்மையின் போது செவி அழற்சி அடிக்கடி தோன்றினுலும் அதன் போக்கு சிவப்புக் காய்ச்சலேப் போல அல்லாமல், சிக்கலற்றதாக இருக்கிறது.

எனினும் பலவீனமாவர்களும் வேறு பல நோய்களால் பாதிக்கப்பட்டவர்களும் தட்டம்மையால் பாதிக்கப்பட்டால், தீவிர அறிகுறிகளுடன் செவி அழற்சி தோன்றுகிறது.

செவி அழற்சியின் இன்புளுயென்ஸா வகைகளில் செவித் துவாரத்தின் எலும்புப் பகுதியிலும் முரசிலும் இரத்த சுரப்பு தோன்றுகிறது. இவை இரத்தத் துளிகளுடன் குமிழ்கள் போல் காணப்படுகின்றன. செவிமுரசு துளேபட்டதைத் தொடர்ந்து இரத்த வடிநீர் போன்ற ஒழுக்கல் சில நாட்களில் சீழாக மாறுகிறது. செவியில் தோன்றும் தீவிரமான நரம்பு வலியும் ஒரு பக்கத் தலேவலியும் செவி முரசு துளேபட்டபின்கூடச் சரியாவதில்லே.

செவி நரம்பிலும் லேபிரின்திலும் இரத்தப் பெருக்குகள் காணப்படுகின்றன. இவை முரசுப்படலத்தில் காணப்படும் புள்ளிகள் போன்ற இரத்தப் பெருக்கை ஒத்திருக்கிறது. செவி நரம்பு நச்சு விளேவுகளால் பாதிக்கப்படுவதால் சில சமயங்களில் முழுமையான செவிட்டுத்தன்மை உண்டாகிறது.

சிகிச்சை: ஒரு தொற்றும் நோயால் விளைந்த, செவி அழற்சிக்கான சிகிச்சை பெனிஸிலினே போதிய அலகில் தசை ஊசியாகக் கொடுக்கப்படுவதாகும். சீரடையும் அறிகுறிகள் தோன்றிய பின்னர் கூட, பெனிஸிலின் தொடர்ந்து கொடுக்கப்பட வேண்டும். முரசு துளையடைந்த போதும் சீழ் ஒழுக்கலின் போதும் சாதாரண செவி அழற்சிக்கு அளிக்கப்படும் தல சிகிச்சையே போதுமானது. பெனிஸிலின் சிகிச்சைக்கு முன்னர் செவிஅழற்சியின் இத்தகைய வகைகள் அறுவைசிகிச்சை அளிக் கப்பட வேண்டிய மாஸ்டாய்டு அழற்சியால் சிக்கலடைந்தன.

இன்று சிவப்புக் காய்ச்சலுக்கும் தட்டம்மைக்கும் தடுப்பு ஊசியாக அளிக்கப்படும் பெனிஸிலினுல் சீழ் கொண்ட செவி அழற்சி போன்ற சிக்கல்கள் தோன்றுவது 1% ஆகும்.

தடுப்பு முறைகள்: அதிதீவிர தொற்றும் நோய் கொண்டவர்களுக்குத் தடுப்பு முறைகளாக அவர்கள் துவக்கத்திலேயே தனிமைப்படுத்தப்படுவதைத் தவிரக் கவனமான பொதுவான மேற்பார்வையும் தேவை. அத்துடன் மூக்கினுள் செலுத்தப்படும் பெனிஸிலின் சொட்டுக்கள்; மூக்கையும் தொண்டையையும் கிருமி நாசினி மருந்துகளால் அலசிக் கொப்பளித்தல் போன்றவையும் கையாளப்பட வேண்டும்.

மாஸ்டாய்டு அழற்சி

செவி அழற்சியின் அடிக்கடி நிகழும் சிக்கல்களில் மாஸ்டாய்டு செல் அமைப்பின் தீவிர அழற்சி ஒன்ருகும். குறிப்பிடத்தகுந்த அறிகுறிகளுடன் கூடிய செவிப்பறைக் குழிவின் எந்த ஒரு அழற்சியும் வழக்கமாக மாஸ்டாய்டு புடைப்பிற்குச் செல்கிறது. ஏனெனில் செவிப்பறைக் குழிவு, மாஸ்டாய்டு புடைப்பின் காற்றுச் செல்களுடன் நெருங்கி இணைந்திருக்கிறது. பின்னர் உடலின் பிரதிவினை செவிப்பறைக் குழிவிலும் மாஸ்டாய்டு செல்களிலும் உள்ள நிகழ்வுகளை மாற்றி முழுமையான நலத்தை உண்டாக்குகிறது.

தொற்றும் தன்மை கொண்ட மற்ற நோய் குறியியல் நிகழ்வுகளைப் போல் மாஸ்டாய்டு அழற்சி உருவாவது, உட

லின் பிரதிவினையைச் சார்ந்துள்ளதே தவிர, நோயின் வீரியத்தைப் பொறுத்தல்ல. அதாவது பொது நலத்தையும் உடலின் பிரதிவினையையும் பொறுத்தது.

தீவிர தொற்றும் நோய்களைப் பின்பற்றி வரும் செவி அழற்சியிலும் குறைந்த எதிர்ப்பு சக்தி கொண்ட மக்களிலும் நிகழ்ந்த மாற்றங்கள் அப்படியே இருந்து உடல் நலம் மீண்டும் சீரடையாது. மேலும் அழற்சி நிகழ்வு எலும்புத் திசுவைப் பாதிக்கும்; மாஸ்டாய்டு புடைப்பின் காற்று செல்களுக்கிடையேயுள்ள மெல்லிய சுவர்களை உடைத்து, சீழும் கழலைகளும் கொண்ட ஒரு பெரிய ரணக்குழிவையே தோற்றுவிக்கும். உள்ளேயுள்ள செல் அமைப்பு மேலும் சிதைக்கப்படுமேயானல், புரையோடிய புண் அல்லது மாஸ்டாய்டு புடைப்பின் வெளிப்பரப்பின் மீது எலும்புறையின் அடியில் சீழ் போன்றவை தோன்றலாம். மாஸ்டாய்டு செல்களின் உட்புற மற்றும் மேற்புற எலும்புச் சுவர்கள் சிதைக்கப்படும் போது, கீழ்க்கண்ட சிக்கல்கள் தோன்றலாம்: சிக்மாய்டு சிரைசைனஸ் பெருமூளையிலோ அல்லது சிறு மூளையிலோ சீழ்க்கட்டி, மூளை உறை அழற்சி போன்ற பல உட்கபால சிக்கல்கள் செவியின் தீவிர அழற்சி ஏற்பட்ட 3—4 வாரங்களில் பொதுவாக மாஸ்டாய்டு அழற்சி தோன்றுகிறது. இந்தக் காலவரை நிரந்தரமானதல்ல, கூடவோ, குறையவோ செய்யலாம்.

அறிகுறிகளும் போக்கும்: மாஸ்டாய்டு அழற்சியின் மிக முக்கியமான அறிகுறிகளில் ஒன்று செவி அழற்சி தோன்றிய 3 வது, 4வது வாரங்களில் மாஸ்டாய்டு பகுதியில் தோன்றும் வலியாகும். இந்த வலி சில சமயங்களில் தானுகவே தோன்றும். சில போது இரவுகளில் நோயாளிக்கு இடையூறு விளைவிக்கும். மாஸ்டாய்டு புடைப்பின் நுனியைத் (planum mastoideum) தொட்டாலே வலி அதிகரிக்கும். மாஸ்டாய்டு அழ்ற்சியின் ஒரு முக்கியமான அறிகுறி புறச்செவித் துவாரம் குறுகலடைவதாகும். அதற்கான காரணங்கள் வருமாறு: அதன் எலும்புப் பகுதியின் பின்புற, மேற்புறச் சுவர் வீங்குவது, மாஸ்டாய்டு புடைப்பின் மேலுள்ள சருமமும் திசுவும் வீக்கமடைவது, எலும்புறையின் அடியில் சீழ் தோன்றுவது ஆகியவை. மேற்கூறியவை தோன்றுவதற்கு முன்னர் அழற்சி செல்களின் ஊடுருவல் மற்றும் சிவப்படைதல் மாஸ்

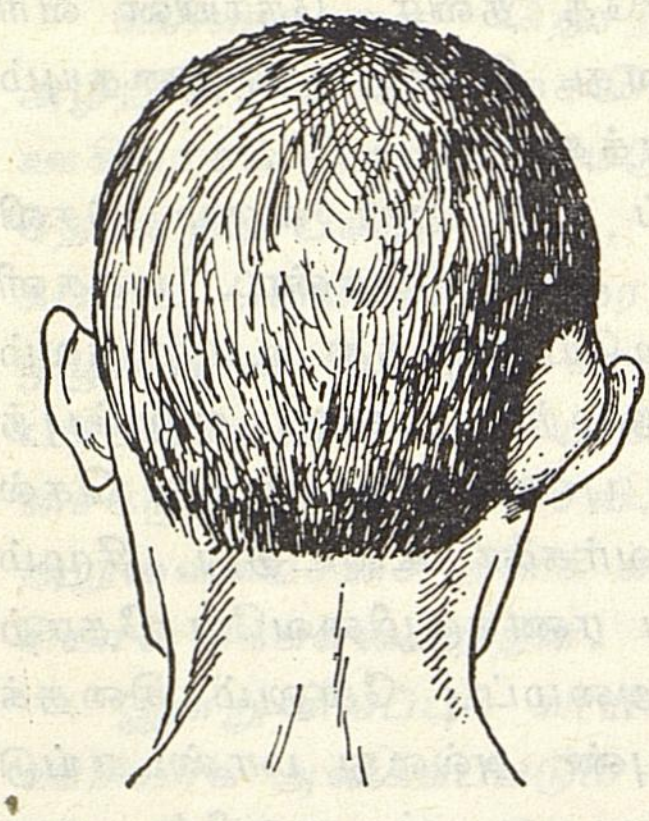

படம் 26. மாஸ்டாய்டு அழற்சியின் மாதிரிப் படிவமான கேசில் செவிக்குப் பின்னல் தோன்றும் வீக்கம்

டாய்டு சருமத்தில் கூழ் போன்ற மிருதுத்தன்மை தோன்றல். செவிச்சிறகின் பின் சீழ் தோன்றுவதைக் கீழ்கண்டவை சுட்டிக்காட்டுகின்றன: செவிச்சிறகின் பின் சருமமடிப்பு மறைவது; வீக்கத்தில் ஏற்ற இறக்கம் தெரிவது; செவிச்சிறகு முன்னுேக்கியும் கீழ்நோக்கியும் தள்ளப்படுவது; முதலியன (படம் 26).

எலும்பு உறை அடிசீழ்க்கட்டி உடை பட்டால், தோன்றும் புரையோடிய புண், செவிப்பறைக் குழிவுக்குள் செல்லும். குழந்தைப் பருவத்தில் பொட்டெலும்பின் வெவ்வேறுபாகங்களுக்கு இடையேயான இணைப்பு முழுமையடையாததால்வீக்கம் மற்றும் செவிச்சிறகின் பின்னே சீழ்க்கட்டி தோன்றுவது சகஜமாகும். வயது வந்தவர்களிலும் வயதுமுதிர்ந்தவர்களிலும் கடினமான புற அடுக்கு இருப்பதால்இத்தகைய கட்டிகள் அபூர்வமாகும்.

மாஸ்டாய்டு ஸெல்களின் குறிப்பிட்ட தன்மையையும் வகையையும் பொறுத்து, பல்வேறு வகையான மாஸ்டாய்டு அழற்சிகள் தோன்றும் உச்சியிலுள்ள செல்கள் சீழடைந்தால், சீழ் மாஸ்டாய்டு நுனியில் உட்சுவரைத் துளைத்து உட்சென்று, கீழ்நோக்கிப் பரவி, ஸ்டெர்னேக்ளீடோ—மாஸ்டாய்டு தசைக்கு அடியில் தேங்குகிறது. பின்னர் மிகுந்த வலி கொண்ட பெரிய வீக்கம மாஸ்டாய்டு புடைப்பின் உச்சியிலிருந்து கீழ்ப்புறமாகக் கழுத்தின் பக்கமாகத் தோன்றுகிறது (உச்சி அல்லது பிசோல்டு மாஸ்டாய்டு அழற்சி). சைகோ புடைப்பின் அடியில் செல்களின் தொகுப்பு சீழடைந்து வீக்கம் உண்டாகிறது. பின்னர் செவிச்சிறகின் முன்பாகவும் மேலாகவும் சீழ்க்கட்டி தோன்றுகிறது (சைகோமா மாஸ்டாய்டு அழற்சி).

நோயாளி பலவீனமாக இருக்கிறுன். தலைவலி மற்றும்

தூக்கமின்மை, பசியின்மை ஆகியவையும் காணப்படுகின்றன முரசில் துளை ஏற்பட்ட பின் குறைந்த காய்ச்சல் மீண்டும் அதிகரிக்கிறது (38,5° செ). சில கேசுகளில் காய்ச்சல் இல்லாமலேயே இருக்கிறது. முரசு நீண்ட நாட்களுக்குக் குருதி திரட்சியுடனும் வீக்கத்துடனும் காணப்படுகிறது. காதிலிருந்து ஒழுக்கு அதிகரிக்கிறது. விரைவில் அது கட்டியான சீழாக மாறுகிறது.

நோய் நிர்ணயம்: எலும்பு உறை சீழ்கட்டி போன்ற வெளிப்படையான அறிகுறிகள் காணப்படும் போது மாஸ்டாய்டு அழற்சியை வியாதி நிர்ணயம் செய்வது எளிதாகும். செவித் துளையின் பின்புற—மேற்புறச் சுவர் தளர்ந்துவிடுவதுதான் மிகவும் முக்கியமான நோய் நிர்ணய அறிகுறியாகும். இந்தச் சுவர் மாஸ்டாய்டு குழிவின் முன்புற கீழ்புறச் சுவராகும். நிறைய காற்று இருந்தால் இது மெல்லியதாக இருக்கும், மாஸ்டாய்டு புடைப்பின் சீழ் நிறைந்த நிலைகளில் எலும்புறையில் வீக்கம் துரிதமாகவே ஏற்படும். செவித் துளைக்குப் பின்னால் (செவிப்பறைத் துருத்தல்) அழுத்தினால் தீவிர வலி இருந்தால், அதுவும் மாஸ்டாய்டு அழற்சியின் ஒரு முக்கிய அறிகுறியாகும். இங்கும் செவிட்டுத்தன்மை (கடத்தல் வகை) உண்டு.

மாஸ்டாய்டு அழற்சியின் போக்கு சில வேளைகளில் மிகச் சில எளிய அறிகுறிகள் கொண்டிருக்கும். மாஸ்டாய்டு அழற்சியின் இத்தகைய வகைகள் சகஜமான உடல் வெப்பத்திலேயே தோன்றுகின்றன. இங்கு முரசு சேதமடையாமல் இருந்தாலும் கேட்கும் திறன் குறைந்து இருக்கிறது. அறிகுறிகள் எளிதாக இருந்தாலும் எலும்பு நைவுகள் குறிப்பாகக் கபாலக் குழிவை ஒட்டிள்ள ஆழ்ந்த பகுதிகளில் மிகையாகக் காணப்படுகின்றன. மாஸ்டாய்டு அழற்சியின் இத்தகைய வகைகள் உட்கபாலச் சிக்கல்களை அடிக்கடி உண்டாக்குகின்றன. நோயாளிகளின் குறைபாடுகளைக் கவனமாக ஆராய்தல் நோய்வாய்ப்பட்ட நிகழ்வுகளின் மாற்றங்களைக் காணுதல் போதிய சாதனங்கள் கொண்டு முழுமையாகப் பரிசோதனை செய்தல் போன்றவை குறித்த காலத்தில் நோய் நிர்ணயம் செய்ய உறுதுணையாக இருக்கும். இத்தகைய முறைகளில் ஒன்றான எக்ஸ்ரே பரிசோதனை செல் அமைப்பின் வகையை நிர்ணயம் செய்வதிலும் மாஸ்டாய்டு

புடைப்பில் உண்டான எலும்புச் சிதைவின் தன்மையை அளவிடுவதிலும் உதவுகிறது.

அதிதீவிர சீழ் கொண்ட மற்றும் பல நோய்களைப் போல வே மாஸ்டாய்டு அழற்சியின் இரத்த மாற்றங்களிலும் வெள்ளணுக்களின் எண்ணிக்கை மிகையாக இருக்கிறது (10.000—12.000 செல்கள் க.மி.மீ இரத்தத்தில்); வெள் ளணு எண்ணிக்கை இடது பக்கம் சார்ந்திருக்கிறது; இயோ சினோபில்கள் மிகவும் குறைந்தோ முழுமையாக இல்லா மலோ இருக்கும், சிவப்பு அணுபடியும் விகிதம் அதிகரித்து இருக்கும்.

தடுப்பு முறைகள்: அதிதீவிர சீழ் கொண்ட நடுச்செவி அழற்சிக்குக் குறித்த நேரத்தில் முறையாகச் சிகிச்சை அளித் திருந்தால், அதுவே மாஸ்டாய்டு அழற்சியைத் தடுத்துவி டும்.

சிகிச்சை: அறுவை சிகிச்சையின்றி மருந்துகள் மூலமே முதலில் மாஸ்டாய்டு அழற்சிக்குச் சிகிச்சை அளிக்க வேண் டும். அது பலனளிக்காவிடில், அறுவைசிகிச்சையைக் கையா ளுவதற்கு முன்பு நோய் நிர்ணயத்தை உறுதி செய்ய வேண்டும்.

செவியின் தீவிர அழற்சிக்குக் கொடுக்கப்படும் சிகிச்சை நீண்ட காலம் நீடிக்க வேண்டும். சீழ் ஒழுக்கு இலகுவாக ஏற்படுவதை உறுதி செய்யும் வழிகள்; நோயின் துவக்கத் தின் போது, மாஸ்டாய்டு பகுதியில் குளிர்ந்த (பனிக்கட்டி) ஒத்தடங்களை அளித்தல்; ஊசி மருந்தாகப் பெனிஸிலின்; மாத்திரையாகச் சல்ஃபனமைடுகள் போன்ற அனைத்தும் நோய் நிகழ்வைச் சாதகமான முறையில் மாற்ற உறுதுணை புரியும். எனினும் இத்தனை முறைகளைப் பின்பற்றிய போதி லும் அறுவைசிகிச்சை தேவையாகவே இருக்கும். அறுவைசி கிச்சைக்கான ஒரு குறிப்பிட்ட தேதியை நிர்ணயம் செய் வது சிரமமாக இருக்கும். செவி அழற்சியின் ஆறுவார சிகிச்சைக்குப் பின்னரும் சீழ் ஒழுக்கு தொடர்ந்து இருந்தால், மாஸ்டாய்டு அழற்சியின் அறிகுறிகள் நிரந்தரமாக இருந்து அதிகரித்தால், உடனடியாக அறுவைசிகிச்சை செய்ய வேண் டும். செவி அழற்சி துவங்கிய சில நாட்களுக்குப் பின்னரே உட்கபால சிக்கல்களின் அறிகுறிகள் தோன்றினால், அறு வைசிகிச்சை தேவையாக இருக்கலாம்.

செவி அழற்சிக்கு எதிர் உயிர் மருந்துகளை ஏராளமாக உபயோகிப்பதால், தற்காலத்தில் மாஸ்டாய்டு அழற்சி தோன்றுவது அபூர்வமாகவே இருக்கிறது. மேலும் முந்தைய காலத்தில் அறுவைசிகிச்சை தேவைப்பட்ட மாஸ்டாய்டு அழற்சி கேசுகளெல்லாம் தற்காலத்தில் பெனிசிலினை அல்லது ஸ்ட்ரெப்டோமைசினை அதிக அலகில் நீண்ட காலத்திற்குச் சிகிச்சையாக அளித்தால், குணமடைந்துவிடுகின்றன. *10—12—14* நாட்களுக்குத் தினமும் *6—8* தடவைகள் பெனிஸிலினை *100.000* என்ற அலகில் தசை ஊசியாகப் போட வேண்டும். சீரடையும் அறிகுறிகளாவன: பொது உடல் நிலையுல் நல்ல முன்னேற்றம் சீழ் ஒழுக்கு நிற்பது. முரசு துளை சீரடைதல்; கேட்கும் திறன் மீண்டும் பெறுவது. வெகு சீக்கிரத்தில் யூஸ்டேஷியன் குழலினுள் காற்றைச் செலுத்த வேண்டும். நோய் குணமடைந்துவிட்டால் நோய் மீண்டும் வராது என உறுதி கூற முடியாது. ஆகவே உடல் நலம் தேறும்போது, டாக்டரின் கண்காணிப்பில் ஒன்றிரண்டு மாதங்கள் இருக்க வேண்டும். தேவையிருந்தால் எக்ஸ் கதிர் பரிசோதனையும் செய்யப்படலாம்.

மாஸ்டாய்டு புடைப்பின் மீது செய்யப்படும் அறுவைசிகிச்சையான ''மாஸ்டாய்டு அகற்றப்படுவது'' என்ற முறை தல மயக்க நிலையில் செய்யப்படுகிறது. தேவையிருந்தால் பொது மயக்க நிலையிலும் செய்யப்படலாம்: செவிச்சிறகு இருக்கும் பகுதிக்கு *1* செ. மீ பின்னே ஒரு வளைந்த கீறல் போடப்படுகிறது. இந்தக் கீறல் செவிச்சிறகின் மேல்மட்டத்திலிருந்து மாஸ்டாய்டு நுனி வரை போடப்படுகிறது. கீறலின் விழிம்புகள் நன்கு அகலமாக்கப்பட்டு, மாஸ்டாய்டு பரப்பை நன்ருகத் தெரியும்படி செய்ய வேண்டும். புரையோடிய புண்களும் எலும்பின் மெல்லிய பகுதிகளும் தெரிந்தால், அந்த இடத்திலிருந்து அறுவை செய்ய வேண்டும். கண்ணுள்ள ஒரு கம்பியை, புரையோடிய புண்ணின் உட்செலுத்தி, எந்த வழியாகச் செலுத்த வேண்டும் என்பதை நிர்ணயிக்க வேண்டும். பொதுவாக, புரையோடிய புண், மாஸ்டாய்டு குழிவுக்குள் செல்லும். புரையோடிய புண் இல்லையெனில் எல்லைவரையுடன் கூடிய குறிப்பிட்ட இடத்தில் அறுவையைத் துவங்க வேண்டும்.

அறுவைப் பகுதியின் மேல் விளிம்பு, பொட்டெலும்

புக் கோடு ஆகும். சைகோமாடிக் துருத்தியின் மேல் விளிம்பிலிருந்து பின்னேக்கிச் செல்கிறது மேற்கூறிய கோடு. இந்தக் கோட்டிற்கு மேல் நடுக்கபாலக் குழிவின் அடித்தளம் அமைகிறது. செவியின் புறத் துளையின் மேலேஉள்ள முட்டுருத்திதான் முன்புற எல்லையாகும். புறத் துளையின் பின்புறச் சுவர் பாதுகாக்கப்பட வேண்டும். இல்லையெனில், சில நாட் கழித்து, செவித்துளை குறுகலடைந்துவிடும். பிளேனம் மாஸ்டாய்டினம் மேலுள்ள முட்டுருத்தியின் பின்னுள்ள எலும்பின் மீது துளை செய்யும் அறுவையைத் துவங்க வேண்டும். புடைப்பு திறக்கப்பட்டவுடன் பெருமளவில் சீழ் வெளியேறிவிடுவதால் காணப்படும் குழிவிலுள்ள கழலைகளை எளிதில் அகற்றிவிட முடியும்.

செவிப்பறைக் குழிவு முழுமையாகச் சுத்தமடையும் வரை அங்குள்ள சிதைந்த, மெல்லிய எலும்புத் துண்டுகள் மிகவும் கவனத்துடன் அகற்றப்பட வேண்டும். செவிப்பறை குழிவை நோண்டியதும் காற்றுக் குமிழ்கள் தோன்றினுல், செவிப்பறைக் குழிவை அடைந்துவிட்டோம் என்று தெரிந்து கொள்ளலாம். செவிப்பறை வழியாக ஒரு மெல்லிய விளைந்த கம்பி உட்செல்ல முடியும். அதிலிருந்து செவிப்பறைப் பின்னிடத்தை அடையலாம்: சிறிது வலி இருக்கும்.

ஒரு க்யூரெட்டின் உதவியால் செவிப்பறைக் குழிவைப் பெரிதாக்க வேண்டும். பின்னர் அங்கு காணப்படும் கழலைகள் கவனத்துடன் அகற்றப்பட வேண்டும். இறுதியில் அறுக்கப்பட்ட குழிவை முழுமையாகாப் பரிசோதிக்க வேண்டும் (படம் 27). எலும்பின் முரடான பகுதிகளைச் சாமண இடுக்கியின் உதவியால் சமன்படுத்த வேண்டும். எஞ்சியுள்ள எல்லாக் கழலைகளும் மெல்லிய எலும்பின் சிதைந்த பகுதிகளும் முழுமையாக அகற்றப்பட வேண்டும். இதன் பின்னர் உறுதியான நல்ல தோற்றத்துடன் இருக்கும் எலும்பைக் காணலாம்.

மாஸ்டாய்டு புடைப்பைத் திறக்கும்போது கீழ்கண்ட உறுப்புக்கள் சேதமடையாமல் பார்த்துக் கொள்ள வேண்டும்: சிக்மாய்டு சிரைசைனஸ் மற்றும் தண்டு வட வெளி உறை; நடுப்புறக் கபாலக் குழிவு, முக நரம்பு, வெளிப்புற அரைவட்டக் கால்வாய்.

அறுவைசிகிச்சை பின்னுன சிகிச்சை: அறுவையின் இறுதியில்

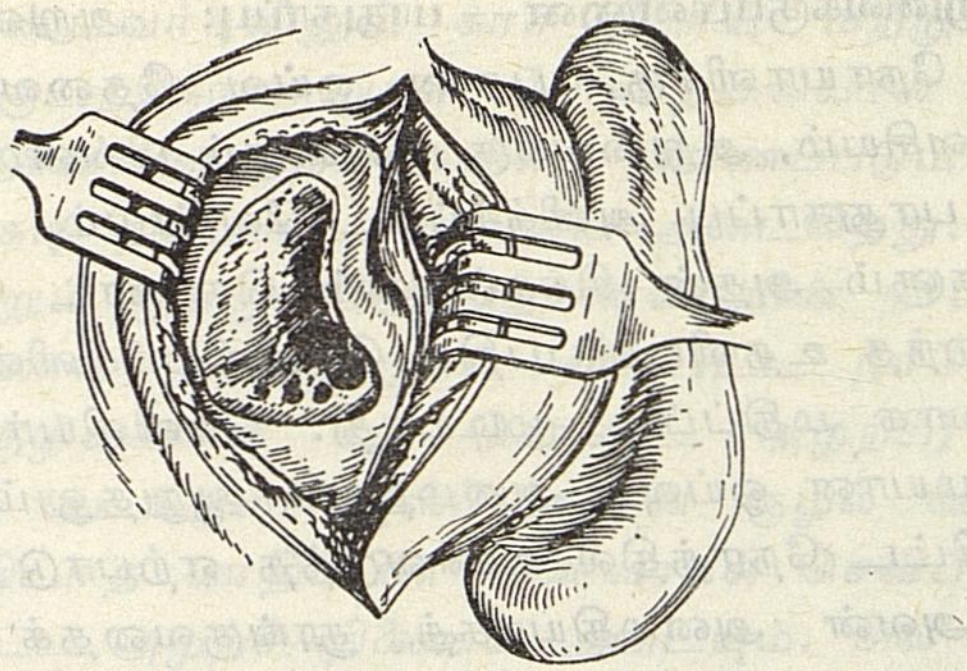

படம் 27. மாஸ்டாய்டு புடைப்பைத் திறத்தல் (ஆண்ட்ராமி)

அறுவை செய்யப்பட்ட இடத்தைச் சல்ஃபனமைட் அல்லது எதிர் உயிர் மருந்து (பெனிசிலின், ஸ்ட்ரெப்டோமைசீன்) களால் நிரப்ப வேண்டும். காயத்தில் வலி இல்லாவிடில், காய்ச்சல் இல்லாவிடில், ஆறு நாட்களுக்குப் பிறகு முதல் தடவையாக உலர்ந்த துணிகளும் மருந்துகளும் மாற்றப்பட வேண்டும்: அதன் பின்னர் குழிவு கழலைகளால் நிரம்பும் வரை மருந்துகள் கொண்ட துணிகள் ஒவ்வொரு நாளுமோ அல்லது ஒரு நாள் விட்டு ஒரு நாளோ உள்ளே வைக்கப்பட வேண்டும். கூடிய விரைவில் சருமம் தோன்றி, கடினமான வடு தோன்றும். ஆபரேஷன் முடிந்த வெகு சில நாட்களிலேயே செவியிலிருந்து சீழ் ஒழுகுவது நின்று விடுகிறது. முரசுத் துளை சீரடைகிறது. கேட்கும் திறன் சகஜ நிலை அடைகிறது.

சமீபகாலத்தில் துளையிடப்பட்ட காயத்தைத் தையல் முடிச்சுகளால் மூடும் முறை கண்டுபிடிக்கப்பட்டுள்ளது. செவிப் பறைக் குழிவினுள் ஒரு மெல்லிய வடிகாலை விட்டு வைக்க வேண்டும். வடிகாலின் திறந்த நுனி மருந்து கொண்ட துணிக்கு மேலாக இருப்பதால், தினமும் இரண்டு வேளை (ஒரு மி.லி க்கு 5000 யூனிட்டுகள்) 2 மி.லி அலகில் பெனிசிலின் கரையத்தை உட்செலுத்தலாம். 7—10 நாட்களில் துளையிடப்பட்ட காயம் சீரடைவதால் நோயாளி மருத்துவமனையில் தங்கும் காலம் குறைகிறது. விரைவிலேயே பணி புரியும் தனது முந்தைய சக்தியைப் பெறுகிறுன்.

அறுவைக்குப்பின்னுன பாதுகாப்பு: அறுவை செய்யப் பட்ட நோயாளிக்கு, பூரண ஓய்வு தேவை என்பது மிக வும் அவசியம், அறுவைக்கு முன்னரும் பின்னரும் நல்ல மருத் துவப் பாதுகாப்பு அளிக்கப்பட வேண்டும். ஆகவே, செவி நோய்களும் அதன் சிக்கல்களும் கொண்ட நோயாளிகளுக் குச் சிறந்த உதவியளிப்பதில் செவிலியர்களின் பங்கை நாம் குறைவாக மதிப்பிட முடியாது. செவிலியர் நோயாளிக்கு முழுமையான ஓய்வும் அமைதியும் ஆறுதலும் அளிக்கலாம். குறிப்பிட்ட நேரத்தில் உணவருந்த ஏற்பாடு செய்ய வேண் டும். அவன் அமைதியாகத் தூங்குவதைக் கண்காணிக்க வேண்டும். டாக்டரின் அறிவுரையின்படி வலி நீக்கிகள் மற் றும் தூக்க மருந்துகள், அமைதியூட்டும் மருந்துகள் போன் றவற்றை மத்திய நரம்பு மண்டலம் சாதகமாகச் செய லாற்றும் வகையில் அளிக்க வேண்டும்.

தீவிரமான தலைவலி மற்றும் தீவிர காய்ச்சல், குளிர், நாடித் துடிப்பு அதிகரிப்பதும் குறைவதும் குமட்டல், வாந்தி போன்றவை தோன்றும் போது டாக்டருக்கு உட னடியாகத் தெரிவிப்பது செவிலியரின் கடமையாகும்.

நாட்பட்ட, சீழ்கொண்ட நடுச்செவி அழற்சி
(Otitis media purulenta chronica)

நாட்பட்ட சீழ்கொண்ட நடுச்செவி அழற்சியின் நிரந் தரமான, சிறப்பான 3 அம்சங்கள் வருமாறு: முரசின் துளை பட்ட நிலை, செவியிலிருந்து இடைவிடாத அல்லது விட்டு விட்டு ஒழுகும் சீழ் பல்வேறுவகையான செவிட்டுத்தன்மை.

நடுச்செவியின் சீழ்கொண்ட தீவிர அழற்சி நாட்பட்ட ஒன்ருக மாறுவதன் காரணங்கள் பொதுவானதாகவும் தல நிலையைப் பொறுத்தும் இருக்கலாம்.

பொதுப்படையான காரணங்களில் அதிதீவிரத் தொற் றும் நோய்கள் முக்கியமாகும். செவி அழற்சியின் துவக்கத் திலேயே நடுச்செவியில் ஆழ்ந்த சிதைந்த மாற்றங்கள் தோன்றுகின்றன. இம்மாற்றங்கள் சிவப்புக் காய்ச்சல், தட் டம்மை, டிஃப்தீரியா ஆகியவற்றுடன் காணப்படுகிறது.

சோகை கொண்டவர்களிலும் காச நோய் மற்றும் நீரிழிவு நோய், குடற்கோளாறுகள் போன்றவையால் பாதிக்கப்பட்டு, பலவீனமடைந்தவர்களில் காணப்படும் செவி அழற்சி அடிக்கடி நாட்பட்ட நிலையை அடைகிறது.

மூக்கு மற்றும் மூக்கு—மேற்தொண்டையின் நாட்பட்ட அழற்சிகளெல்லாம் (அடிஞுய்டுகள் நாட்பட்ட நீர்கோப்பு, மூக்குகாற்றுக்குழிவுகளின் சீழ் கொண்ட அழற்சி) தலக் காரணங்களில் அடங்கும். யூஸ்டேஷியன் குழல் வழியாக வரும் இடைவிடாத பாதிப்பின் விளைவாகச் செவிப்பறைக் குழிவு நாட்பட்ட அழற்சி நிலையை அடையும். சில சமயங்களில் நடுச்செவி அழற்சியைத் தவறான முறையிலும் போதாத நிலையிலும் சிகிச்சை செய்வதால் நோய் நாட்பட்ட நிலையை அடைகிறது.

சீழ் கொண்ட நாட்பட்ட செவி அழற்சி நோயாளிக்கு எந்த விதமான தொந்திரவும் இல்லாமல், பல்லாண்டுகள் நீடிக்கலாம். ஏனெனில் சிக்கல்கள் எதுவும் இல்லாதபோது, வலியோ, காய்ச்சலோ தோன்றுவது இல்லை. ஒரு காது மட்டும் பாதிக்கப்பட்டிருக்கும் போது, ஓரளவு கேட்கும் திறன் குறைந்திருந்தாலும் அது நோயாளிக்குத் தெரியாது.

நாட்பட்ட போக்கு தீவிரமடையும் போது, மிகையாகச் சீழ் ஒழுக்கு ஏற்படுவதால் மருத்துவ உதவி கோரி, நோயாளி டாக்டரை அணுகுகிறான். காதிலிருந்து துர்நாற்றமான சீழ் வரலாம், அல்லது கபால உட்புறச் சிக்கல்களின் அறிகுறிகள் தோன்றலாம், இரு செவிகளும் பாதிக்கப்படும் போது, முக்கியமான கோளாறு செவிட்டுத்தன்மையாகும்.

நோயின் போக்கு மற்றும் முன்கணிப்பு ஆகியவற்றைப் பொறுத்து, சீழ் கொண்ட நாட்பட்ட செவி அழற்சியை இரண்டு வகையாகப் பிரிக்கலாம்: *(1)* **மத்தியில் துளை கொண்ட முரசுடன் கூடிய செவி அழற்சி,** *(2)* **ஓரத்தில் துளை கொண்ட முரசுடன் கூடிய செவி அழற்சி**

மத்தியில் துளை என்ற நிலையில் சுற்றிலும் முரசின் விளிம்புகள் காணப்படும். துளை, செவித் துவாரத்தின் எலும்புப் பகுதியை அடைந்தாலோ அல்லது ஷார்ப்னெல் படலத்தில் இருந்தாலோ அதை ஓர வகை என்கிறோம். முரசுத் துளை வட்டமாகவோ, நீள்வட்டமாகவோ அல்லது மொச்சை போன்றோ, பல வடிவம் கொண்டோ இருக்கலாம்.

மத்திய துளை கொண்ட செவி அழற்சியில், அழற்சி நிகழ்வில் சிலேட்டுமப்படலம் மட்டுமே பாதிக்கப்பட்டிருப்பதால், அதைச் சிக்கலில்லாத வகை எனக் கொள்ள வேண்டும் (வண்ணப்படம் II படங்கள் 1, 2, 3). ஓரத்தில் துளை கொண்ட செவி அழற்சியில் சிலேட்டுமப்படலம் எலும்புச் சுவர்களைப் பாதிப்பதால், அதைச் சிக்கலான வகை எனக் கொள்ள வேண்டும். ஓரத் துளையுடன் கூடிய நாட்பட்ட சீழ் கொண்ட செவி அழற்சி மிகவும் பயங்கரமான ஒன்றாகும். முரசின் பின்புற, முன்புறப் பகுதியில் அல்லது ஷ்ராப்னெல்லின் பார்ஸ்ஃபிளாசிடாவில் ஓரத்துளைகள் ஏற்படுகின்றன.

துளைகள் ஷ்ராப்னல் படலத்தின் மீது சிறிய துவாரங்களாக இருக்கலாம், அல்லது முரசு முழுமையாகவே பாதிக்கப்படலாம். முரசுத் துளை மூலம் தெரிகின்ற அழற்சி முதன்மையாகச் செவிப்பறைக் குழிவின் மேற்பகுதிகளைப் பாதிக்கின்றன. இதனால் செவிப்பறை பின்னிட வெளிச் சுவரைப் பாதித்து, எலும்புகள் நசித்துவிடுகின்றன (epitympanum). ஆகவே, இத்தகைய செவி அழற்சியை ''எபிடிம்பனைடிஸ்'' என்கிறோம். அதேபோது, சிக்கலில்லாத செவி அழற்சியை ''மிஸோடிம்பனைடிஸ்'' என அழைக்கிறோம்.

எலும்பு சிதைவு நிகழ்வில் தோன்றும் சிக்கல்களாவன: கழலைகள், தொங்குசதை, கோலிஸ்டியடோமா (வண்ணப் பட அட்டவணை II படம் 4).

நாட்பட்ட சீழ் கொண்ட செவி அழற்சியின் எபிடிம்பானிக் வகையின் விளைவு கொலிஸ்டியடோமாவாகும். முரசின் ஓரத்துளையின் போது இந்த நிகழ்வு தோன்றுகிறது. முரசு ஓரத்தின் நைவு வழியாகப் புறச் செவிக் கால்வாயின் எபிடெர்மிஸ் எபிடிம்பனிக் பின்னிடத்திலும் மாஸ்டாய்டு குழிவிலும் ஒரு புற வளர்ச்சியாகத் தோன்றுகிறது. கொம்பு செல்கள் இடைவிடாது சிதைவதாலும் நடுச்செவிக் குழிவுகளில் அவை தேங்குவதாலும் கொலிஸ்டியடோமா எனப்படும் வெண்மையான, ஒருங்கிணைந்த கட்டி தோன்றுகிறது. இந்தக் கட்டி வரையறையின்றி வளர்ந்து கொண்டே போகிறது. அதன் அழுத்தத்தால் சுற்றியுள்ள எலும்பு சுவர்கள் உடைபடுகின்றன. இந்தச் சிதைவு மேற்புறமாக மாஸ்டாய்டு புடைப்பை நோக்கிப் பரவுகிறது. உள்நோக்கி, கபாலக் குழிவினுள் தண்டுவட உறை மற்றும் நடுப்புற, பின்புறக்கபால குழிவுகள், சிக்மாய்டு சைனஸ், வெளிப்புற

அரைவட்டக் கால்வாய் முக நரம்பு வரை பரவுகிறது. நடுச்செவியின் அதிதீவிர அழற்சியில் கொலிஸ்டியடோமா, சிதைவடைவதற்கு வாய்ப்புண்டு, உட்கபாலச் சிக்கல்களுக்கு இதுதான் முக்கியமான காரணமாகும்.

நோய்நிர்ணயம்: காது உள்நோக்கிக் கருவியும் துருவுதலும் நாட்பட்ட சீழ் கொண்ட செவி அழற்சியைக் கண்டுபிடிக்க உதவுவதுடன் அது எளிய வகையா அல்லது சிக்கலான வகையா என்பதையும் தெரிவிக்கிறது. செவியைப் பரிசோதிக்குமுன்னர் உலர்ந்த முறையாலோ, நீர்த்தாரையாலோ (டூஷாலோ) சீழை அகற்றிச் செவிக் கால்வாயைச் சுத்தம் செய்ய வேண்டும். எங்கே முரசு துளைபட்டிருக்கிறது என்பதையும் அதன் வகையையும் (நடு அல்லது ஓரம்) தெரிந்து கொள்வது மிகவும் முக்கியமாகும். சில வேளைகளில் ஷ்ராப்னெல் படலத்திலுள்ள சிறிய துளையைக் கண்டுபிடிப்பது சிரமமாக இருக்கும், ஏனெனில் உலர்ந்த சீழின் பொடுகில் அது மறைந்து கிடக்கும். இதற்கு நேர்மாறாக முரசின் மிகையான அல்லது முழுமையான சிதைவு, நடுச்செவி சிலேட்டுமப்படலத்தின் மாற்றங்களை நன்கு காட்டுகிறது; அது பொதுவாக வீங்கி, சிவப்பு நிறத்துடன் கழலைகளால் மூடப்பட்டுச் சிறிய சிவப்பு துகள்கள் போன்று தோற்றமளிக்கின்றன. ஒரு துருவியால் அதைத் தொட்டால் அதிலிருந்து இரத்தம் கசிகிறது. முரட்டுப் பரப்பைக் கொண்ட திறந்த எலும்பைத் துருவியின் மூலம் உணரலாம்.

நோய் நிகழ்வின் தீவிரத்தை அளவிடச் சீழ் ஒழுக்கின் அளவையும் தன்மையையும் தெரிந்து கொள்வது நல்லது. கட்டியான, துர்வாசனை அற்ற சீழ் ஒழுக்கு நடுச்செவி சிலேட்டுமப்படலத்தின் பாதிப்பை மட்டுமே காட்டுகிறது (மீஸோடிம்பனைடிஸ்). இத்துடன் சளி இழைகளும் கலந்திருந்தால், அழற்சி நிகழ்வில் யூஸ்டேஷியன் குழலும் உள்ளாயிருப்பதைச் சுட்டிக்காட்டுகிறது. இரத்தம் கலந்த எப்போதோவான ஒழுக்கு (துர்நாற்றத்துடன்)—மருத்துவ சிகிசைக்குப் பின்னரும் சீரடையாத—நடுச்செவியின் எலும்புச் சிதைவைக் காட்டுகிறது (எபிடிம்பனைடிஸ்).

நோய்ப்பட்ட செவிக்குப் போதிய சிகிச்சை அளிக்காவிடில் நடுச்செவியில் சீழ் தேங்குவதுடன் சாருண்ணிக்கிருமிகளால் சிதைவும் ஏற்படும். இதனல் செவி அழற்சியில் தீங்கற்ற வகைகளில் கூடத் துர்நாற்றத்துடன் கூடிய ஒரு

ஒழுக்கு ஏற்படும். இங்கு இரண்டு, மூன்று வார சிகிச்சைக் குப் பின் நாற்றம் மறைந்துவிடுகிறது, ஆனால் சிதைந்த வகைகளில் அவ்விதம் நிகழ்வதில்லை. செவி அழற்சியின் எல்லா வகைகளைத் தொடர்ந்தும் கடத்தும் வகையைச் சேர்ந்த செவிட்டுத்தன்மை உண்டாகிறது. லேபிரின்தின் நச்சு பாதிப்பால் விளையும் செவிப்பறை அழற்சியில் நரம்பு வகையைச் சேர்ந்த செவிட்டுத்தன்மையும் கலந்து காணப் படுகிறது (செவிட்டுத்தன்மை இரு வகைப்படும்: நரம்பு வகை, கடத்தும் வகை.—மொ.ர்).

சிகிச்சை: மத்திய துளையுடன் கூடிய, சீழ்கொண்ட செவி அழற்சிக்கு மருந்து சிகிச்சையே போதுமானது.

நாட்பட்ட சீழ்கொண்ட அழற்சியின் போது, நாட்பட்ட நிலை அடைந்ததன் காரணங்களைக் கண்டுபிடித்து அகற்ற வேண்டும். இதைத் தொடர்ந்து தல சிகிச்சை செய்யப்பட வேண்டும்; காதிலுள்ள சீழ் முழுமையாகவும் அடிக்கடியும் அகற்றப்பட வேண்டும். நடுக்காது சிலேட்டுமப்படலத்தின் மீது விளைவை உண்டாக்கக்கூடிய கிருமிநாசினிகள் உட் செலுத்தப்பட வேண்டும். சீழ் கொண்ட செவி அழற்சி யின் சிகிச்சையின் போது மூக்கு மற்றும் மூக்கு—மேற் தொண்டையின் அழற்சிகளை அகற்றுவது மிகவும் முக்கிய மாகும். அடினாய்டுகளை அகற்றுவது மற்றும் மூக்குப்பக்கத் தில் உள்ள காற்றுக் குழிவுகளின் அறுவைசிகிச்சை, கீழ் கான்காவின் வீங்கிய பின்புற நுனிகளை அகற்றுவது போன் றவை சீழ் உண்டாவதைத் தவிர்த்து, விரைவிலேயே குண மடையச் செய்ய உதவுகின்றன.

4% போரிக் அமிலக் கரையம் மற்றும் 3% பர்ரோவின் கரையம், 1% துத்தநாக சல்பேட் கரையம் கொண்ட காது சொட்டு மருந்துகளைப் பயன்படுத்தினால் விரும்பிய சவ்வு சுருக்கி மற்றும் கிருமி நாசினி விளைவுகள் கிட்டும்.

துத்தநாக சல்பேட்டு 1% 10 பங்கு தினமும் இரண்டு, மூன்று தடவைகளாகக் காதினுள் எட்டு சொட்டுகளாக இடப்பட வேண்டும்.

கீழ்வரும் சொட்டு மருந்துகளும் உதவும்:

எடுக்க: போரிக் அமிலம் 0.8, ஹைட்ரஜன் பெராக் சைட் சாராயம் 10 பங்கு; தினமும் மூன்று தடவை, எட்டு சொட்டுகளாகக் காதினுள் இட வேண்டும்.

ஃப்யூரசில்லின் கூட ஒரு மிகச் சிறந்த பாக்டீரிய எதிர் மருந்தாகும்.

எடுக்க: சாராயத்தில் ஃப்யூரசில்லின் கரையம் *1 : 1500 : 20.0;*

அளவு: தினமும் 3 வேளை 8 சொட்டுகள் என்ற அளவில் காதில் இட வேண்டும்.

நடுச்செவி சிலேட்டுமப்படலத்தின் அழற்சி வீக்கத்திற்கு 40%—60% போரிக் ஆல்கஹாலை உபயோகிக்கலாம். அல்லது வாரம் இரு முறை 3% சில்வர் நைட்ரேட்டைத் தடவலாம்.

முரசின் துளை சீரடைந்து, கேட்கும் திறனை முழுமையாக மீண்டும் பெறுவது என்பது அரிதாகும். சீழ் ஒழுக்கம் நின்ற போதிலும் பின்வருவன நிலைத்திருக்கும்: முரசுத்துளை நிலைத்திருக்கும்; வடுக்கள், செவிச்சிற்றெலும்புகளின் விறைப்புத்தன்மை, பாதிக்கப்பட்ட கேட்கும் திறன்.

முரசின் ஓரத்துளையுடன் கூடிய, சீழ் கொண்ட செவி அழற்சிக்குச் சிகிச்சை அளிப்பது சிரமமாகும். ஓரத்துளை இருப்பது ஒன்று மட்டும் அறுவைக்கு ஒரு சுட்டிக்காட்டல்ல. மருந்துகளின் சிகிச்சை தவறிவிட்டால், ஆபரேஷன் செய்ய வேண்டி வரலாம். செவிப்பறைக் குழிவை எளிதில் அடைய முடிந்தால், தொங்கு சதைகள் இல்லாதிருந்தால், கழலைகள் மற்றும் கடினமான சுருக்க ஒட்டிகள் இல்லையெனில் சிறிய கொலஸ்டியடோமா இருந்தால் கூட, மருந்து சிகிச்சை அளித்துச் சீர்படுத்த முயற்சிக்கலாம்.

நடுச்செவிக் குழிவுகள் அனைத்தையும் நன்கு சுத்தம் செய்தபின் போரிக் அல்லது சலிசிலிக் ஆல்கஹால் சொட்டு மருந்துகளைச் செவியினுள் இட்டு நிரப்ப வேண்டும்.

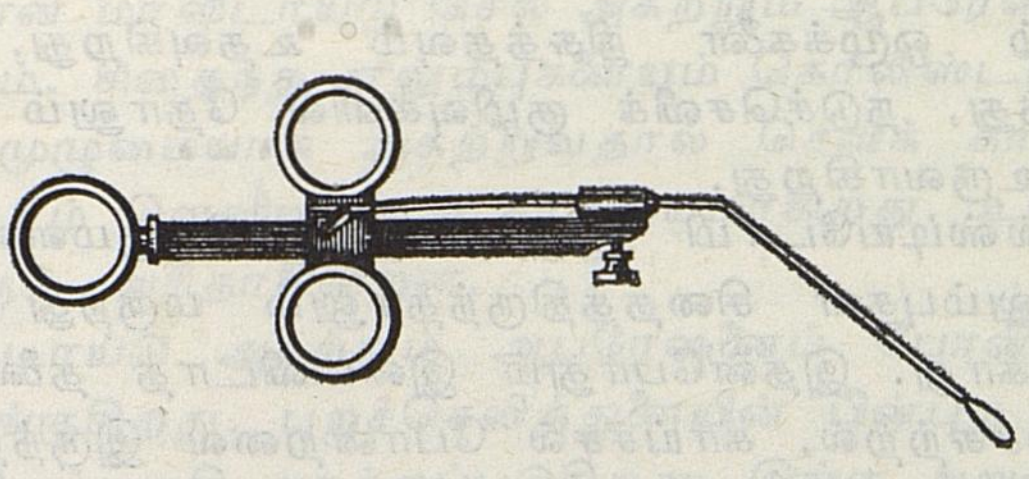

படம் 28. செவிக் கருவி

எடுக்க: சலிசிலிக அமிலம் 0.2, சாராயம் 20.0. தினமும் மூன்று தடவைகள் 8 சொட்டுகளாகச் செவியில் இடப்பட வேண்டும். சொட்டு மருந்து 15—20 நிமிடங்கள்உள்ளே தங்க வேண்டும்.

சில நோயாளிகளில் ஆல்கஹால், எபிப்பு உணர்ச்சியையும் காதில் வலியையும் உண்டாக்கும். அப்போது 40% ஆல்கஹாலே உள்ளேயிட்டால் நல்லது. காதுக் கருவி கொண்டு தொங்கு தசைகளே அகற்ற வேண்டும் (படம் 28—29) 10% வெள்ளி நைட்ரேட் கரையத்தாலோ அல்லது டிரை குளோரிக் அசிடிக் அமிலத்தாலோ, கழலேகளேப் பொசுக்க வேண்டும். முரசின் ஓரத்துளேயின் போது, செவிப் பறையின் பின்னிடத்திலேயே சீழ் தேங்கி இருக்கிறது. அத்தகைய கேசுகளில் வழக்கமான முறையில் செவியினுள் நீரைப் பாய்ச்சுவது பலன் தராது. ஆகவே கானுலாவின் உதவியால் போரிக் ஆல்கஹால் நீர்த்தாரையை உட் செலுத்த வேண்டும். முரசின் மேல்பகுதியிலுள்ள துவாரத்தின் வழியாக வளேந்த குவளேயை உட்புகுத்த வேண்டும் (படம் 30).

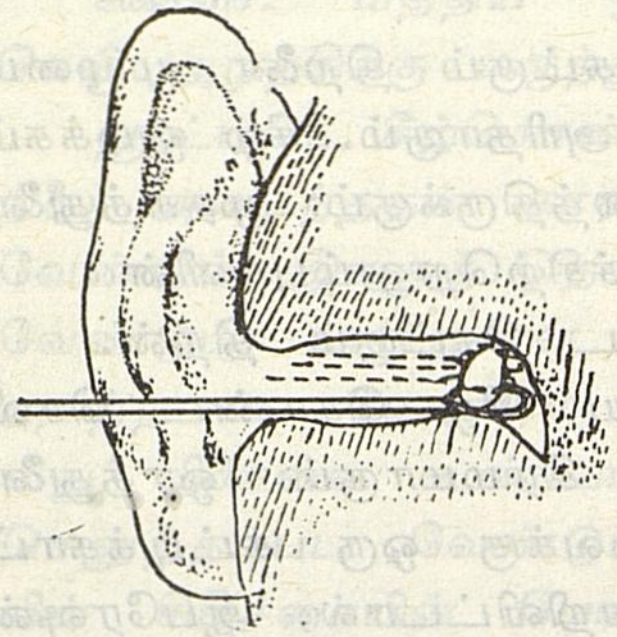

படம் 29. தொங்குதசையை அகற்றுதல்

இந்தச் சிகிச்சையுடன் சீழைக் கவனமாக அகற்றுவதும் சல்ஃபனமைட் பவுடரையோ போரிக் அமிலத் துகளேயோ நடுச்செவி சிலேட்டுமப்படலத்தின் மீது தெளித்தல் போன்றவை மேலீடாக உள்ள சிதைந்த எலும்புகளே அகற்றவும் சீழ் ஒழுக்களே நிசுத்தவும் உதவுகிறது. இதைத் தொடர்ந்து, நடுச்செவிக் குழிவுகளில் தோலும் இறுக்கத் திசுவும் உருவாகிறது.

கொல்ஸ்டியடோமி இருந்தாலும் பெருமளவில் ஆழமாக எலும்புகள் சிதைத்திருந்தாலும் மருந்து சிகிச்சை பலனளிக்காது. இதன்போதும் இடைவிடாத தலேவலி மற்றும் தலேச்சுற்றல், காய்ச்சல் போன்றவை இருந்தபோதும் நடுச்செவியின் மீது முக்கியமான அறுவைசிகிச்சை செய்யப்

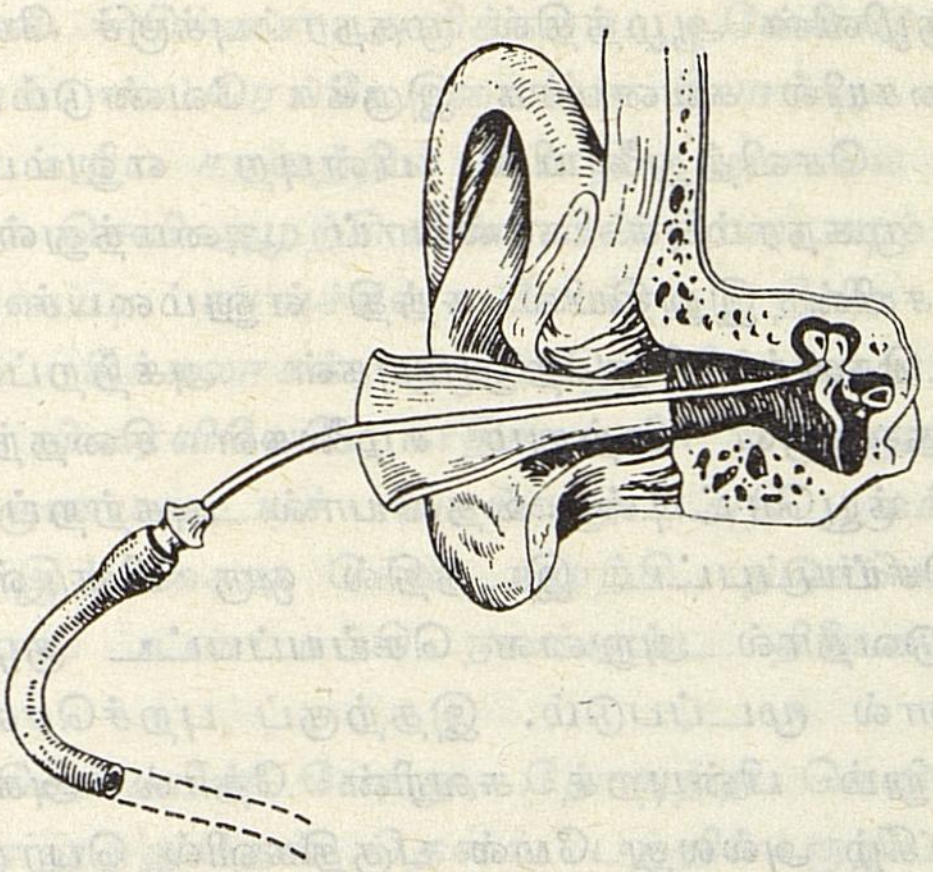

படம் 30. கானுலாவின் மூலம் நீர்த்தாரை செலுத்தப்படு வது

படும். சைனஸ் இரத்த கட்டி மற்றும் சீழ்கொண்ட கொலஸ்டியடோமி மற்றும் முக நரம்புகள் செயலற்றிருந்தாலும் முக்கியமான அறுவைச்சிகிச்சை செய்யப்பட வேண்டும். மூளை வெளி உறை அழற்சி பெரு மூளையிலோ, சிறு மூளையிலோ சீழ்கட்டி ஆகியவை போன்ற உட்கபாலச் சிக்கல்கள் இருந்தால், உடனடியாக அறுவைசிகிச்சை செய்யப்பட வேண்டும்.

முக்கியமான அறுவைசிகிச்சை (ஆபரேஷன்): இதன் மூலம் செவிப்பறைக் குழிவு செவிப்பறைப்பின்னிடம் மாஸ்டாய்டு செல்கள், புறச்செவித்துளை ஆகிய அனைத்தும் ஒரே குழிவாக ஆக்கப்படுகிறது. ஆகவேதான் இந்த முறையை மிக முக்கியமான மாஸ்டாய்டு செல் அகற்றும் ஆபரேஷன் எனக் கூறுகிறோம். சிதைந்த எலும்புகளையும் கொலிஸ்டயடோமாவையும் முழுமையாக அகற்றுவதால் செவிக் கால்வாயின் வழியாக சீழ் வெளிவருவது சாத்தியமாகிறது. உட்கபாலச் சிக்கல்களும் அரிதாகின்றன.

மாஸ்டாய்டு அகற்றும் ஆபரேஷனைப் போன்றே இதுவும் துவங்குகிறது. புறச்செவித்துளையின் பின்புற எலும்புச் சுவரின் மேற்பகுதி அகற்றப்படுகிறது. இங்கு அறுவை செய்

யப்படும் குழிவின் ஆழத்தில் முகநரம்புக்குச் சேதாரம் ஏற்படாத வகையில் கவனமாக இருக்க வேண்டும். ஏனெனில் இங்குதான் செவித்துளையின் பின்புற எலும்புச் சுவரின் ஆழத்தில் முகநரம்புக் கால்வாய் அமைந்துள்ளது. அறுவைசிகிச்சையின் இறுதியில் சுத்தி எலும்பைச் சுற்றியுள்ள சிதைந்த செவிச் சிற்றெலும்புகள் அகற்றப்படுகின்றன. தொங்கு தசைகள் மற்றும் கழலைகள் சிதைந்த எலும்பு அனைத்தும் க்யூரெட்டின் உதவியால் அகற்றப்படுகின்றன. அறுவை செய்யப்பட்ட இடத்தில் ஒரு பிளாஸ்டிக் உறை அளிக்கப்படுவதால் அறுவை செய்யப்பட்ட குழிவின் சுவர்கள் தோலால் மூடப்படும். இதற்குப் புறச்செவித்துளையின் கூரை மற்றும் பின்புறச் சுவரின் தோல் அகற்றப்பட்டு, காயத்தின் கீழ் அல்லது மேல் பகுதிகளில் பொருத்தப்படுகிறது. பொருத்தப்பட்ட மடிப்புகள் துளையிடப்பட்ட அந்தப் பகுதிக்குத் தோலின் மூலமாகப் பயன்படுகிறது. செவியின் பின்புறமான சருமக் காயம், மூளை உறை வெளியே தெரிந்தால், தைக்கப்படுகிறது. அறுவைப் பகுதியில் ஐயோடோபார்ம் அல்லது பெனிசிலின் கரையம் கொண்ட பட்டயங்கள் பொருத்தப்படுகின்றன (100.000 அலகுகள் (1மி.லி). காய்ச்சலும் வலியும் இல்லாவிடில், அறுவை முடிந்த 6 வது, 8 வது நாளில் உலர்ந்த துணிக்கட்டு இடப்படுகிறது. சுமாராக அது 6 முதல் 8 வாரங்கள் வரை நீடிக்கிறது. சில கேசுகளில் உட்கபாலச் சிக்கலின் அறிகுறிகள் எதுவுமின்றி, நடுச்செவியும் பாதிக்கப்படாவிடில், டிம்பனோபிளாஸ்டி என்ற அறுவைசிகிச்சை செய்ய முடியும். இந்த ஆபரேஷனின் குறிக்கோள் நடுச்செவியிலிருந்து நோயுற்ற திசுக்களை அகற்றுவது மட்டுமின்றி, முரசையும் சரிசெய்வதாகும். இந்த ஆபரேஷனுல் சிலபோது கேட்கும் திறனும் சீரடைகிறது.

தடுப்பு முறைகள் தீவிர செவி அழற்சிக்கு உரிய காலத்தில் சரியான சிகிச்சை அளிப்பதும் உடலின் எதிர்ப்பு சக்தியை அதிகரிப்பதற்கான பொதுவான முறைகளைப் பின்பற்றுவதும் நாட்பட்ட சீழ்கொண்ட செவி அழற்சியைத் தடுப்பதற்கான சிறந்த முறைகளாகும்.

முழுமையாகக் கேட்கும் திறன் உண்டாகும் வரை தீவிர மற்றும் எளிய செவி அழற்சிக்குப் பொதுப்படையான

மற்றும் தல சிகிச்சை அளிக்கப்பட வேண்டும். பெனிசிலின் மற்றும் ஸ்ட்ரெப்டோமைசீன் போன்ற எதிர் உயிர் மருந்துகளே உரிய காலத்தில் போதிய அளவில் உபயோகித்தால், தீவிர செவி அழற்சி விரைவில் சீரடையும். தட்டம்மை மற்றும் சிவப்பு காய்ச்சல் போன்ற தீவிர தொற்றும் நோய்களின் சிக்கலாகக் குழந்தைகளில் ஏற்படும் செவி அழற்சியை விரைவிலேயே எதிர் உயிர் மருந்துகளேப் பயன்படுத்தி, குணமடையச் செய்வது அதி முக்கியமாகும். ஏனெனில் இத்தகைய செவி அழற்சி, நடுச்செவியில் எலும்புச் சிதைவை உண்டாக்கி நாட்பட்ட நிலேயை உருவாக்குகிறது.

தல சிகிச்சையின் போது, நோயுற்ற செவிக்குத் தீவிர கவனம் செலுத்துவதன் தேவை பற்றிக் குறிப்பிட வேண்டும். செவிக் கால்வாயிலிருந்து சீழை அகற்றும்போது மிகச் சுத்தமான நெறி முறைகளேப் பின்பற்றுவது; குறித்த காலத்தில் கிருமி நாசினிக் கரையங்களே உட்செலுத்துவது போன்றவை இதிலடங்கும். (''செவிலியருக்கான பொது முறைகள் மற்றும் செவிலியாதிகளின் சிகிச்சை'' என்ற தலேப்பைப் பார்க்கவும்). மூக்கு வழி சுவாசித்தலேத் தடைசெய்யும் மூக்கு மற்றும் மூக்கு—மேற்தொண்டையின் சில குறிப்பிட்ட நோய்களினுல் ஏற்படும் தீவிர செவி அழற்சி நாட்பட்ட நிலேயை அடைகிறது. அவையாவன: மூக்கு கான்காவின் பின்புற நுனிகளின் வீங்கிய நிலே, மூக்கின் தொங்கு தசைகள்; மூக்கிடைச் சுவரின் விகார நிலேகள், முதலியவை. காது, மூக்கு, தொண்டை நிபுணர் இதற்குச் சிகிச்சை அளிக்கும்போது, மூக்கு வழி சுவாசம் சீரடைகிறது; யூஸ்டேஷியன் குழலின் அடைப்பு அகற்றப்படுகிறது. நடுச்செவியின் தீவிர அழற்சிகள் விரைவிலேயே நல்ல நிலே அடைகின்றன. ஏதோ ஒரு காரணத்தால் உண்டான உடலின் குறைந்த எதிர்ப்பு சக்தி தீவிர அழற்சியை நாட்பட்ட ஒன்ருக ஆககுகிறது. இதன் மூலம் நோய்ப்பாதிப்புக்களேச் சமாளிக்கத் தல சிகிச்சையுடன் பொது சிகிச்சையும் அவசியம் என்பது தெளிவாகிறது.

நாட்பட்ட செவி அழற்சி கொண்ட நோயாளிகளின் நிலே மோசமடையாதிருக்க அவர்கள் குளிக்கும்போதோ, முகத்தைக் கழுவும்போதோ, தண்ணீர், செவிகளுக்குள்

சென்றுவிடாமல் பாதுகாக்க வேண்டும். இதற்குப் போரிக் பெட்ரோலேடம் அல்லது ஏதோ ஒரு எண்ணெயில் தோய்த்த பஞ்சுத் துணியைச் செவிக்கால்வாயினுள் வைக்க வேண்டும். பெருமளவில் காற்றும் தூசியும் கொண்ட மோசமான தட்பவெப்ப நிலையில் வெளியே செல்ல நேரின், தனது செவிக் கால்வாயைச் சுத்தமான பஞ்சினுல் அடைத்துக் கொள்வது நல்லது. தீவிர நாட்பட்ட நீர்கோப்பின் போது, ஒரே சமயத்தில் இரு நாசித் துவாரங்கள் மூலம் மூக்கை விசையுடன் சிந்துவதைத் தவிர்க்க எச்சரிக்கப்பட வேண்டும், ஏனெனில் இதனுல் மீண்டும் நோய்பாதிப்பு ஏற்பட்டு, காதில் அழற்சியும் ஏற்படலாம்.

மருத்துவக் கண்ணேட்டத்துடன் கவனமாகச் சிகிச்சை அளித்தால், நாட்பட்ட சீழ்கொண்ட நடுச் செவி அழற்சியினுல் ஏற்படும் உட்கபாலச் சிக்கல்களைத் தவிர்க்கலாம். எலும்பு நசிவு மற்றும் கொலஸ்டியடோமா, தொங்கு தசை போன்ற நோய் நிலைகளைப் புறநோய்ப் பகுதியிலேயே கவனித்து, உரிய காலத்தில் அறுவைசிகிச்சைக்காகக் காது, மூக்கு, தொண்டை மருத்துவமனைக்கு அனுப்பிவைக்கப்பட்டுக் கவனமான முறையில் மருத்துவ சிகிச்சை அளிப்பதனுல் இந்நோய்களைத் தவிர்க்கலாம்.

மருத்துவ உதவியாளர் புற நோயாளிகளை நன்கு பராமரித்து, மேலும் மருத்துவ சிகிச்சை தேவையான நோயாளிகளைத் தெரிந்து எடுக்க வேண்டும்.

லேபிரின்த் அழற்சி

சீழ்கொண்ட செவி அழற்சியின் பயங்கரமான சிக்கல்களில் மூன்று, உட்செவியின் அழற்சியும் ஒன்ருகும். இதனுல் சமநிலை சீர்குலைகிறது. பாதிக்கப்பட்ட செவியின் கேட்கும் திறனும் ஓரளவோ, சிலவேளைகளில் முழுமையாகவோ பாதிக்கப்படுகிறது. நடுச்செவியிலிருந்து லேபிரின்தின் உள்ளே நோய்பாதிப்பு செல்வது முட்டைவடிவ அல்லது வட்டமான சாளரம் வழியாகவும் லேபிரின்தின் எலும்புச் சுவர் நேரடியாகப் பாதிக்கப்படுவதன் மூலமும் நிகழ்கிறது. பின்னர் கூறியது கொலஸ்டியடோமாவால் சிக்கலடைந்த

நாட்பட்ட சீழ்கொண்ட நடுச்செவி அழற்சியில் நிகழலாம். ஏனெனில் வெளிப்புற அரைவட்டக் கால்வாயில் புரையோடிய புண் தோன்றுகிறது. லேபிரின்த் சாளரங்களை மூடியுள்ள படலங்களும் எலும்பும் நல்ல நிலையில் இருக்கும் போது கூட, நோயூக்கும் நச்சுப் பொருட்கள் உட்செல்ல முடியும். இந்தவகையான நோயை ''தூண்டடப்பட்ட லேபிரின்த் அழற்சி'' என்கிருேம். நோய் நிலையின் வகையைப் பொறுத்து, லேபிரின்த் அழற்சியை இரண்டு வகைகளாகப்—*(1)* சீழ்கொண்ட, *(2)* திரவம் கொண்ட—பிரிக்கிருேம்.

நாட்பட்ட சீழ் கொண்ட செவி அழற்சியில் சீழ் கொண்ட வகை அதிகமாகக் காணப்படுகிறது. சிலவேளைகளில் தீவிரமான சிவப்புக் காய்ச்சலிலும் இன்ஃபுயென்ஸா நோயிலும் செவி அழற்சியின் போதும் இந்த வகை காணப்படுகிறது. கொலஸ்டியடோமாவின் சிதைக்கும் விளைவும் லேபிரின்த் அழற்சிக்குக் காரணமாக அமைகிறது. சீழ்கொண்ட லேபிரின்த் அழற்சி தலமாகவோ அல்லது பரவலாகவோ காணப்படலாம்.

அறிகுறிகள்: லேபிரின்த் அழற்சிக்குக் குறிப்பிட்ட அறிகுறிகள் உண்டு. லேபிரின்த் தாக்குதல் எனப்படும் தீவிர தலைச்சுற்றலும் சமநிலைக் கோளாறுகளும் அதைத் தொடர்ந்து குமட்டலும் மீண்டும் மீண்டும் தோன்றும் வாந்தியுடன் நோய் திடீரென்று துவங்குகிறது. உடல் வெப்பம் சகஜமாகவே இருக்கிறது. ஆனால் லேபிரின்த் தாக்குதலின் போது வெப்பம் அதிகரித்தால், மூளை உறையின் அழற்சியைக் குறிப்பிடுகிறது. லேபிரின்த் அழற்சியின் திரவ வகை, கேட்கும் திறனையும் சமநிலைப் பணியையும் பெரிதும் பாதிக்கிறது. பரவலான சீழ்கொண்ட லேபிரின்த் அழற்சியில் இரண்டு பணிகளும் பாதிக்கப்படுகின்றன. எனினும் வரையறுக்கப்பட்ட லேபிரின்த் அழற்சியில் செவிட்டுத்தன்மை காணப்படுவதில்லை. நோயின் துவக்கத்தில் தோன்றும் விழி ஊசலாட்டம் முதலில் பாதிக்கப்பட்ட செவியை நோக்கி இருக்கிறது. முழுமையாக லேபிரின்த் பாதிக்கப்பட்ட பின் விழி ஊசலாட்டம் பாதிக்கப்படாத செவியை நோக்கித் திசை மாறுகிறது. மூளை உறை அழற்சி தோன்ருவிடில், சமநிலையில் ஏற்படும் கோளாறுகளும் மற்றும் பல அறிகுறிகளும் 3—4 வாரங்களில் படிப்படியாக மறைந்

துவிடுகின்றன. சீழ் கொண்ட பரவலான லேபிரின்த் அழற்சியில் நிரந்தரமான செவிட்டுத்தன்மை உண்டாகிறது.

முட்டைவடிவ மற்றும் வட்ட வடிவ சாளரப்படலங்களின் வழியாக லேபிரின்தைப் பாதிக்கும் நச்சுகளின் விளைவாகத் திரவவகை லேபிரின்த் அழற்சி தோன்றுகிறது. நடுச்செவியின் தீவிர அழற்சிகளில் இந்த வகைகள் தோன்றுகின்றன. சிலவேளைகளில் முழுமையான மாஸ்டாய்டு அகற்று ஆபரேஷனின் போதான காயத்தைத் தொடர்ந்தும் லேபிரின்த் அழற்சி தோன்றலாம்.

திரவ வகையைச் சார்ந்த லேபிரின்த் அழற்சியின் அறிகுறிகள் சீழ் வகையைப் போன்றே சில மாறுதல்களுடன் இருக்கும். திரவவகை லேபிரின்த் அழற்சி சீரடைவதைத் தொடர்ந்து, கேட்கும் திறனும் ஓரளவு சீரடைகிறது. மிகவும் அதிகமாக நிகழக்கூடியதும் எளியதும் ஆன லேபிரின்த் அழற்சியை ''வரையறுத்த லேபிரின்த் அழற்சி'' பெரும்பாலான கேசுகளில் கொலஸ்டியபோமாவால் சிக்கலடைந்த நாட்பட்ட சீழ்கொண்ட செவி அழற்சியில் இந்த வகை காணப்படுகிறது. இதில் லேபிரின்தின் எலும்பு உறையில்—அனேகமாக வெளிப்புற அரைவட்டக் கால்வாய் பகுதியில்—புரையோடிய புண் காணப்படுகிறது.

வரையறுக்கப்பட்ட லேபிரின்த் அழற்சி நோய் நிர்ணயம் அமுக்கப்பட்ட விழி ஊசலாட்டம் என்ற முறையால் செய்யப்படுகிறது. இதில் பாதிக்கப்பட்ட செவியின், செவிக் கால்வாயினுள்ள காற்றின் அழுத்தத்தை அதிகரித்தும் குறைத்தும் மாறிமாறிச் செய்தால், அமுக்கப்பட்ட விழி ஊசலாட்டம் தோன்றுகிறது. காற்றின் அழுத்தம் அதிகரிக்கும் போது, விழி ஊசலாட்டம் பாதிக்கப்பட்ட பக்கத்தை நோக்கி இருக்கிறது. காற்றின் அமுக்கம் குறையும் போது விழி ஊசலாட்டத்தின் திசை மாறுகிறது. இந்தவகையான விழி ஊசலாட்டம் வெளிப்புற அரைவட்ட கால்வாயினுள் இருக்கும் புரையோடிய புண்ணைச் சுட்டிக்காட்டுகிறது (புரையோடிய புண் அறிகுறி).

சிகிச்சை: உட்கபாலச் சிக்கல்கள் இல்லாதிருந்தால், லேபிரின்த் அழற்சியை மருந்துகளாலேயே சிகிச்சை செய்யலாம். நோயாளிக்குப் போதிய ஓய்வு, அமைதியான சூழ்நிலை தேவை. 2—3 வாரங்களுக்குப் பெனிஸிலின் மற்றும்

ஸ்ட்ரெப்டோமைசின் போன்ற எதிர் உயிர் மருந்து சிகிச்சை தரப்பட வேண்டும். பொதுவாக 24 மணி நேரங்களில் 3 மணி நேரங்களுக்கு ஒரு தடவையாக 100.000 முதல் 200.000யூனிட் அலகில் பெனிசிலின் தசை ஊசியாகத் தரப்பட வேண்டும். எனினும் நோயின் தீவிரத்தைப் பொறுத்தே அலகுகள் (யூனிட்) இருக்கும். செவியில் ஆபரேஷன் செய்வதற்கான அறிகுறி இருந்தால், லேபிரின்த் தாக்குதல் துவங்கி 2—3 வாரங்களில் லேபிரின்தின் தீவிர அறிகுறிகள் குறைந்ததும் ஆபரேஷன் செய்யப்படலாம்.

மாஸ்டாய்டு அழற்சி மற்றும் சீழ்கொண்ட கொலிஸ்டியடோமா, உட்கபாலச் சிக்கல்கள் ஏதாவது இருந்தால், அறுவைசிகிச்சை உடனடியாகச் கையாளப்பட வேண்டும். ஏற்கனவே இருக்கும் சிக்கல்களின் அறிகுறிகளையும் ஆபரேஷனின் போது காணப்படும் நோய் குறியியல் மாற்றங்களையும் பொறுத்து ஆபரேஷனின் தன்மை இருக்கும்.

சீழ்கொண்ட செவி அழற்சியின் உட்கபால சிக்கல்கள்

அதிதீவிர மற்றும் நாட்பட்ட நடுச் செவியின் சீழ்கொண்ட அழற்சியினுல் உட்கபாலச் சிக்கல்கள் தோன்றினுலும், நாட்பட்ட சீழ்கொண்ட அழற்சியில் அதிகமாகக் காணப்படுகின்றன. இங்கு இரண்டு வகையான நோய் பாதிப்புக்கள் காணப்படுகின்றன: (1) செவிப்பறைக் குழிவு லேபிரின்த் மற்றும் மாஸ்டாய்டு புடைப்பு ஆகியவற்றின் எலும்புச் சுவர்கள் அரிக்கப்படும்போது, மூளை உறை அழற்சிக்குவிய பாதிப்புக்குள்ளாகிறது (2) இரத்த நாளங்கள் மூலமாக நோய் பாதிப்பு கபாலக் குழிவினுட்செல்லும் போது உட்கபாலச் சிக்கல்கள் சீழ் ஏற்படுகின்றன.

மூளை வெளி உறையில் சீழ்
(Abscesses extraduralis)

கபால எலும்பிற்கும் அதை ஒட்டியிருக்கும் உறைக்கும் இடையே தோன்றும் சீழ் அடிக்கடி நிகழும் உட்கபால சிக்கலாகும். அது சிக்மாய்டு சைனஸின் மேலாக இருந்தால், அதைச் சைனஸ் சீழ்க்கட்டி என்கிறோம்.

வெளி உறைக்கும் கபால எலும்புகளுக்குமிடையே உள்ள சீழ்கட்டி மிகப் பெரிதாக உருவெடுக்கிறது.

அழற்சியின் விளைவால் ட்யூரா எனப்படும் வெளி உறை கடினமடைந்து, கழலைகளால் சூழப்பட்டுள்ளது. நடுச்செவி வழியாக, தாராளமான சீழ் ஒழுக்கு இருந்தால், நீண்ட காலத்திற்கு முரசு துளையடைவதைத் தடை செய்யும். மூளை வெளி உறை சீழ் நிலையில் குறிப்பிடத்தக்க அறிகுறிகள் இராது; தீவிர அல்லது நாட்பட்ட செவி அழற்சியின் சிக்கல்களுக்கு ஆபரேஷன் செய்யும்போதுதான் சீழ் இருப்பது நிர்ணயிக்கப்படுகிறது. ஆபரேஷனின் போது பாதிக்கப்பட்ட வெளி உறை முழுவதும் திறந்து வைக்கப் படுவதால், நல்ல சாதகமான முடிவு ஏற்படுகிறது.

சிரை உறை கட்டி அழற்சியும் இரத்தத்தில் நச்சுநிலையும்

(Thrombophlebitis et septicopyaemia)

அடிக்கடி நிகழும் உட்கபாலச் சிக்கல்களின் இரண்டாவது வகை, சிக்மாய்டு சைனஸின் சிரை உறைகட்டி அழற்சியாகும். இதேயே பக்கவாட்டு சைனஸ் குருதி அடைப்பு என்கிறோம். மாஸ்டாய்டு அழற்சியில் மாஸ்டாய்டு செல்கள் அரிக்கப்படுவதும் சைனஸ் சுவர்களில் சீழ் தேங்குவதும் சிக்மாய்டு சைனஸ் சுவர்களின் அழற்சிக்கு உடனடியான காரணமாகும் (சிரை அழற்சி). இதைத் தொடர்ந்து குருதி உறை கட்டி தோன்றுகிறது (சிரை உறை கட்டி அழற்சி). காலப்போக்கில் உறை கட்டி சீரடைந்து மிருதுவாகிறது. இந்த நோயூக்கும் துகள்கள் உட்கழுத்துச் சிரை வழியாக இருதயத்தின் வலது பக்கத்தை அடைகிறது. நுரையீரல் சுழற்சியின் பரவல்கள் சீழ்கொண்ட நுரையீரல் அழற்சியைத் தோற்றுவிக்கிறது. அதேபோது, பொதுச் சுழற்சி வழியாகப் பரவும் நோய் பாதிப்பு, தசைகள் மற்றும் மூட்டுக்கள், வயிற்று உள்ளுறுப்புக்கள் ஆகியவற்றில் சீழ்க்கட்டிகளை உண்டாக்குகின்றன.

நோயின் மருத்துவப் போக்கில் இரண்டு பெரிய வேறு

பாடுகள் காணப்படுகின்றன: (1) செவி வழியான சீழ் நிலை, (2) செவி வழியாக இரத்தத்தில் பரவும் நிலை. சிலவேளைக ளில் இரண்டும் கலந்தே இருக்கும்.

செவி வழியான சீழ் நிலை திடீரென்று துவங்குகிறது. இது பொதுவாகக் கீழ்க்கண்டவையால் இருக்கலாம்: தீவிர செவி அழற்சி, மாஸ்டாய்டு அழற்சி, செவியினுள் தண்ணீர் செல் வதாலோ அல்லது இன்புளுயென்ஸா போன்றவையாலோ, நாட்பட்ட சீழ் கொண்ட அழற்சி தீவிரமடைதல். குளிருட னும் நடுக்கத்துடனும் கூடிய இந்தக் காய்ச்சல் 41° செ வரை அதிகரித்து, திடீரென்று குறைகிறது; அதிக சமயங் களின் சகஜ நிலையைவிடக் குறைகிறது. வெப்பம் குறையும் போது மிகையாக வியர்வையும் அதிகரிக்கிறது. இத்தகைய காய்ச்சல் தினந்தோறுமோ அல்லது இரண்டு நாட்களுக்கு ஒரு தடவையோ, சிலவேளைகளில் ஒரே நாளில் இரண்டு, மூன்று தடவைகளோ, சில நேரங்களில் மலேரியா போன் ருே தோன்றுகிறது. வாந்தியும் தலைவலியும் பொதுவாகத் துவக்க அறிகுறிகளாக இருக்கின்றன. மீண்டும் மீண்டும் தோன்றும் இத்தகைய காய்ச்சலாலும் குளிராலும் நோயாளி பலவீனமடைகிருன்; வெளிறிக் காணப்படுகிருன். நாடித் துடிப்பு வேகமாகவும் ஆனுல் பலவீனமாக உள்ளது. குடல் கோளாறும் ஏற்படுகிறது. அழுக்குப்படர்ந்த நாக்கும் துர் துர்நாற்றமும் காணப்படுகிறது. நோயின் பரவல்கள் நுரையீரல்கள் மற்றும் பல உறுப்புகளில் சிதைவையும் சீழ் கட்டிகளையும் உண்டாக்குகிறது. இதனுல் நோயாளியின் நிலை இன்னும் மோசமடைகிறது.

இரத்த வழி நோய் பரவலின் போது, மிகையாகக் காய்ச்சல் இருக்கிறது. ஏறியும் இறங்கியும் காணப்படுகி படுகிறது; குளிர் நடுக்கம் அவ்வளவு அதிகமாக இருப்ப தில்லை. பொதுப்படையான, அதிதீவிர நச்சு நிலையினுல், மத்திய நரம்பு மண்டலத்தின் பணிகளில் சீர் குலைவு ஏற் படுகிறது. பல்வேறு உறுப்புக்களும் நச்சு விளைவால் பாதிக் கப்படுகின்றன: இருதயம், சிறு நீரகங்கள், கல்லீரல், சிறு குடல் முதலியன. நோயாளியின் பொது நிலை மிகவும் பல வீனமாக இருக்கிறது; நாடித்துடிப்பு மிக வேகமாகவும் மெல்லியதாகவும் இருக்கிறது. சருமத்திற்கும் உள்ளுறுப்புக் களின் சிலேட்டுமப்படலத்திற்கும் அடியே குருதிப்பெருக்கு

காணப்படுகிறது. சருமம் மஞ்சளாக வெளிறிக் காணப்படு கிறது.

சிகிச்சை: காரணம் தெரியாத, இரத்த வழி நோய் பரவ லின் போது, காது மற்றும் மூக்கு, தொண்டை முழுமை யாக ஆராயப்பட வேண்டும். நோய் நிர்ணயம் ஆனவுடன் உடனடியாக அறுவைசிகிச்சை செய்யப்பட வேண்டும். சீழ் கொண்ட தீவிர செவி அழற்சியின் போது, எளிதான துளை யிட்டால் மட்டுமே போதும். ஆனால் நாட்பட்ட அழற்சி நிலையில் அதிமுக்கியமான அறுவைசிகிச்சை தேவைப்படுகி றது. பாதிக்கப்பட்ட சைனஸ் திறக்கப்பட்டவுடன் அதன் சுவரைச் கீறி, உறை கட்டியை அகற்ற வேண்டும். நல்ல நிலையிலுள்ள எலும்பு தெரியும்வரை பாதிக்கப்பட்ட, நசி வுற்ற எலும்பு அகற்றப்பட வேண்டும். அறுவையின் பின் னுன கண்காணிப்பில் நோயாளியின் மீது தேவைக்கு அதிக மான கவனம் செலுத்தப்பட வேண்டும். சருமப் பாது காப்பு மிகவும் முக்கியமானது. பற்களும் நாக்கும் நன்கு சுத்தம் செய்யப்பட வேண்டும். மலப்போக்கு சகஜமாக இருத்தல் வேண்டும். இருதயத்தின் பணியைப் மேற்பார்ப் பதும் முக்கியமாகும். 10—12 நாட்களில் 3 மணிநேரங் களுக்கு ஒரு. தடவையாக 100.000 யூனிட் அலகில் பெனிசி லின் கொடுக்கப்பட வேண்டும். பெனிசிலினையும் ஸ்ட்ரெப் டோமைசீனையும் சேர்த்தே கொடுப்பது இன்னும் பலனளிக் கும். நோயாளியின் உணவு போதிய அளவுடனும் வைட் டமின்கள் நிறைந்தும் இருக்க வேண்டும். குறித்த நேரத் திலான அறுவைசிகிச்சை இரத்தம் உட்செலுத்தல் எதிர் உயிர் மருந்து சிகிச்சை போன்ற முறைகள் இந்தக் கொடிய நோயிலிருந்து சீரடையப் பெரிதும் உதவுகின்றன. தற்கா லத்தில் எல்லாக் கேசுகளும் முழுமையாக நல்ல நிலையை அடைகின்றன.

பெரு மூளை சீழ் கட்டி
(Abscessus cerebri)

செவியின் வாயிலாகத் தோன்றும் பெருமூளை சீழ் கட்டி, நடுச்செவியின் நோய் பாதிப்புக்குவியத்தின் அருகே காணப் படுகிறது. செவிப்பறைக் குழிவு மற்றும் டெக்மன் டிம்பனே

பனே ஆகியவற்றின் நைவு பெரும்பாலும் மூளையின் பொட்டுமடலில் சீழ்க்கட்டியைத் தோற்றுவிக்கிறது.

பக்கவாட்டு சைனஸ் குருதி அடைப்பிலிருந்தோ, அல்லது லேபிரின்த் சீழ் நிலையைத் தொடர்ந்து உட்செவித் துவாரம் வழியாக ஊடுருவும் நோய் பாதிப்பினுலோ, சிறு மூளையிலும் சீழ்க்கட்டி தோன்றலாம்.

அறிகுறிகள்: முதலில் பெருமூளை சீழ்க்கட்டியில் குறிப்பிடத்தகுந்த அறிகுறிகள் இராது. ஆகவே, வேறு ஏதோ ஒரு நோய் என்று கூடக் கருதப்படும். சிறப்பான அறிகுறிகளாவன: சகஜமான உடல் வெப்பத்தில் தாங்கமுடியாத தலைவலி, மீண்டும் மீண்டும் தோன்றும் வாந்தி, மந்தமான நாடித்துடிப்பு, அசதி, ஆர்வமின்மை, மந்த நிலை ஆகியவையும் அடிக்கடி காணப்படும் அறிகுறிகளாகும். கேள்விகளுக்குத் தாமதாகவே நோயாளி பதிலளிக்கிருன். சிறு இடைவெளிக்குப் பின்னர் அரைத்தூக்க நிலையிலிருந்து முழுமையாக நினைவிழத்தல். இடது பொட்டெலும்பில் தோன்றும் சீழ்க்கட்டி நினைவற்ற பேச்சிழப்பை உண்டாக்குகிறது. அதாவது பழக்கமான தட்டுமுட்டுச் சாமான்களின் பெயரை நோயாளி மறந்துவிடுகிருன். ஆனுல் அவற்றின் உபயோகத்தை அவன் விளக்க முடியும். பாதிக்கு மேற்பட்ட கேசுகளில் கண்ணில் மாற்றம் தெரிகிறது; ஆப்டிக் தகட்டில் அடைப்பு காணப்படுகிறது.

நோய் நிர்ணயம்: பெருமூளை சீழ் கட்டியின் நோய் நிர்ணயம் பொதுவாக எளிதல்ல. பெருமூளை பாதிப்பின் பொதுவான அறிகுறிகள்—தலைவலி, வாந்தி, மந்தமான நாடித்துடிப்பு—துவக்கத்தில் காணப்படாமல், நோயின் இறுதியிலேயே தோன்றுகின்றன. இதனுல் நோய் முன் நிர்ணயம் சிரமமாகிறது. சிறு மூளையின் சீழ் கட்டியில் சிறு மூளைப்பாதிப்பில் தோன்றும் தடுமாற்ற நடையும் பாதிக்கப்பட்ட பகுதியை நோக்கியான விழி ஊசலாட்டமும் அதிகரிக்கிறது.

சிகிச்சை: பெருமூளை சீழ்க்கட்டிகள் ஆபரேஷன் செய்யப்படுகின்றன. நடுச்செவியின் மீதான ஒரு அறுவையைத் தொடர்ந்து, நோய் பாதிப்பின் முதல் குவியத்தை அகற்றியதும் மூளை வெளி உறை நன்கு திறந்து வைக்கப்படவேண்டும். வெளி உறையில் நோய் குறியியல் மாற்றங்கள் தோன்

றிய இடத்தில் மட்டுமே மூளையில், தற்காலிகத் துளைகள் இட்டு, சீழ்க்கட்டி இருக்கும் இடத்தை நிர்ணயிக்க முயற்சி செய்ய வேண்டும். சீழ்க்கட்டி இருக்கும் இடத்தை நிர்ண யித்துப்பின் வெளியுறையைக் கீறிய பின் சீழ் கட்டியை உடைக்க வேண்டும். இதைத் தொடர்ந்த சிகிச்சையில் சீழ் தானுகவே வெளியேறுதல் உலர்ந்த கட்டுகளைத் தினமும் இடுதல் பெனிசிலின் அல்லது ஸ்ட்ரெப்டோமைசீனைத் தனி யாகவோ, கூட்டாகவோ நோயாளிக்கு அளித்தல் ஆகியவை அடங்கும். மற்றொரு முறை என்னவெனில், மீண்டும் மீண் டும் துளைகளிட்டு, சீழை அகற்றி, எதிர் உயிர் மருந்துக ளைச் சீழ் கட்டியினுள் செலுத்துதல் ஆகும்.

நோயாளிக்கு முழுமையான ஓய்வு கொடுத்து, கவன மான பேணிப்பு அளிக்கப்பட வேண்டும். 10 கேசுகளில் 6—8 வரையில் முழுமையான குணம் கிடைக்கிறது. சிறு மூளையின் சீழ் கட்டிகளில் சீரடையும் விகிதம் குறைவா கும்.

சீழ்கொண்ட மூளை உள் உறை அழற்சி
(Meningitis purulenta)

சமீபகாலம் வரையில் மூளை உள்ளுறையின் சீழ்கொண்ட அழற்சி மரணத்திலேயே முடிந்தது.

அறிகுறிகள்: சீழ்கொண்ட மூளை உள் உறை அழ்ற்சி, தாங்கமுடியாத தலைவலியுடனும் மிகையான காய்ச்சலுட னும் துவங்குகிறது. இலேசான ஒருபக்கத் தலைவலி, தலைச் சுற்றல் தாக்கல், எப்போதாவதான குறைந்த காய்ச்சல் போன்ற நோயின் முன்னறிகுறிகள் சில நாட்களே காணப் படுகின்றன. நோயின் துவக்கத்திலேயே குறிப்பாகக் குழந் தைகளில் குமட்டலும் வாந்தியும் அடிக்கடி காணப்படுகின் றன. நாடித்துடிப்பு வேகமாகவும் ஒழுங்கற்றும் இருக்கி றது. மூளை உள் உறை அழற்சியின் சிறப்பான அம்சங்கள் உறையின் உறுத்தலால் ஏற்படுவனவாகும். அதாவதுத் விறைத்த கழுத்து; (தாடையை மார்பின் மீது பொறுத்த முடியாதபடி கழுத்துத் தசைகளின் இறுக்கம்), மற்றும்

நேர்மறையான கெர்னிக்ஸின் அறிகுறி (காலை தொடை மட்டத்தில் மடித்து வைத்துப்பின் முழுங்கால் மட்டத்தில் காலை நீட்ட முடியாமை) ஆகியவை மூளை உறை அழற்சி யின் நோய் நிர்ணயத்திற்கு மிகவும் உதவும் அறிகுறிகளா கும். மற்றுமொன்று பெருமூளை தண்டுவட திரவத்தைச் சோதிப்பதாகும். கீழ் முதுகு முள் எலும்பின் இடை வழி யாக இந்தத் திரவத்தைப் பெற்றுப் பரிசோதிக்கலாம். இப்பரிசோதனையை மருத்துவரே செய்ய வேண்டும். மூளை உறை அழற்சியில் திரவம் கலங்கி இருக்கும். அதிக அழுத் தத்துடன் வெளிப்படுகிறது. பல்வகையான செல்களும் சில வேளைகளில் பாக்டீரியாவும் காணப்படுகின்றன. மூளை உறை அழற்சி அதிகமாகும்போது, மிகையான மயக்கமும் நோயா ளியின் பொது உடல் நலத்தில் சீர்குலைவும் மூச்சு மண்டல உபாதைகளும் தோன்றுகின்றன. இத்துடனேயே சிறுநீரும் மலமும் நோயாளியின் உணர்வின்றியே வெளிப்படுகின்றன. அதிதீவிர வகைகளில் நோய் ஒன்றிரண்டு நாட்களே நீடிக் கின்றன, மற்றவகைகளில் 7—10 நாட்கள் நீடிக்கின்றன.

சிகிச்சை: நடுச்செவியில் உள்ள நோய் முதல் குவியத்தை அகற்ற உடனடியாக எளிய அல்லது சிக்கலான அறுவைசி கிச்சையைக் கையாள வேண்டும். இதைத் தொடர்ந்து 24 மணி நேரங்களில் 10 கிராம் வரையில் சல்பனமைட் அல்லது மொத்தம் தினமும் 1 மில்லியன் யூனிட்டுகள் என்ற அள வில் இரண்டு, மூன்று மணிகளுக்கு ஒரு தடவை 100.000 யூனிட் அலகில் பெனிசிலினைத் தசை ஊசியாகவோ செலுத் தப்பட வேண்டும். இதே மருந்துகளைக் கூட்டாகச் சேர்த் துக் கொடுத்தால் நல்ல பலன் கிடைக்கும். அதே போன்ற பலன், பெனிசிலின், ஸ்ட்ரெப்டோமைசீன் இரண்டையும் கலந்து கொடுத்தாலும் கிடைக்கும். சல்ஃபனமைடின் அளவு தினமும் 8—10 கிராம் வரை இருக்க வேண்டும். கபால உள் அழுத்தத்தைக் குறைக்க வேண்டி இருந்தால், கீழ் முதுகுத் துளையின் மூலம் பெருமூளைத்தண்டுவட திரவத் தைப் போதிய அளவிற்கு வெளியேற்ற வேண்டும். இதே போன்றே, விரைவில் குணமடையப் பெனிசிலினை 50,000 யூனிட் அலகில் தண்டுவடத்தினுட்செலுத்த வேண்டும்.

பராமரிப்பு: உட்கபாலச் சிக்கலுடன் கூடிய நோயாளி யைப் பராமரிப்பது மிகவும் முக்கியமாகும். ஏனெனில்இந்த

நிலை மிகவும் ஆபத்தான ஒன்ருகும். இதற்கெனத் தனியான பராமரிப்பு தேவையாக இருக்கிறது. இத்துடன் டாக்டரின் அறிவுரைகளை அணுகவளவும் பிசகாது பின்பற்றும் திறமை மிக்கச் செவிலியரின் உதவியும் நோயாளியின் உயிரைக் காப்பாற்றிச் சிகிச்சை வெற்றி பெறச் செய்ய உறுதுணையாக இருக்கிறது.

நடு மற்றும் உட்செவியின் சீழ் இல்லாத நோய்கள்

நடுச்செவியின் நாட்பட்ட நீர்கோப்பு

மூக்கு மற்றும் மூக்கு—மேற்தொண்டையில் ஏற்படும் பல்வேறு நோயூக்கும் நிகழ்வுகளால் நாட்பட்ட, நடுச்செவியின் நீர்கோப்பு நோய் உண்டாகிறது. இது யூஸ்டேஷியன் குழல் வழியாகப் பரவி, அதன் உட்துவாரத்தை அடைத்து, நடுச்செவியின் காற்ருேட்டத்தைத் தடைசெய்கிறது.

படம் 31. உள்ளிழுக்கப்பட்ட முரசு

நடுச்செவியின் அடிக்கடியான தீவிர நீர்கோப்புகள், அதன் சிலேட்டுமபடலத்தைப் படிப்படியாகப் பருமனடையச் செய்து, முரசின் நெகிழ்வுத்தன்மையையும் பாதிக்கிறது. யூஸ்டேஷியன் குழலின் நாட்பட்ட அடைப்பு, படிப்படியாக முரசை விகாரமடையச் செய்து, சிற்செலும்புச் சங்கிலி இறுக்கமடைகிறது. அடிக்கடி முரசுக்கும் செவிப் பறைக்குழிவின் சுவர்களுக்கும் இடையே, நீளவாட்டத்திலும் குறுக்குவாட்டத்திலும் வடுத் திசுக்கள் தோன்றுகின்றன. இந்த நிலையை நாட்பட்ட அல்லது ஒட்டிய நீர் கோப்பு என்கிருேம். நோயாளிக்குக் காது கேளாமையும் காதில் இரைச்சலும் துரிதமாக உண்டாகின்றன. சில வேளைகளில் கேட்கும் திறன் சீரடைகிறது. குறிப்பாகக் கோடைக்காலத்தில் சீரடைகிறது. ஆனல் குளிர்காலத்தில் செவிட்டுத் தன்மை மோசமடைகிறது.

நோய் நிர்ணயம்: கேட்கும் தன்மையைப் பரிசோதிப்பதிலும் முரசை ஆராய்வதிலும் இந்த நோயின் நிர்ணயம் இருக்கிறது. முரசு பெரும்பாலும் உள்நோக்கி இழுக்கப்

பட்டு (படம் 31) வெளிறி, மஞ்சள் கலந்த வெள்ளை நிறத்தில் இருக்கிறது. பலவகை வடிவங்களில் நன்கு வரையறுக்கப்பட்ட வெள்ளைப் புள்ளிகள் காணப்படுகின்றன. இவை முரசுத் திசுவின் ஆழத்தில் படிந்துள்ள கால்சிய உப்புக்களாகும். சீழ் கொண்ட செவி அழற்சியின் விளைவான வடுக்களும் முரசின் சுருங்கிய பகுதிகளும் இருண்டு காணப்பட்டு, முரசின் ஓட்டைகளாகத் தவறுகக் கருதப்படுகின்றன. சுருங்கும்போது, முரசு, நடுச்செவியின் உட்சுவரில் ஒட்டி அமைந்துள்ளது. இதனுல் முரசே இல்லாதது போன்று சில வேளைகளில் தோன்றும்.

முரசில் ஏற்பட்ட மாற்றங்களின் அளவுக்கும் கேட்கும் திறனின் தன்மைக்கும் சம்பந்தமே இல்லை. ஆகவே கேட்கும் தன்மையை நன்கு ஆராய்ந்து நோய் நிர்ணயம் செய்யப்பட வேண்டும். இதற்குச் சிலவேளைகளில் செவிக் குழாயினுள் காற்றைச் செலுத்திப் பார்க்கலாம். இசைக் கவடு பரிசோதனைகள் மூலம் நிச்சயமான முடிவுகள் தெரியும். C 2,048 கொண்ட இசைக்கவடால் உருவாக்கப்படும் உயிர் தொனித்தன்மை சகஜமாகக் கேட்கப்படும் C 128 இசைக் கவடைப் பயன்படுத்திஞல் குறைந்த தொனித்தன்மை கேட்கவே கேட்காது, எலும்பு வழி கடத்தல் காலதாமதமடைகிறது.

செவிக் குழலினுள் காற்றைச் செலுத்திஞல், கேட்கும் திறன் உடனடியாக முன்னேறுகிறது.

நோய் முன் கணிப்பு: சொற்ப காலமே நோய் நீடித்தால், முன் கணிப்பு சாதகமாக இருக்கிறது; செவிக் குழலினுள் காற்று செலுத்தப்பட்டால், கேட்கும் திறன் அதிகரித்தாலும், நோய் முன்கணிப்பு சாதகமாகவே இருக்கிறது.

சிகிச்சை: முதன்முதல் செயல் என்னவெனில் யூஸ்டேஷியன் குழல் அடைப்பைச் சரிசெய்வதேயாகும். அதாவது மூக்கு மற்றும் மூக்கு—மேற்தொண்டையில் நோயுற்ற நிலையை அகற்றுவதேயாகும். குறிப்பாகக் குழந்தைகளில் அடிஞய்டுகள் அகற்றப்படுவது பெரிதும் கையாளப்படும் சிகிச்சையாகும். மூக்கிடைச் சுவரின் விகாரங்களுக்காகவும் கீழ் மூக்குக் கான்காவின் மிகை வளர்ச்சியடைந்த பின்புற நுனிகளை அகற்றவும் வயது வந்தவர்களில் ஆபரேஷன்கள் செய்யப்படுகின்றன.

படம் 32. செவிக்குழ லினுள்காற்றைச் செலுத்த ரப்பர் குமிழ்

சில சமயங்களில் யூஸ்டேஷியன் குழல் அடைப்பையும் கேட்கும் திறனைச் சரிசெய்யவும் மேற்கூறிய முறைகள் மட்டுமே போதுமானதாகும். ஆனால் மூக்கின் வியாதிகளை அகற்றியும் கேட்கும் திறன் நிரந்தரமாகச் சீரடையாவிடில், செவி குழலினுள் காற்றைச் செலுத்துவது அவசியமாகும்.

செவிக்கதீட்டர் மூலமோ ஆலிவ் இலைபோன்ற நுனி வழியாக ரப்பர் குமிழின் உதவியால் செவிக்குழலினுள் காற்றைச் செலுத்தலாம் (படம் 32). விழுங்கும்போதும், சில உயிர்—மெய் எழுத்துக்களை உச்சரிக்கும் போதும் மெல்லிய அண்ணம் உயர்ந்து மூக்கு—மேல் தொண்டைக்குச் செல்லும் வழியை அடைக்கிறது என்ற உண்மையை அடிப்படையாகக் கொண்டு, இந்தப் பரிசோதனை அமைகிறது. இந்த நேரத்தில் குமிழை அழுத்துவதன் மூலம் மூக்குக்குழிவுகளில் உள்ள காற்று அமுத்தப்பட்டு இரண்டு யூஸ்டேஷியன் குழல்களுக்குள் தள்ளப்படுகிறது: மூக்கின் ஒரு துவாரத்தினுள் நுனியைச் செலுத்திக் காற்று உட்செலுத்தப்படுகிறது. அப்போது இடது கையின் விரல்களால் மூக்குத் துவாரத்தை நசுக்க வேண்டும். தனது வாயினுள் சிறிது தண்ணீரை எடுத்துக் கொண்டு மூன்று என்று எண்ணுவதற்குள் விழுங்கிவிடும்படி நோயாளி பணிக்கப்பட வேண்டும். இந்தச் சமயத்தில் ரப்பர் குமிழ் அமுக்கப்படுகிறது. ஒரு தனித்தன்மையான சப்தத்துடன் காற்று யூஸ்டேஷியன் குழல்களுக்குள் செல்கிறது.

தண்ணீர் இல்லாமலும் குழலினுள் காற்றுச் செலுத்தப்படலாம். நோயாளி ஒன்று, இரண்டு என்று எண்ணும்படி பணிக்கப்படுகிறான். மூன்று என்று எண்ணும்போது குமிழ் மூலம் காற்று செவியினுள் செலுத்தப்படுகிறது.

படம் 33 அ. செவி உள்நோக்கி

படம் 33 ஆ. செவி உள்நோக்கி, நோயாளி மற்றும் டாக்டரின் காதினுள் செலுத்தப்படுகிறது



படம் 34. செவிக் கதீட்டர்

காற்று செலுத்தல் வெற்றிகரமாக முடிந்ததா எனத் தெரிய செவி உள்நோக்கியைப் பயன்படுத்த வேண்டும் (படம் 33 அ, ஆ). இது ஒரு மெல்லிய ரப்பர் குழல். இரண்டு முனைகளிலும் அமுக்கக்கூடிய நுனிகளைக் கொண்டது. ஒரு முனை பரிசோதகரின் செவியினுள்ளும் ஒரு முனை பரிசோதிக்கப்பட வேண்டியவரின் செவியினுள்ளும் செலுத்தப்படும் (படம் 33ஆ).

காற்றுட்செலுத்துவதை ரப்பர் குமிழ் மற்றும் நுனிகளால் சரியாகச் செய்ய முடியாவிடில் அல்லது ஒரு பக்கம் மட்டும் காற்று உட்செலுத்த வேண்டியிருந்தால், சிறிதளவான மயக்க மருந்துடன் கதீட்டரை உட்செலுத்தி, செவிக் குழாயினுள் காற்றைச் செலுத்தலாம் (படம் 34). செவிக்கதீட்டர் ஒரு மெல்லிய 15—17 செ.மீ நீளம் கொண்ட உலோகத்தாலான குழாயாகும். ஒரு நுனியில்

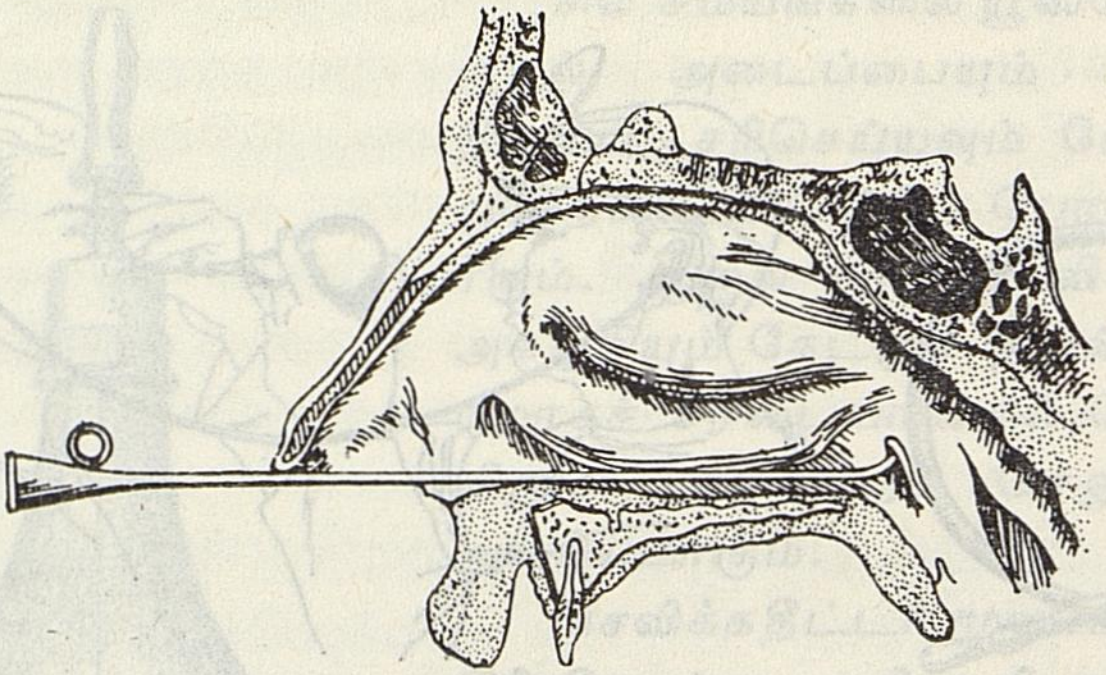

படம் 35. கதீட்டர் வழியாகச் செவிக் குழாயினுள் காற்றைச் செலுத்துதல்

வளைந்த அலகு போன்ற அமைப்பைக் கொண்டு இருக்கும். மற்ற நுனியில் பெய்குழல் போன்ற அமைப்பு இருக்கும். கதீட்டரின் அடித்தளத்தில் அலகின் மட்டத்திலேயே ஒரு சிறிய வளையம் அமைக்கப்பட்டுள்ளது. உபயோகிக்கு முன்னர் கதீட்டரைக் கொதி நீரில் போட்டு சுத்தம் செய்ய வேண்டும். மூக்கினுள் கதீட்டரை மூக்கு—மேற்தொண்டை வரை செலுத்திய பின் அலகு பகுதியை நடுநோக்கித்திருப்பி கதீட்டர், வோமர் (கலப்பை) எலும்பைத் தொடும்வரை செலுத்தப்பட வேண்டும். மூக்கு—மேற்தொண்டையின் புறச் சுவரில் யூஸ்டேஷியன் குழாயின் முகப்பு இருக்கிறது. கதீட்டர் அலகை 180 டிகிரி வெளிப்புறமாகத் திருப்பினல், யூஸ்டேஷியன் குழாயின் முகப்பை அடையலாம். இதைத் தொடர்ந்து, காற்று உட்செலுத்தப்பட வேண்டும் (படம் 35). கதீட்டரை மிகவும் கவனமாகவும் விசை எதுவுமின்றியும் உட்செலுத்த வேண்டும். தேவையிருந்தால், அலகின் வளைவை மாற்றி அமைக்கலாம்.

கதீட்டர் மூலம் காற்று உட்செலுத்தப்படும்போது, காது உள்நோக்கி மூலம் குறிப்பிட்ட தொனிகளைக் கேட்கலாம். யூஸ்டேஷியன் குழல் திறந்து இருப்பதைப் பொறுத்தும் அதன் சளி கொள்ளடக்கத்தைப் பொறுத்தும் மேற்கூறிய தொனிகள் மாறலாம். ஒரு மெல்லிய ஊதல் தொனி,

குழல் திறந்திருப்பதைக் குறிக்கிறது; பலமான குரல் எடுப்பு கொண்டு தொனிகள் இருந்தால், குழல் மூடப்பட்டு இருக்கிறது எனத் தெரியலாம். இறுதியாகத் திரவம் இருந்தால், தனியான கொப்புளிக்கும் தொனிகள் கேட்கும். கதீட்டரைக் கவனக் குறைவாக உட்செலுத்தினுல் சிலேட்டுமப் படலம் பாதிக்கப்பட்டு, மூக்கிலிருந்து இரத்த ஒழுக்கு ஏற்படும். கிழிபட்ட திசுவினுள் காற்றைச் செலுத்தினுல் எம்ஃபசீமா உண்டாகும்.

முரசு மிகையாகச் சுருங்கி இருக்கும்போது, மிகவும் கவனத்துடன் காற்றை உட்செலுத்த வேண்டும். முரசு சேதமடைந்துவிடும் என்ற அச்சத்தில் இந்த முறையைக் கைவிட்டுவிடலாம்.

சில நாட்களுக்குப் பல மணி நேரங்களுக்குக் கேட்கும் சக்தி முன்னேற்றமடைகிறது. ஆகவே மீண்டும் மீண்டும் இரண்டு, மூன்று நாட்களுக்கு 10—15 தடவைகள் காற்றை உட்செலுத்தலாம். மூக்கு—மேற்றொண்டையில் அதே சமயத்தில் 1% வெள்ளி நைட்ரேட் கரையத்தையோ, 0.25% லூகால் கரையத்தையோ தடவ வேண்டும். முற்றிய கேசுகளில் பல்வேறு வகையான வெப்ப முறைகள் கையாளப்படுகின்றன. டையதெர்மி மற்றும் சக்தி சிகிச்சை மூலம் உடைப்புகள் சீரடைகின்றன. சிற்றெலும்புகளின் நெகிழ்வுத்தன்மை அதிகரிக்கிறது. இதன் மூலம் விரைவில் நோய் குணமடைகிறது. காற்றை உட்செலுத்துவதுடன் முரசைக் காற்றழுத்தத்தின் மூலம் பிசைந்துவிடலாம். இதற்கென ஆன சிறப்புக் கருவி கிடைக்காவிடில் ஸ்பெகுலத்தின் உதவியால் முரசைப் பிசையலாம். இந்த ஸ்பெகுலம், செவிக் கால்வாயினுள் செலுத்தப்பட்டு, ஒரளவு முயற்யுடன் நிமிடத்திற்கு 60—100 தடவைகள் முரசுப் படலத்தின் மீது அழுத்தவும் உறிஞ்சவும் செய்ய வேண்டும். இதனுல் முரசு உள்ளும் புறமுமாக அசைவதுடன் சிற்றெலும்புத் தொகுதி முழுவதையுமே அசைக்கிறது. சமீப காலத்தில் அலோ மருந்துகளை உட்லெுத்தலும் சரும ஒட்டு வைப்பினுலான பிலடோவின் மூலம் செய்யப்படும் சிகிச்சையும் பயன்தருகிறது.

தடுப்பு முறைகள்: நடுச்செவி நீர் கோப்பைத் தவிர்க்க மிகச் சிறந்த வழி சகஜமான முறையில் மூக்கு வழியாகச் சுவாசிப்பதாகும். மூச்சு மண்டல மேற்பாதையின் தீவிர

நீர் கோப்பை உடனடியாகச் சிகிச்சை செய்வதும் மூக்கு மற்றும் மூக்கு—மேற்தொண்டையின் நாட்பட்ட வியாதிகளுக்குரிய காலத்தில் சிகிச்சையளிப்பதும் செவிட்டுத்தன்மை உருவாவதைப் பெருமளவில் தவிர்க்கும்.

பள்ளி செல்லும் குழந்தைகளில் மந்தமான கேட்கும் தன்மையைத் தவிர்ப்பதில் பெரிதும் கவனம் செலுத்த வேண்டும். இந்த வயதைச் சார்ந்த அனைத்துக் குழந்தைகளையும் அடிக்கடி பரிசோதித்துப் பார்த்தால், சிகிச்சை தேவைப்படும் சில குழந்தைகளைக் கண்டுபிடிக்கலாம். அடினாய்டுகள் இருப்பது கேட்பதைப் பெரிதும் பாதிக்கிறது. ஆகவே உரிய காலத்தில் அவற்றை அகற்றுவது, பல கேசுகளில் கேட்கும் தன்மையை இழப்பதைத் தவிர்க்கலாம்.

செவி எலும்பு இறுக்கம்

இளம் வயதினரில் லேபிரின்தின் எலும்பு உறையின் வியாதியான எலும்பு இறுக்கம் பொதுவாகக் காணப்படுகிறது. இதில் மிகையான செவிட்டுத்தனமும் காது இரைச்சலும் காணப்படுகின்றன.

நோய் காரணி: இந்நோயின் காரணம் என்னவென்று தெரியாது. 15 முதல் 25 வயதுப் பெண்களில் இது பெரும்பாலும் காணப்படுகிறது. கர்ப்பமும் பிரசவமும் கேட்குக் திறனைப் பெரிதும் பாதிக்கிறது.

செவி எலும்பு இறுக்கத்தில் காணும் நோய் குறியியல் மாற்றங்களாவன: லேபிரின்தைச் சுற்றியுள்ள கடினமான எலும்பு, விசாலமான எலும்பு மச்சை இடை வெளிகளுடன் கூடிய பஞ்சு போன்ற எலும்பிழைத் திசுவாக மாறுகிறது. மற்றும் இங்குமங்குமாகப் பரவிய எலும்பு நாளவளைப் பின்னலுடன், தனித்தனியான இணைப்புத் திசுவுடன் ஹவர்ஷியன் கால்வாய்கள் காணப்படுகின்றன. பொதுவாகப் பஞ்சு போன்ற எலும்பு கீழ்கண்ட இடங்களில் படிகின்றன: முட்டைவடிவ சாளரம், நடுச்செவியின் உட்புறச் சுவர் துருத்தி, காக்ளியாவின் உச்சி, உட்செவித் துளையின் சுற்று வட்டம். முட்டைவடிவச் சாளரத்தில் துவங்கிய நோய் நிகழ்வு பிடி—எலும்புக்குப் பரவுகிறது. நாளடைவில் பிடி

எலும்பு முழுமையாக இறுக்கமடைகிறது. முட்டைவடிவ சாளாரம் மூடப்பட்டுவிடுகிறது.

நோயாளிக்குச் செவிட்டுத்தன்மை அதிகவித்துக் கொண்டே போகிறது. தாங்கமுடியாத காது இரைச்சலும் உண்டாகிறது. பரிசோதனையின் போது சகஜமான முரசும் செவிக் குழலும் இருப்பது தெரிகிறது. பிடி எலும்பு இறுக்கமடையும் வரை கடத்தும் வகையான செவிட்டுத்தன்மை உண்டாகிறது. நாளடைவில் காக்ளியாவும் பாதிக்கப்பட்ட பின் நரம்பு வகை செவிட்டுத்தன்மை தோன்றுகிறது. செவி எலும்பு இறுக்கத்தில் காது கேட்கும் திறன் முரண்பட்டு இருக்கிறது, அதாவது கூச்சலான சூழ்நிலையில் நோயாளியால் நன்கு கேட்க முடிகிறது. எலும்பு போன்று இறுக்கமடையத் துவங்கும் பிடி எலும்பில் பலமான தொனிகள் மோதுவதால் மேற்கூறியது நிகழ்கிறது எனச் சிலர் நம்புகின்றனர். செவி எலும்பு இறுக்கத்தை வகைப்படுத்தி நோய் நிர்ணயம் செய்தல் சிரமமான ஒன்ருகும். ஏனென்ருல் நடுச்செவியின் நீர் கோப்புப்பையும் செவி நரம்பின் நரம்பு அழற்சியையும் பிரித்தறிய வேண்டியுள்ளது.

நோயின் போக்கு: கேட்கும் திறன் மோசமாகி வருவது, சிலவேளைகளில் தணிகிறது எனினும் பல கேசுகளில் செய்தொழில் மற்றும் தொற்றும் நோய்கள், மன அதிர்ச்சி போன்ற பாதகமான அம்சங்களைத் தொடர்ந்து, நோயாளியின் நிலை மோசமடைகிறது. செவிட்டுத்தன்மை இரண்டு பக்கங்களிலும் ஒரே மாதிரியாக இருந்தபோதிலும் சில வேலைகளில் செவிட்டுத்தனம் ஒரு செவியைவிட மற்ற செவியில் அதிகமாக இருக்கிறது.

சிகிச்சை: செவி எலும்பு இறுக்கத்திற்கான காரணம் இன்னும் தெரியவில்லை. எனவே பொதுவான தடுப்பு முறை சிகிச்சையே குறிப்பிடத்தகுந்த முக்கியத்துவம் வாய்ந்தது. மிகையான உடற்பிரயாசையின் போதும் மன உளைச்சலின் போதும் கேட்கும் திறன் ஓரளவு குறைகிறது என்பதை நோயாளி உணருகிருன். இந்த உண்மைகளை, அவனது பணியின் போதும் தனிப்பட்ட வாழ்க்கையின் போதும் கவனத்தில் கொள்ள வேண்டும். சில கேசுகளில் செவி எலும்பு இறுக்கத்தில் காணப்படும் நாட்பட்ட நீர்கோப்பு செவி அழற்சிக்கு சிகிச்சை அளித்தால், நோயாளியின் நிலை

சீரடைகிறது. சிகிச்சையின் முடிவுகள் பாதகமாக இருந்தால், செவி எலும்பு இறுக்க நோய் நிர்ணயம் உறுதியாகிறது. ஐயோடின் மற்றும் பாஸ்வரம், ஃபைடின், புரோமின் போன் மருந்துகள் குறைந்த அளவில் நீண்ட காலத்திற்கு உட்கொள்வது பரிந்துரைக்கப்பட்ட சிகிச்சைகளாகும். சில போது நோயின் தீவிரப்போக்கை, இவை மட்டுப்படுத்துவது மட்டுமின்றி, கேட்கும் திறனும் திரும்பப்பெறப்படுகிறது.

செவி எலும்பு இறுக்கம் மற்றும் சில வகையான நரம்புத்தளர்ச்சிகளின் சிகிச்சையில் கேட்கும் பயிற்சிகளும் உதடு அசைவை வாசிக்கும் முறையும் நல்ல பலனளிக்கின்றன.

லூமினலுடன் கலந்த புரோமின் மருந்துகள் மத்திய நரம்பு மண்டலத்தின் மிகையான கிளர்த்தலை மட்டுப்படுத்துவதால், காது இரைச்சல் குறைந்து, நோயாளியின் பொது உடல் நலம் சீரடைகிறது.

சமீபகாலங்களில் செவி எலும்பு இறுக்கத்தை அறுவைசிகிச்சை மூலம் சிகிச்சை செய்கிறார்கள். ஃபெனஸ்ட்ரேஷன் (துளையிடுதல்) என்ற அறுவைசிகிச்சையில் வெளிப்புற அரை வட்டக் கால்வாயில் செயற்கை முறையில் சாளரம் போன்று துளையிட்டு, லேபிரின்தினுள் காற்று அலைகள் உட்புக வழி செய்யும். துளையிடுவதைத் தவிர ரோசனின் ஆபரேஷனும் கையாளப்படுகிறது. இங்கு செவி எலும்பு இறுக்கத்தால் கடினமடைந்த பிடி எலும்பின் இறுக்கத்தைத் தளரச் செய்து அறுவைச்சிகிச்சை செய்கிறார்கள். இந்த முறை தவறினால் பிடி எலும்பின் அடித்தக்கட்டில் சில துளைகள் இடப்படுகின்றன. இதேயே பிடி எலும்பின் அடித்தகட்டில் துளையிடல் என்கின்றனர். பிடி எலும்பின் அடித்தகட்டை அடியோடு அகற்றிவிடவும் செய்யலாம்.

செவி நரம்பின் அழற்சி
(Neuritis nervi acustici)

செவி நரம்பின் சிதைவையும் குன்றிய வளர்ச்சியையும் உண்டாக்கும் நோய்களைச் செவி நரம்பு அழற்சி என்ற பொதுவான தலைப்பில் குறிப்பிடலாம். நச்சுத்தன்மை மற்

றும் நோய் பாதிப்பு வளர்ச்சிதை மாற்ற இரத்த சுழற்சி கோளாறு ஆகியவைகளால் இந்த நோய் உண்டாகலாம்.

நரம்பு நுனிகள் மற்றும் செவி நரம்புத் தண்டு ஆகிய வற்றின் சிதைவு மற்றும் குன்றிய வளர்ச்சியால் படிப்படி யாகவும் நிரந்தரமாகவும் கேட்கும் திறன் இழக்கப்படுகி றது. இதில் மிகையான தொனித்தன்மையின் குறைந்த எல்லையும் மிகை தொனி பரப்பும் (இசைக்கவடு C_4 குறை கிறது. அதேபோது எலும்பு கடத்தலும் பெருமளவில் குறை கிறது என்பதையும் கவனத்தில் கொள்ள வேண்டும்.

உரையாடல் பேச்சைக் கேட்கும் திறன் ஓரளவு நீண்ட காலத்திற்குத் திருப்திகரமாக இருக்கிறது.

நச்சு நரம்பு அழற்சி. குவினின் மற்றும் சலிசிலிக் அமிலம், ஸ்ட்ரெப்டோமைசின் பாதரசம் கலந்த மருந்துகள், அர்ச னிக் மற்றும் பல மருந்துகள் ஆகியவற்றை மிகையாக உப யோகப்படுத்துவதால் இந்த வகையான நரம்பு அழற்சி தோன்றுகிறது. கூருணர்வு கொண்ட மக்களில் நீண்ட கால மாகவும் மிகையான அலகிலும் ஸ்ட்ரெப்டோமைசினைக் கையாண்டால், பெருமளவிலோ, முழுமையாகவோ செவிட் டுத்தன்மை உருவாகலாம் என்பதை மனதில் கொள்ள வேண் டும். லேபிரின்தின் சமசீர்நிலைப் பகுதி, லேபிரின்தின் கோளா றுகளால் விரைவில் பாதிக்கப்படுகிறது.

சாராயம் மற்றும் புகையிலைக்கு நீண்ட நாள் அடிமை யாக இருத்தலும், பல்வேறு இரசாயன பொருட்களின் நீண்ட நாள் விளைவினுலும் நாட்பட்ட நச்சு நிலை உருவாகி றது. நோய்நைவு பொதுவாக இரண்டு பக்கங்களிலும் காணப்படுகிறது. முதன்மையாகச் செவி நரம்பின் புற நுனி களைப் பாதித்து, பின்னர் அபூர்வமாகச் சமசீர் நரம்புக்கும் பரவுகிறது.

மிகையான நச்சுவிளைவில் கேட்கும் திறன் முழுமையா கத் திரும்பப் பெறும் வாய்ப்புகள் இருப்பதால், நோய் முன்கணிப்பு சாதகமாகவே இருக்கிறது. ஆனுல் நாட்பட்ட நிலையில் காணப்படும் நடுச்செவியின் பெருமளவிலான சிதைவு, சிகிச்சையால் சீரடைவதில்லை.

2. **தொற்றும் நோயின் நரம்பு அழற்சி.** எல்லாவகையான தொற்றும் நோய்களும் உட்செவியை அனேகமாகத் தாக் குகின்றன. ஆனுல் பெருமூளைத் தண்டு வட உறை அழற்சி

மற்றும் சிவப்பு காய்ச்சல், புட்டாளம்மை, தட்டம்மை இன்ஃபுளூ யென்ஸா, டைஃபாய்டு ஆகியவற்றில் மேற்கூறிய சிக்கல்கள் மிகையாகக் காணப்படுகின்றன. பிறவி மற்றும் பெறப்பட்ட கிரந்தி நோயினும் உட்செவியின் நோய்கள் தோன்றுகின்றன. பாக்டீரியாக்களும் அதன் நச்சுப்பொருட்களும் லேபிரின்தில் உட்செல்லுவதால், காக்ளியாவிலும் செவிநரம்புத் தண்டிலும் ஒரு குறிப்பிட்ட பாதிப்பிற்கான சிறப்பு மாற்றங்கள் உண்டாகின்றன. உதாரணமாகப் புள்ளிக் காய்ச்சல் மற்றும் மாறிமாறி வருகிற காய்ச்சல் ஆகியவற்றில் (மற்ற தொற்றும் நோய்களையும் மறந்துவிடக் கூடாது), செவிப்பகுப்பி, புற நரம்பு நுனிகளில் மாத்திரமன்றி, புற நரம்புகள் மற்றும் செவி நரம்பு நூக்ளியஸ்கள், முகுளம், செவிப்பகுப்பியின் மத்தியப் புறணிப் பகுதிகள் (கார்டியின் உறுப்பு) ஆகியவற்றிலும் மாற்றங்கள் காணப்படுகின்றன.

பெருமூளைப்புறணியின் சில பகுதிகளின் ஈடு செய்யும் பிரமாதமான பணிகளால் (ஐ.பி. பாவ்லோவால் அடிக்கடி நிரூபிக்கப்பட்டது) கேட்கும் திறன் பற்றிய புறணிக் கோளாறுகள் எவ்வித எஞ்சிய விளைவுமின்றி மறைந்துவிடுகின்றன. ஆனல் அதேபோது, காக்ளியாவிலுள்ள வெளி நரம்புகளின் பாதிப்புகள் நிரந்தரமானவை.

சிகிச்சை: தொற்றும் நோயிலிருந்து சீரடைந்தவுடன் உடல் நலப்பாதுகாப்பு முறைகளைப் பின்பற்றுவதன் மூலம் தொற்று நோயைப் பின்பற்றி வருகிற செவி நரம்பு அழற்சிக்குச் சிகிச்சை செய்யலாம். நோயாளியின் உடல் நலத்தை அதிகரிக்கும் வகையில் பல்வேறு பௌதீக முறைகள் பின்பற்றப்பட வேண்டும். வேதியிய சிகிச்சையில் கீழ்க்கண்ட மருந்துகள் பயன்படுத்தப்படுகின்றன: பைலோ கார்பைன், குறைந்த அளவிலான அயோடின், ஸ்டிரிக்னின், புரோசெரினம், டைபாசோலம் எண்டோக்ரைன் (நாளமில்லா சுரப்பிகள்) மருந்துகள், வைட்டமின் பி 1, நிகோடினிக் அமிலம். சிகிச்சை உடனடியாகச் செய்யப்பட்டால், கேட்கும் திறனும் துரிதமாகச் சீரடையும். மேலும் நோய் பாதிப்பு கொண்ட நரம்பு அழற்சியின் துவக்க காலத்தில் தசை மூலம் செலுத்தப்படும் பெனிசிலின் ஊசி மருந்துகள் மிகவும் அவசியம். ஓரளவிற்குத் திசு சிகிச்சையும் பலன் தரும்.

மற்றக் கேசுகளில் குறிப்பாக நீரிழிவு வியாதி மற்றும் இதுபோன்ற பல வியாதிகளில் ஏற்படும் வளர்சிதை மாற்றக் கோளாறுகளாலும் அல்லது சிறுநீரக அழற்சி மற்றும் கீல்வாதம் போன்ற நோய்களின் இரத்த நச்சு விளைவாலும் உட்செவியில் குறிப்பிடத்தகுந்த மாற்றங்கள் உண்டாகின்றன.

இரத்த நாளச் சுருக்கம் எனப்படும் அதிரோஸ்கிளிரோஸிஸ் நோயிலும் இரத்த மிகு அழுத்தத்திலும் உட்செவிக்கு இரத்த வினியோகம் குறைவாக இருப்பதான் நரம்பு, அழற்சியின் முக்கியமான காரணம் ஆகும். மேற்கூறிய இரண்டு வியாதிகளுக்கும் பொதுப்படையான சிகிச்சை அளிக்கப்பட வேண்டும்.

செவிட்டு ஊமை நிலை

முழுமையாக இரண்டு பக்கமும் செவிடாக இருந்தால் இந்த நோய் உண்டாகிறது. இது பிறவி நோயாக இருக்கலாம்; அல்லது மூன்று வயதிற்கு முன்னர் குழந்தைப்பருவத்திலேயே பெறப்பட்டதாக இருக்கும். பேசப்படும் பேச்சைக் கேட்கமுடியாத குழந்தை, பேசக் கற்றுக்கொள்ள முடியாத நிலையில் இருக்கும் அல்லது ஏற்கனவே தெரிந்திருந்த பேசும் தன்மையையும் மறந்துவிடுகிறது. அதாவது செவிட்டுத்தனத்தின் விளைவே ஊமைத்தன்மை. பிறவிச் செவிட்டுத்தனத்திற்குக் காரணம் லேபிரின்தின் விகார வளர்ச்சியோ அல்லது கரு நிலையின் போது தோன்றிய லேபிரின்த் வியாதிகளோ காரணமாக இருக்கலாம். மேலைநாட்டுச் சில விஞ்ஞானிகள் பிறவிச் செவிட்டுத்தனத்தின் காரணம் பரம்பரை அம்சங்கள் மட்டுமே எனக் கருதுகின்றனர். ஆனால் அவர்கள் பாதகமான சமூக பொருளாதார நிலைகளின் விளைவுகளை மறந்துவிடுகின்றனர். சென்ற முப்பது ஆண்டுகளுக்குள் சோவியத் யூனியனில் செவிட்டு ஊமைக் குழந்தைகளின் எண்ணிக்கை 2/3 பங்கு குறைந்திருப்பது மக்களின் பொருளாதார கலாச்சார நிலையில் ஏற்பட்ட முன்னேற்றம்தான் என்பது குறிப்பிடப்பட வேண்டும்.

பிறவிக் காரணத்தைவிடத் தொற்று நோய்களின் விளை

வுகளால் பெறப்பட்ட செவிட்டுத்தன்மை அதிகமாக இருக்கிறது. பிரதான காரணம் பெருமூளை தண்டு வட உறை அழற்சியாகும். இரண்டாவதாக, நடுச்செவியையும் உட்செவியையும் பாதிக்கும் சிவப்புக் காய்ச்சல் மற்றும் தட்டம்மையாகும். சில வேளைகளில் டைபாய்டு மற்றும் சிரந்தி நோய், தொண்டை அடைப்பான் நோய், புட்டாளம்மை, இன்புளுயென்ஸா கக்குவான் இருமல் போன்ற நோய்களும் செவிட்டுத்தன்மையை உண்டாக்குகிறது.

செவிட்டுத்தனத்திற்கு மற்றுமொரு முக்கியமான காரணம் கபாலத்தின் காயமே. குறுகலான கூபகத்தில் சிக்கிய கருவின் தலை; சாமண இடுக்கி உபயோகித்து, கருவை வெளியேற்றியது; நீண்ட நேரமான மூச்சுத் திணறல்; போன்றவைகளும் செவிட்டுத்தனத்தை உண்டாக்கலாம்.

பிறவிச் செவிட்டுத்தனத்தில் சமசீர்நிலைப்பணி பாதிக்கப்படுவதில்லை, ஆனால் பெறப்பட்ட செவிட்டுத்தனத்தில் நரம்புத்தண்டிலோ உட்செவியினுள்ளோ அழற்சி நிகழ்வின் பரவலால் இரண்டு லேபிரின்தின் பணிகளும் பெரும்பாலும் பாதிக்கப்பட்டுள்ளன.

செவிட்டு ஊமையால் ஒலிகளை உச்சரிக்க முடியும். பேசுவதற்குக்கூடப் பழக்கிவிடலாம். அவனால் கேட்கமுடியாததால் அவனது தொனி ஒரேமாதிரி சலிப்பைத் தருவதாக இருக்கும். சிசுப்பருவத்தில் செவிட்டு ஊமையென நிர்ணயம் செய்வது மிகவும் சிக்கலான ஒன்றாகும். ஒலிகளால் குழந்தையில் எந்தவிதமான பிரதிவினையும் இல்லை எனும் பெற்றோர்களின் சாட்சியம், விசிலடிப்பது, இசைக் கவட்டைப் பரிசோதனைகள் ஆகியவற்றிற்கும் பிரதிவினை இல்லை என்ற அம்சங்களையும் கவனத்தில் கொள்ள வேண்டும்.

கேட்கும் திறன் இருக்கிறதா என நிர்ணயிக்கப் பல்வேறு கட்டுப்படாத அனிச்சைகள் கீழ்வருமாறு: காது—இமை அனிச்சை, கண்களை மூடித்திறக்கும் அனிச்சை, செவி—கண்பாவை அனிச்சை (கேட்கும் காதின் அருகில் ஒலியுடன் கூடிய இசைக்கவட்டையைக் கொண்டு சென்றால், கண்பாவை விரிந்து சுருங்குவது). இன்னும் சிக்கலான கேசுகளில் கேட்கும் சக்தி உள்ளதா என நிர்ணயிக்கக் கட்டுப்பட்ட அனிச்சைகளுடன் கூடிய பரிசோதனைகளைச் செய்ய வேண்டிவரும்.

சிகிச்சை: செவிட்டு ஊமையின் சிகிச்சை இதுவரை போதிய வெற்றி தரவில்லை. ஆகவே அடிப்படை அணுகுமுறை என்னவெனில் செவிட்டு ஊமைக்குப் பேச்சுப் பயிற்சி அளித்தலாகும். இதற்குப் பார்வை மற்றும் தொடு உணர்வு, எஞ்சிய கேட்கும் திறன் ஆகியவற்றைப் பயன்படுத்தல் ஆகும் துவக்கப் பள்ளியிலும் சிறப்புப் பள்ளிகளிலும் இதற்கான பயிற்சியை மேற்கொள்ள வேண்டும். வயது மற்றும் எஞ்சிய கேட்கும் திறனின் அளவு மற்றும் பல சிறப்பு அம்சங்களைப் பொறுத்து போதனுமுறைகள் தேர்ந்து எடுக்கப்பட வேண்டும். செவிட்டு ஊமைகள் பலர் பேசக் கற்றுக் கொண்டதோடன்றி விஞ்ஞான அடிப்படை முறைகளைக் கற்று, உயர்நிலைப் பள்ளிகளில் பட்டங்களும் பெற்றிருக்கின்றனர். செவிட்டு ஊமைகளில் பல விஞ்ஞானிகளும் கலைஞர்களும் பல்வேறு நிபுணர்களும் உள்ளனர்.



படம் 36. காற்று மற்றும் எலும்பு வழி ஒலி கடத்தும் தொலைபேசி கொண்ட, கேட்கஉதவும் சாதனம்

கேட்க உதவும் சாதனங்கள். செவி வியாதியிலிருந்து சீரடையும்போது நிரந்தரமான செவிட்டுத்தனமும் நிலைத்துவிடலாம். இதனுல் பல பயனுள்ள பணிகளில் பங்கு கொள்ள இயலவில்லை; நோயாளிகளால் மற்றவர்களுடன் பலனுள்ளவகையில் உரையாட முடிவதில்லை. அத்தகைய வேளைகளில் படம் 36ல் காட்டியபடி, கேட்பதற்கான மின் சாதனங்களைக் கையாளலாம். சோவியத் யூனியனில் இரண்டு வகையான கேட்கும் சாதனங்கள் உற்பத்தி செய்யப்படுகின்றன. அ) டார்ச்மின்கல அடுக்கு கொண்ட நுண்ணிய தொலைபேசி கேட்கும் சாதனம். இதை எங்கும் எடுத்துச் செல்லாம், ஆ) ஒலியை வலிவாக்கும் தன்மை கொண்ட ரேடியோ வால்வுடன் கூடிய கேட்கும் சாதனம்.

சமீபகாலங்களில் மூக்குக் கண்ணுடி சட்டத்திலேயே பொறுத்தப்பட்ட டிரான்சிஸ்டர் கேட்கும் சாதனங்கள் உருவாகியுள்ளன. கேட்பதற்கென அமைந்த மறு வாழ்வு சீரமைப்பு நிலையங்களில் கேட்கும் சாதனங்களைத் தேர்ந்தெடுத்துக் கொள்ளலாம்.

செவிக்கு ஏற்படும் காய நைவுகள்

புறச் செவிக்கு ஏற்படும் காயம்

பாதுகாப்பற்ற நிலையில் உள்ள செவிச்சிறகு தினமுமான வாழ்க்கையிலும் தொழிலிலும் அடிக்கடி காயமடைய வாய்ப்புகள் உள்ளன. ஊமைக் காயங்கள், யாந்திரீக சேதாரங்கள் போன்றவை செவித் தோலுக்குக் கீறல்களை உண்டாக்கலாம், அல்லது ஓதிமடோமா உருவாதல் மற்றும் புறக் குருத்தளர்ச்சி, ஃப்ளெக்மோன் உருவாதல் போன்றவையாலும் செவிச்சிறகின் குருத்தெலும்பு பாதிக்கப்படலாம்.

ஓதிமடோமா: கீறலோ அல்லது இடைவிடாத அழுத்தமோ இரத்தவடி நீரும் சீழும் கலந்த திரவத் தேக்கத்தை உண்டாக்கலாம். இந்த நீலச்சிவப்பு நிற வீக்கம் செவிச்சிறகின் மேற்பகுதியில் காணப்படுகிறது. சுற்றியுள்ள திசுவில் எந்தவித வலியும் இராது. குளிர்ந்த, ஈரமான கட்டுகள் மற்றும் அமுக்கக்கட்டுக்கள், 5% டிஞ்சர் அயாடின் தடவல் போன்றவைகளால் சிறிய ஓதிமடோமாவுக்குச் சிகிச்சை அளிக்கலாம். பெரியதாக இருந்தால், துளைபோட்டு சீழை அகற்ற வேண்டும். மிகவும் அதிசுத்தமான முறையுடன் கையாளப்பட்டு, அமுக்கக்கட்டுகள் உதவியாலும் சிகிச்சை செய்ய வேண்டும். நோய் பாதிப்பு (கிருமி) இருந்தால், எதிர் உயிர் மருந்து உதவியுடன் தாராளமாகக் கீறி சிகிச்சை அளிக்க வேண்டும். ''சொல்யூக்ஸ்'' மற்றும் புற ஊதா கதிர் வீச்சையும் பயன்படுத்தலாம்.

சருமக் கீறல்களுடன் கூடிய எல்லாவகையான செவிக் காயங்களின் மிகத்திவிர விளைவு என்னவெனில் பெரிகாண்டிரிய அழற்சியாகும். அதாவது செவியின் சிற்றெலும்பழழற்சியாகும்.

செவிச்சிறகு பெரிதும் வீங்கி, சிவப்பாக வலியுடன் இருக்கிறது. இந்த நிலை நீண்ட நாள் நீடித்தால் குருத்தெலும்பு நசிந்து, செவிச்சிறகு குறுகி, ஒரு உருவமற்ற வடு கொண்ட திசுப் பிண்டமாக மாறிவிடும்.

சிகிச்சை: சேதமடைந்த காயங்கள் உடனடியாகத் தையலிடப்பட வேண்டும். கிருமிநாசினிக்கட்டுகளால் பாதுகாக்கப்பட வேண்டும். விபத்து நடந்தவுடன் தையலிடப்பட்

டால், காயம் துரிதமாகச் சீரடையும். செவிச்சிறகின் கிழி பட்ட பகுதிகளும் சீரடைந்துவிடும். சீழ் படிந்து, குருத் தெலும்பு சிதைந்துபட்டால் கீறி சிகிச்சை செய்ய வேண் டும். சிதைந்த குருத்தெலும்பைச் சுரண்டி எடுக்க வேண் டும். தசை ஊசியாக ஸ்ட்ரெப்டோமைசீனும் பெனிசிலினும் தரப்பட வேண்டும். செவிச்சிறகு மற்றும் செவிக்கால்வா யின் படல—குருத்தெலும்புப் பகுதி ஆகியவை சேதம டைந்தால், பிளாஸ்டிக் (ஒட்டு) அறுவைசிகிச்சை செய்யப் பட வேண்டும். செவித்துளை சுருங்காமல் இருக்க அடைப் புக்கட்டுகள் போட வேண்டும்.

தாடை எலும்பு மூட்டுகளின் முறிவின் போது, புறச் செவித்துளையின் எலும்புப் பகுதியின் காயங்கள் நேரலாம். துப்பாக்கி குண்டு காயங்களின் போது, செவியின் மிகையான சேதாரத்துடன் புறச்செவித்துளை மற்றும் மாஸ்டாய்டு புடைப்பு, செவிப்பறைக் குழிவு, கீழ்தாடை மூட்டு போன் றவை அனைத்துமே காயமடையலாம். பொதுவாகவே அத்த கைய காயங்களால் முரசு கிழிந்து படலாம், பின்னர் அதைத் தொடர்ந்து சீழ்கொண்ட நடுச்செவி அழற்சி உண் டாகிக் கொண்டே இருக்கிறது.

இத்தகைய காயங்களுக்கான சிகிச்சை கீழ்வருமாறு: உட னடியாக அறுவைசிகிச்சை, தனியாகக் கிடக்கும் துணுக் குகளை அகற்றல், புறச்செவித்துளை வழியாகத் திரவம் வெளி வர ஆவன செய்தல், எதிர் உயிர் மருந்துகள் மற்றும் சல் ஃபனமைட் ஆகியவற்றால் பொதுப்படையான தல சிகிச்சை செய்தல்.

செவிப்பறைப்படலத்தின் கிழிவு

முரசு பல்வேறு வகைகளில் கிழிந்துபடலாம்; கைகொண்டு செவி மீது அறைதல், குதித்து நீர் மூழ்குதல், காதின் மீது இடப்படும் முத்தம் ஆகியவை. முதல் இரண்டு வகைகளி லும் செவிக் கால்வாயினுள் திடீரென்று காற்றழுத்தம் அதி கரிப்பதால் முரசு கிழிபடுகிறது. கடைசி வகையில் உறிஞ் சுதலும் காற்றழுத்தம் குறைதலும் முரசு கிழிபடுவதற்குக் காரணமாக இருக்கலாம்.

மெல்லிய மரக்கிளைகளாலும் செடிகொடிகளின் உலர்ந்த

காம்புகளாலும் தையல் ஊசிகளாலும் செவிக் கால்வாயினுள் செதுத்தப்படும் ஊசிகளாலும் முரசு கிழிந்து துளை படலாம்.

செவியினுள் உள்ள அயல்பொருளை அகற்றச் செவி இடுக்கியைத் தவருக உபயோகிப்பதும் முரசின் காயத்திற்கு மற்ருெரு காரணமாகும்.

முரசு கிழிந்துபடுவதால் ஏற்படும் ஆபத்தைவிட அதன் விளைவாகக் கிழிசல் வழியாக நோயூக்கும் கிருமிகள் உட்சென்று சீழ்கொண்ட நடுச்செவியின் அதிதீவிர அழற்சியை உண்டாக்குவதே மிகவும் மோசமான ஒன்ருகும்.

சீழ்கொண்ட நடுச்செவி அழற்சி துவங்குமுன்னர் குறிப்பிட்ட அழற்சி அறிகுறிகள் முரசில் இல்லாமையைக் கொண்டும் கிழிப்பட்ட ஓரங்களைச் சுற்றி இரத்தம் காணப்படுவதைக் கொண்டும் முரசு கிழிசலைத் தெரிந்து கொள்ளலாம்.

யுத்தகாலங்களில் நேரடியாகத் துப்பாக்கி குண்டால் நடு மற்றும் புறச்செவி சேதமடைகிறது. மேலும் குண்டுகள், சுரங்கவெடி ஆகியவற்றின் பறக்கும் துணுக்குகளாலும் செவி பாதிக்கப்படுகிறது.

முரசு மட்டும் கிழிபட்ட நிலையில் சுத்தமான உலர்ந்த பஞ்சுத்துண்டைக் கொண்டு, செவிக் கால்வாயின் புறப்பகுதியில் இருக்கும் உலர்ந்த, உறைந்த இரத்தக்கட்டியை அகற்றுவதே சிகிச்சையாகும். நடுச்செவிப் பாதிப்பைத் தவிர்க்கக் காதினுள் சொட்டு மருந்துகளிடுவதைத் தவிரிக்க வேண்டும்.

நடு மற்றும் உட்செவியின் காயங்கள்

நடு மற்றும் உட்செவியின் தனிப்பட்ட காயங்கள் மிகவும் அரிதாகும். துப்பாக்கிக்குண்டு காயங்கள் அருகிலுள்ள திசுக்களைப் பாதிக்கும்போது, குறிப்பாகக் கபாலத்தின் ஊடுருவும் காயங்களின் போது மேற்கூறியது நிகழ்கிறது. நடுச்செவியின் நேரடியான நைவு, மாஸ்டாய்டு புடைப்பையும் பாதிக்கிறது. முகநரம்புக் கால்வாய் முறியும்போது, முக நரம்பு செயலற்றதாகிவிடுகிறது. செவிப் பகுதியின் காயங்கள் கீழ்த்தாடை மூட்டையும் பாதிக்கிறது. நடுக்கபாலக்

குழிவின் உள் மற்றும் அதைச் சுற்றிய எந்தக் காயமும் நடுச்செவியின் கூரையில் பிளவுகளையும் முரசு கிழிசலையும் உண்டாக்குகிறது. இத்தகைய காயங்களால் செவியிலிருந்து பெருமூளை தண்டு வட திரவம் வெளிப்படுகிறது.

உட்செவியின் சேதாரத்தைத் தொடர்ந்து, கேட்பதிலும் சரிசமநிலையைப் பேணுவதிலும் தொடர்ச்சியான சிக்கல்கள் ஏற்படுகின்றன. செவியில் இரைச்சல், கேட்கும் திறன் குறைவு, தலைசுற்றல், குமட்டல், வாந்தி போன்றவையே இதன் அறிகுறிகளாகும். மேலும் நோயாளியால் நடக்கவும் முடியாது, நேராக நிற்கவும் முடியாது. இந்த நிலையில் விழி ஊசலாட்டம் ஒரு நிரந்தரமான அறிகுறியாகும்.

நோயாளியைப் பூரண ஓய்வு எடுக்கச் செய்ய வேண்டும். சல்ஃபனமைடு மற்றும் எதிர் உயிர் மருந்துகள் போன்றவை பெருமளவில் கொடுக்க வேண்டும்.

இடைவிடாத குருதிப்பெருக்கு மற்றும் சீழ் ஒழுக்கு ஏற்பட்டால் அறுவைசிகிச்சை அவசியமாகும்.

தீவிரமற்ற கேசுகளில் எஞ்சிய செவி அழற்சியின் சிகிச்சை சாதாரணமாகவே இருக்கும். எனினும் துப்பாக்கிச்சூட்டைப் பின்பற்றி உண்டாகும் செவி அழற்சியில் தோன்றும் சிக்கலுக்கு அறுவைசிகிச்சை அவசியமாகும்.

செவியின் வாயு அதிர்ச்சி

வெடிகுண்டு மற்றும் சுரங்கவெடியால் உண்டாகும் சப்தமும் அதிர்ச்சியும் செவியில் பணி மற்றும் உடற்கூறு பற்றிய மாற்றங்கள் சார்ந்த பல சிக்கல்களை உண்டாக்குகின்றன. வெடிகுண்டின் மோதலுடன் சேர்ந்து, சப்தத்தால் பலமான உறுத்தலும் உண்டாகும். அதேபோது, இத்தகைய அம்சங்கள் செவிப் பகுப்பியின் புற நரம்பு நுனிகளையும் மத்திய நரம்பு மண்டலத்தையும் பாதிக்கின்றன. மூளையின் அதிர்ச்சி போன்ற மத்திய நரம்பு மண்டலத்தின் சேதாரங்களின் மிகமுக்கிய அறிகுறியாவது: மயங்கிய நிலை, மனோ பாதிப்பு, முழுமையான செவிட்டுத்தனம், பேசும் மற்றும் கேட்கும் சக்தியை இழத்தல் மற்றும் பல நரம்பு மண்டல அறிகுறிகள்.

நடு மற்றும் உட்செவியின் மீதான வெடிகுண்டு அதிர்ச்சியைத் தொடர்ந்து, செவிட்டுத்தனம் உண்டாகிறது. இந்த நிலையின் முக்கிய அறிகுறிகள் வருமாறு: முரசுப்படலம் கிழிதல் அல்லது முழுமையாகச் சீரழிதல், இரத்தப்பெருக்கு, காக்ளியா மற்றும் அரைவட்டக் கால்வாய்களின் உடற்கூறு இடப்பெயர்ச்சி முதலியன.

வெடிகுண்டு அதிர்ச்சி அடைந்தவர்களுக்குச் செவி இரைச்சல் மற்றும் பலவீனம், தலைசுற்றல், தலைவலி போன்றவை உண்டாகின்றன. பின்னர் செவி நரம்பின் புற நரம்பு நுனிகளின் சிதைவைத் தொடர்ந்து, முழுமையான செவிட்டுத்தன்மையும் உண்டாகிறது.

சிகிச்சை: மேற்கூறிய நிலைக்குச் சிகிச்சை செய்யும் போது நோயாளிகளின் மத்திய நரம்பு மண்டலமும் மனோ நிலையும் ஆராயப்பட வேண்டும். ஏனெனில் அதிர்ச்சி செவிட்டுத்தன்மை ஓர அடங்கல் எனப்படும் பெருமூளைப்புறணியின் அடங்கலால் உண்டாகிறது. இது பெருமூளை மிகையாகத் தூண்டப்படுவதால் விளைகிறது.

ஆகவே பாதுகாப்பு அடங்கல் உறக்க சிகிச்சை போன்றவையே குறிப்பிட்ட கேசுகளில் பெரும்பயனளிக்கும்.

முழுமையான அதிர்ச்சி செவிட்டுத்தனம், பேசும் திறனை இழத்தல் போன்றவை சில நாட்களிலிருந்து பல வாரங்கள் வரை நீடிக்கிறது. சிலவேளைகளில் பலமான உணர்ச்சி அனுபவ விளைவால் இந்த அறிகுறிகள் திடீரென்று மறைகின்றன. எனினும் பொதுவாக, பேச்சுத் திறன் படிப்படியாகவே மீண்டும் சீரடைகிறது. கேட்பதைவிடப் பேசுவது விரைவில் சிலவேளைகளில் உடனடியாகக் குணமடைகிறது. செவி இரைச்சலுக்கும் செவிட்டுத்தனத்திற்கும் செவி நரம் பழற்சியைப் போன்றே சிகிச்சை அளிக்கப்பட வேண்டும். மிகையான செவிட்டுத்தனத்தின் போது, கேட்பதற்கான சாதனம் வழங்கப்படுகிறது.

செவியின் தொழில் வழி நோய்கள்

செவியின் தொழில் வழி நோய்களுக்கான காரணங்கள் வருமாறு : (1) இடைவிடாத கீச்சுக்குரல், சப்தம், அதிர்வு; (2) மிகையான அல்லது குறைந்த வாயுமண்டல அழுத்தம், (3.) தொழில் வழி நச்சுவிளைவுகள்.

1. இரைச்சல் மிகுந்த தொழில்களாவன: கொதிகலன் அமைப்பாளர், தடுப்புச் சுவர் அமைப்பாளர், மோட்டார் பரிசோதிப்பவர், நெசவாளி, ஆணி தொழிற்சாலை பணியாளர் போன்றவர்கள் பணி புரியும்போது இடைவிடாத இரைச்சலும் அதிர்வும் இருப்பது செவிட்டுத்தனத்திற்குக் காரணமாக அமைகின்றன. வேலை பார்க்கும் கால அளவு மற்றும் அதன் தன்மை, சப்தத்தின் செறிவு ஆகியவற்றைப் பொறுத்தும் மேற்கூறியது உள்ளது.

கார்டியின் அங்கம், செவி நரம்பின் தண்டு ஆகியவற்றின் நசிவுகளைப் பொறுத்துச் செவிட்டுத்தனம் உண்டாகிறது எனப் பரிசோதனைகள் நிரூபிக்கின்றன. இரைச்சல் மிகுந்த தொழிற்சாலைகளில் காற்று அல்லது எலும்பு வழியாகக் கடத்தப்படும் சப்தம், குறைந்த அதிர்வு எண் கொண்டதன் விளைவால் மிகைப்படுத்தப்படுகிறது.

2. ஆழ்ந்த கடல் மூழ்கிகள் மற்றும் ஆகாயத்தில் சஞ்சரிப்பவர்கள் காஃபர் அணை தொழிலாளிகள் ஆகியவரிடையே உயர்ந்த மற்றும் குறைந்த வாயுமண்டல அழுத்தத்தின் விளைவுகளைக் காணலாம். ஒரு ஆகாய விமானம் எழும்பும் போதோ அல்லது தரையில் இறங்கும்போதோ அல்லது காற்று காஃபர் அணைக்குள் செலுத்தப்படும்போதோ அல்லது வெளியேற்றப்படும்பொழுதோ மாறுபடும் வாயுமண்டல அழுத்தத்திற்கும் நடுச்செவியிலுள்ள காற்றழுத்தத்திற்கும் இடையில் ஒரு சமநிலையை நல்ல நிலையிலுள்ள செவிக் குழல் பேணுகிறது. யூஸ்டேஷியன் குழல் முழுமையாகவோ அல்லது ஓரளவு அடைப்பட்டு இருந்தால் மேற்கூறிய நிகழ்வுக்குக் குந்தகம் விளைகிறது. இதனால் செவி முரசு அசாதாரண வலியுடன் உள்ளிழுக்கப்பட்டு, அல்லது வெளியே துரத்தப்பட்டு, கிழிந்துபடலாம். நடுச்செவி அழுத்தம் திடீரென்று குறைந்தால், குருதிச் சுரப்பு மிகையாகி, ரத்த நாளங்கள் விரிவடைந்து, நீர் தேக்கம் ஏற்படுகிறது. குருதிப்பெருக்கைத் தொடர்ந்து, தனிப்பட்ட இரத்த நாளங்கள் கிழிபடுகின்றன.

உதாரணமாக, காஃபர் அணையிலிருந்து திடீரென்று வெளிவரும் போது மிகையான வாயுமண்டல அழுத்தம் திடீரென்று குறைந்தால், காற்றுக்குமிழ்கள் இரத்த நாளங்

களினுள் செல்ல நேரிடும். இதனுல் ''கெய்சன் வியாதி'' எனப்படுவது தோன்றுகிறது.

மிகையான ஆகாய அழுத்தத்தில் நீண்ட நேரம் இருந்தால், உடலின் திசுக்களில் நைட்ரஜன் அதிகமாகத் தேங்குகிறது. அழுத்தம் திடீரென்று குறைந்தால்— காஃபர் அணேயிலிருந்து துரிதமாக வெளிவருவது போன்று—நுரையீரல்களிலிருந்து வெளிப்படும் காற்றுடன் நைட்டிரஜனும் வெளிப்படுவதில்லே. அத்தகைய சூழ்நிலேகளில் இரத்தத்தில் இருக்கும் நைட்ரஜன் குமிழ்கள் உட்செவி இரத்த நாளங்களேயும் அடைக்கின்றன. கைசான் வியாதியில் வாயு மண்டல அழுத்தம் திடீரென்று அதிகரித்தால் மிகையான வலியுடன் முரசுப்படலம் கிழிபடுகிறது.

3. தொழிற்துறை ரசாயனப் பொருட்களில் உட்செவிக்கு மிகவும் தீமை உண்டாக்குவது. ஈயமும் ஈயம் சார்ந்த கூட்டுப்பொருட்களுமாகும். பாதரசம் மற்றும் ஆர்சனிக், பென்சால், கார்பன்மாஞக்சைடு ஆகியவை கொண்ட தொழில்களின் போதும் செவி பாதிக்கப்படலாம்.

ஈயத்திற்குப் பதிலாகக் குறைவான தீமையுடைய உலோகக் கலவைகளே உபயோகிப்பதன் மூலம் சோவியத் ரஷ்யாவில் ஈயத்தின் தீய விளேவுகள் கொண்ட தொழில்களின் எண்ணிக்கை குறைந்துவிட்டது. ஈய நச்சுக் கேசுகள் மிகவும் குறைவாகவே காணப்படுகின்றன.

இரைச்சல் சூழ்நிலேயில் பணியாற்றும் தொழிலாளர்களிடையே ஆம்பளேயக்கூசியா போன்ற பல தொழில் வழி நோய்கள் சோவித்து நாட்டில் மிக அரிதாகக் காணப்படுகின்றன. அதே நேரத்தில் புரட்சிக்கு முன்ஞலான ரஷ்யாவில் இந்நோய்கள் அதிகமாக இருந்தது என்பதைப் புள்ளி விவரங்கள் காட்டுகின்றன. சோவியத் யூனியனின் கம்யூனிஸ்ட் கட்சியும் அரசும் தொழிலாளர்களின் கலாச்சார வாழ்க்கைத் தரத்தைப் பற்றிப் பெரிதும் அக்கரை கொண்டுள்ளன. குறைந்த வேலே நேரம் மற்றும் ஊதியத்துடன் கூடிய விடுமுறைகள், தொழில் பாதுகாப்பு நியதிகள், தொழிற்கூடங்களில் சுகாதார நெறிமுறைச்சட்டங்கள் போன்ற பல சாதமகான சூழ்நிலேகள் உழைப்பாளிகளின் உடல் நலத்தைப் பேணிக்காத்தன. இதன் விளேவாக, இரைச்சலான தொழிற்சாலேகளில் கூட தொழில் வழி நோய்கள் அபூர்வ

மாகவே காணப்பட்டன. மக்கள் நல்வாழ்வு நிறுவனங்கள் போதிய பாதுகாப்பு முறைகள் உரிய முறையின் பின்பற்றப்படுவதைக் கண்காணிக்கின்றன.

தடுப்பு முறைகள்: சமூக மற்றும் தனிப்பட்ட சுகாதாரம் மிகவும் அவசியம். தொழிற்சாலை இரைச்சலுக்கு எதிராகத் தனிப்பட்ட தடுப்பு முறைகள்—பஞ்சால் காதை அடைத்துக் கொள்வது, சப்தத்தைத் தடுக்கும் பல சாதனங்களைக் கையாளுவது, தக்கை முகமூடிகள் போன்றவை—போதிய பலனளிக்காது, ஏனெனில் மேற்கூறிய அனைத்தும் எலும்பு வழி ஒலி கடத்தப்படுவதைத் தடை செய்ய முடியாது.

ஒட்டுமொத்தமான தடுப்பு முறைகளில் சிறந்த யாந்திரீக சாதனங்கள் இருப்பதால் தீயவிளைவுகள் அகற்றப்படுகின்றன. ஆகவே தொழிற்சாலை இரைச்சலை, பல்வேறு முறைகள் மூலம் தவிர்க்கலாம். உதாரணமாகக் கொதிகலன் இணைப்பதும் உலோக அறுப்புகளும் ஒரு காலத்தில் மிகவும் இரைச்சல் நிறைந்த தொழில்களாக இருந்தன. தற்போது மின் சக்தியின் உதவியால் அவை நிசப்தமான தொழில்களாக மாற்றீடுசெய்யப்பட்டுள்ளன. வானளாவிய கட்டிடங்கள் பாலங்கள், கப்பல்கள், நீராவிகொதிகலன்கள் போன்ற பெரிய அமைப்புகளை நிர்மாணிக்கும்போது, பற்ற வைப்பது கையாளப்படுகிறது. இதுபோன்றே உலோகத்திற்குப் பதிலாகப் பிளாஸ்டிக் பொருட்கள் கையாளப்படுகின்றன. இயந்திர சாதனங்களைக் கவனத்துடன் பேணிப்பாதுகாத்தால் சப்தத்தைக் குறைத்துவிட முடியும். வேண்டாத சப்தத்தை உண்டாக்கும் குறைபாடுகளை உடனடியாகச் சீர்செய்ய வேண்டும்.

தொழில் வளர்ச்சி திட்டங்களில் சப்தம் மற்றும் அதிர்வுகளைக் கட்டுப்படுத்தும் சுகாதார நியதிகள் காணப்பட வேண்டும்.

கைசானின் செவி வியாதியைத் தடுப்பதில் ஏற்கனவே உள்ள சட்ட திட்டங்களும் அறிவுரைகளும் அதிகமான வாயுமண்டல அழுத்தச் சூழ்நிலையில் பணிபுரியக் கடுமையாகப் பின்பற்றப்பட வேண்டும். காஃபர் அணையிலிருந்து காற்றை அகற்றவோ, அணையினுள் காற்றைச் செலுத்தவோ சரியான கால அளவைத் தேர்ந்தெடுப்பதில் கவனம் செலுத்த வேண்டும்.

புதிதாக நியமிக்கப்பட்ட தொழிலாளிகள் குறிப்பிட்ட தொழிலுக்குத் தகுதியானவர்தானு என மருத்துவ சோதனை மூலம் தேர்ந்தெடுக்கப்பட வேண்டும்.

இரைச்சல் கொண்ட தொழிற்சாலைகளிலோ காஃபர் அணைகளிலோ, செவி நோய்கள் கொண்டவர்களை நியமிக்கக் கூடாது.

லாரி ஓட்டிகள் மற்றும் ரயில் ஓட்டிகள், தொலைபேசி ஊழியர்கள், தந்தி இலாகத் தொழிலாளர்கள் போன்றவர் இருக்கும் துறைகளிலும் கேட்கும் திறன் பற்றிய பரிசோதனைகள் செய்யப்பட வேண்டும். ஆறு மீட்டர்களுக்குக் குறைந்த தூரத்தில் முணுமுணுப்புப் பேச்சைக் கேட்க முடியாதவர்கள்—இது ஒரு பக்கத்தை மட்டுமே பாதித்தாலும் கூட—மேற்கூறிய தொழில்களுக்குத் தகுதியற்றவர்களாவார்கள்.

மூக்கு, மேற்தொண்டை மற்றும் குரல்வளை ஆகியவற்றின் நோய்கள்

மூக்கு மற்றும் மூக்குப்பக்கக் காற்றுக் குழிவுகளின் நோய்கள்

மூக்கின் உடல் கூறு இயல்

மேற்புற மூச்சுப் பாதையின் முதல் பாகம் மூக்காகும் (படம் 37). வெளிப்புற மூக்கு எனவும் மூக்குக் காற்றுக் குழிவுகளைக் கொண்ட மூக்குக் குழிவு எனவும் பிரிக்கப்பட்டுள்ளது. எலும்பு மற்றும் குருத்தெலும்பு இளந்திசு ஆகியவற்றைக் கொண்டு, ஒழுங்கற்ற வடிவத்துடன் முக்கோண வடிவ கோபுரம் போன்றதுதான் வெளிப்புற மூக்காகும். முன்தலையை ஒட்டி, கோபுரத்தின் மேற்கோணம்தான் மூக்கின் அடிப்பகுதியாகும். இது கீழ்நோக்கியும் வெளிநோக்கியும் சென்று மூக்கின் பின்பகுதியாக அமைகிறது. கீழ் கோணத்தில் வட்டமான மூக்கின் நுனி அமைந்திருக்கிறது. பக்கவாட்டில் உள்ள, வளைந்து கொடுக்கும் தன்மை கொண் பிரிவுகளை மூக்கின் ''அலா நாசி'' அல்லது சிறகுகள் என்கிறோம். அதன் கீழ் விளிம்புகள் மூக்கின் முன்புற நாசித் துவாரங்களாக அமைகின்றன.

மூக்குக்குழிவு

கபாலக்குழிவு மேலாகவும் கண்குழிவுகள் பக்கத்திலும் வாய்க்குழிவு கீழாகவும் கொண்டு அமைந்துள்ளது மூக்குக் குழிவாகும். மூக்குத் தடுப்புச் சுவர் மூக்கை இரண்டு பகு

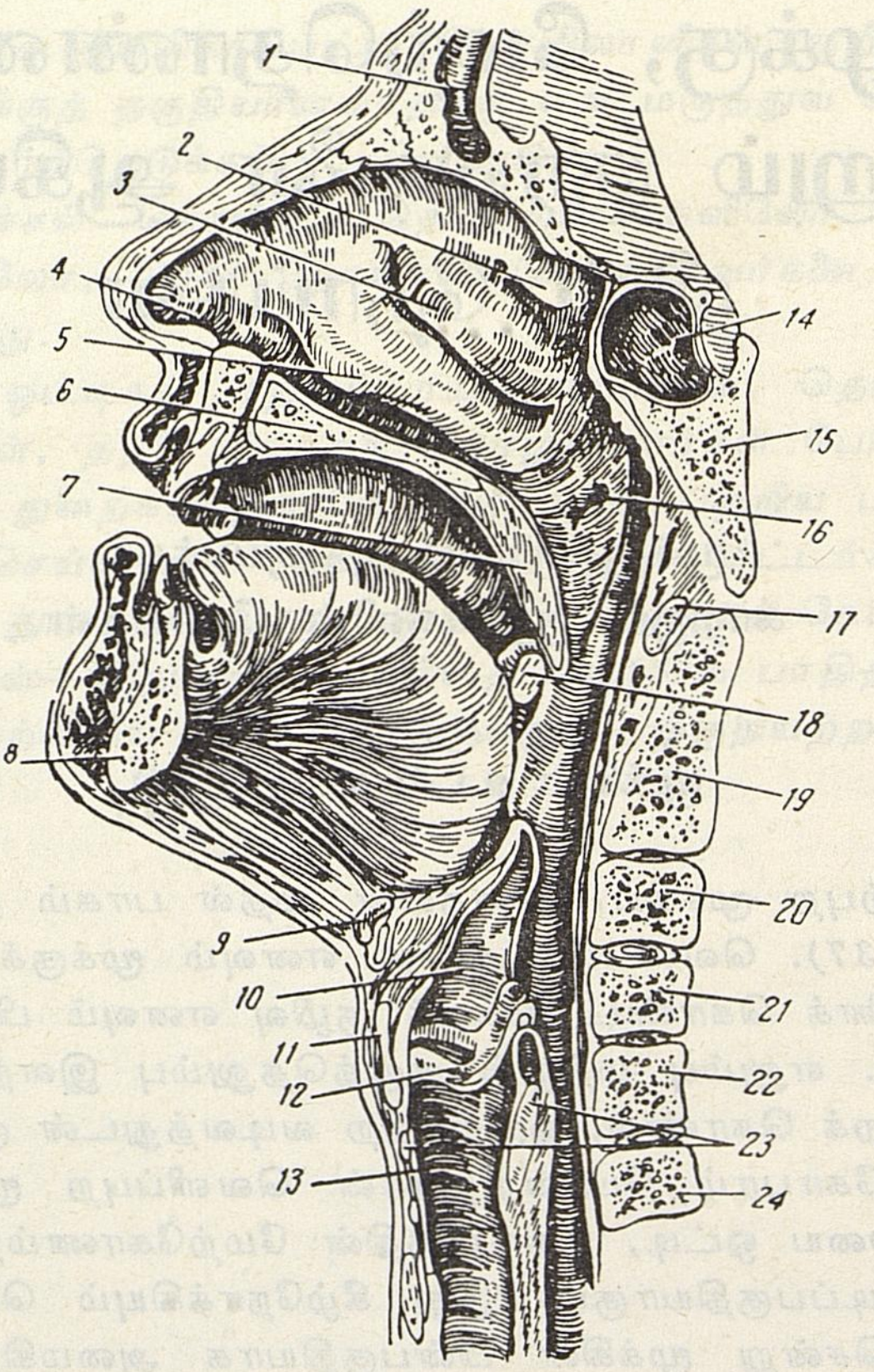

படம் 37. பக்கவாட்டுத் தோற்றம் மூக்குக் குழிவு, மேற் தொண்டை, குரல்வளை

(1) முன்புற சைனஸ் (காற்றுக் குழிவு); (2) மேற்புற வளைவு தசை; (3) நடு வளைவு தசை; (4) மூக்கு வெற்றிடம்; (5) கீழ் வளைவு தசை; (6) கடின அண்ணம்; (7) மெல்லி அண்ணம்; (8) கீழ்தாடை எலும்பு; (9) ஹையாய்டு எலும்பு; (10) குரல்வலை மூடி; (1) தைராய்டு குருத்தெலும்பு; (12) உண்மை குரல் நாண்; (12) மூச்சுக் குழல்; (14) ஆப்பெலும்பு காற்றுக் குழிவு; (15) ஆப்பெலும்பின் உடல்; (16) மேற்தொண்டையில் செவிக்குழல் துவாரம்; (17) பிடரி எலும்பின் வளைவு; (18) அண்ணடான்சில்; (19), (20), (21), (22), (24) 2வது, 3வது, 4வது, 5வது, 6வது கழுத்துள்ளெலும்பு; (23) கிரைகாய்டு குருத்தெலும்பு

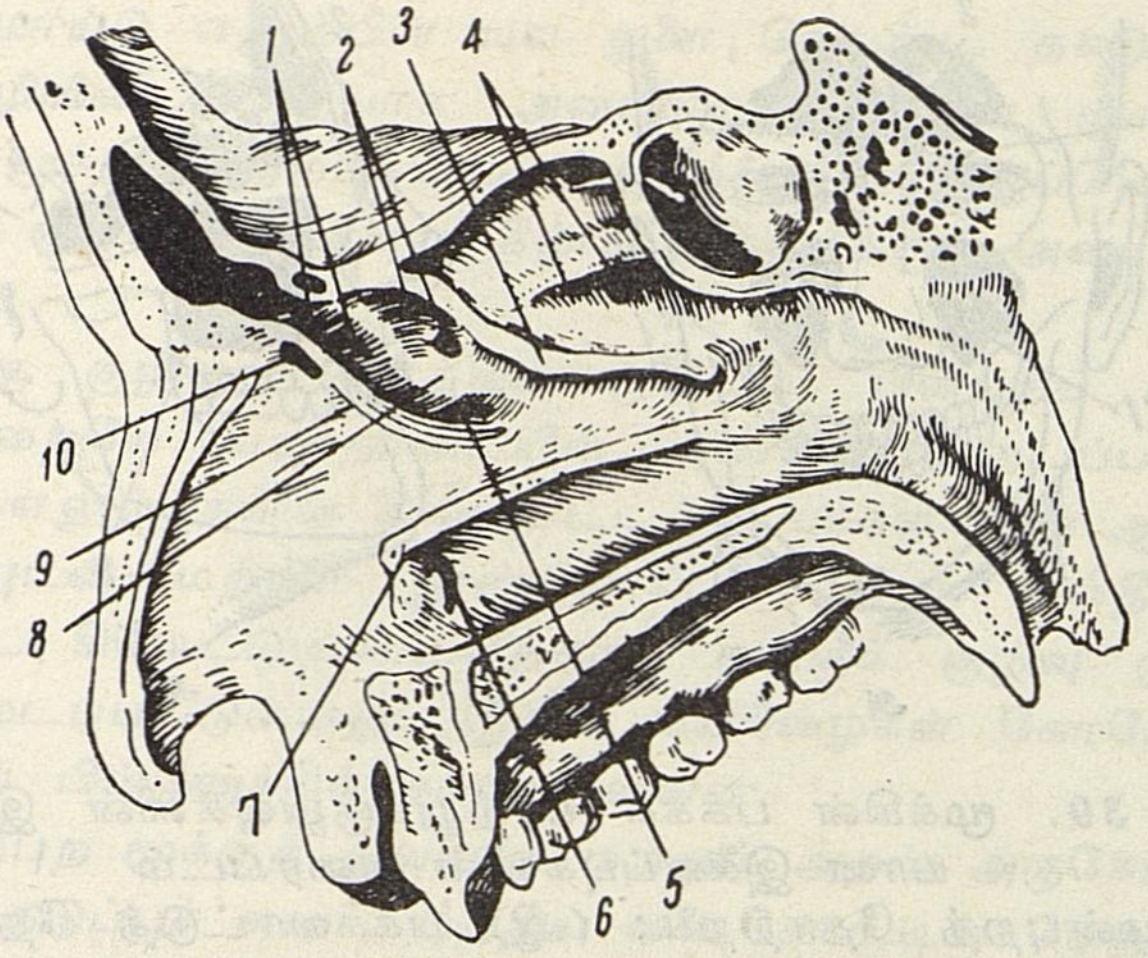

படம் 38. மூக்குக்குழிவின் நடுவிலகிய (பக்க) சுவர்
(1) முன்புற எத்மாய்டு செல்களின் முகப்புகள்; (2) நடு நோக்கிய எத்மாய்டு செல்களின் முகப்புகள்; (3) நடுவளை சதையின் பகுதி; (4) பின்புற எத்மாய்டு செல்களின் முகப் புகள்; (5) மேற்தாடை காற்றுக் குழிவின் முகப்பு; (6) மூக்கு—கண்ணீர் நாளத்தின் வாய்; (7) வளை சதையின் பகுதி; (8) எத்மாய்டுவின் வீங்கிய பகுதி; (9) யூனிஃபார்ம் துருத்தி (பகுதித் தோற்றம்); 10) முன்புற எத்மாய்டு செல்

திகளாகப் பிரிக்கிறது. ஒரு சாய்ந்த கோணத்தில் அது நாசித் துவாரங்கள் வழியாக வெளியே தோன்றுகிறது. பின்புறமாகக் கோனே எனப்படும் இரண்டு முட்டைவடிவ துவாரங்கள் வழியாக மூக்குக்குழிவு, மூக்கு மற்றும் மேற் தொண்டையுடன் தொடர்பு கொள்கிறது.

மூக்குத் தடுப்புச் சுவரின் பின்புற, மேற்புற எலும்பு பகுதி, வோமர் எனப்படும் கலப்பை எலும்பாலும் எத் மாய்டு எலும்பின் செங்குத்து தகட்டாலும் ஆனது. அதே போது முன்புற—கீழ்புற குருத்தெலும்புப் பகுதி நாற்ச துரக் குருத்தெலும்பால் ஆனதாகும்.

மூக்குக்குழிவின் வெளிப்புற அல்லது நடு விலகிய சுவர் தான் (படம் 38) மிகவும் சிக்கலாகவும் செயலாற்ற அம்சத்

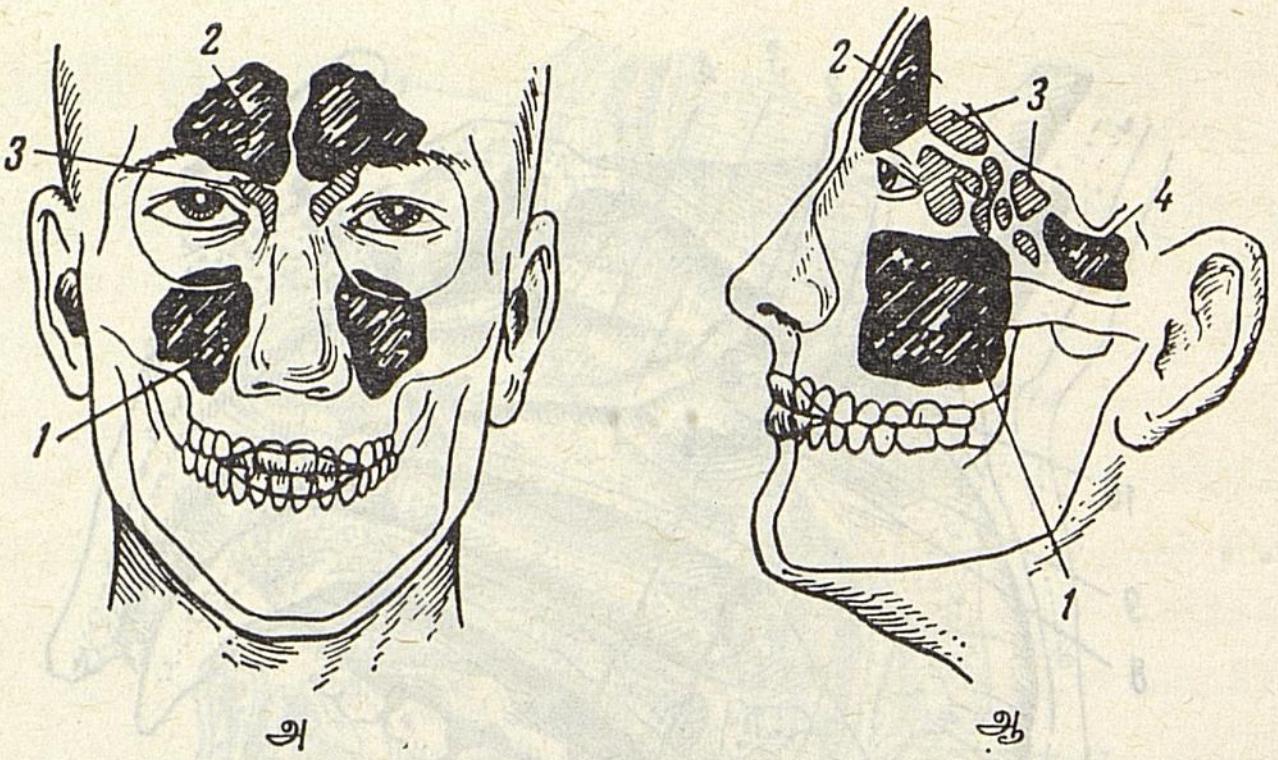

படம் 39. மூக்கின் பக்கக் காற்றுக்குழுவுகளின் இடையே யான இணைப்புகளின் வரைபடம்

(அ) முன்புறத் தோற்றம்; (ஆ) பக்கவாட்டுத் தோற்றம்; (1) மேற்தாடை (ஹைமோரின்) காற்றுக்குழிவு; (2) நெற்றி காற்றுக்குழிவு; (3) எத்மாய்டு லேபிரிந்த்; (4) ஆப்பெலும்பு காற்றுக்குழிவு

தில் மிகவும் முக்கியத்துவம் வாய்ந்ததாகவும் இருக்கிறது. வெளிப்புற மூக்கிலிருந்து துவங்கி, கீழ்கண்ட எலும்புகளால் ஆனது: மூக்கு எலும்பு, முன்புற துருத்தி, மேற்தாடையின் மூக்குப்பகுதி, கண்ணீர் எலும்பு, எத்மாய்டு எலும்பு, அண்ண எலும்பு, ஆப்பெலும்பின் சிறகுப்புடைப்பு.

கான்கா அல்லது வளைகோடு எனப்படும் 3 விளிம்புகள், மூக்குக் குழிவின் பக்கச்சுவரில் துவங்கி, அதை மூன்று—மேற்புற, நடுப்புற, கீழ்ப்புற—துவாரங்களாகப் பிரிக்கிறது. மூக்கு—கண்ணீர் நாளத்தின் மூக்குப் பகுதி, கீழ்ப்புறத் துவாரத்தின் கீழே திறக்கிறது. மத்திய மூக்குத் துவாரம் மூக்குக் காற்றுக் குழிவுகளை இணைக்கும் வகையில் துளைகள் கொண்டுள்ளன: (1) ஹைமோரின் காற்றுக்குழிவு அல்லது பெரிய மேற்தாடை காற்றுக்குழிவு மேற்தாடையின் உடற்பகுதியில் உள்ளது. (2) நெற்றி எலும்பின் சிறகுப் பகுதியில் நெற்றிக்காற்றுக்குழிவு உள்ளது. (3) எத்மாய்டு லேபிரின்தின் முன்புற ஸெல்கள். பின்புற எத்மாய்டு செல்களும் ஆப்பெலும்பு காற்றுக்குழிவும் மேற்புற மூக்குத் துவாரத்துடன் தொடர்பு கொண்டுள்ளது (படம் 39).

எத்மாய்டு எலும்பின் பல துளை கொண்ட தகடு, மூக்குக் குழிவின் கூரையாக அமைகிறது. இதன் முன்புறச் சரிவில் மூக்கு எலும்புகளும் பின்புறச் சரிவில்ஆப்பெலும்பு காற்றுக் குழிவின் முன்புற, கீழ்புறச் சுவர்களும் அமைந்துள்ளன.

மூக்கு குழிவுத் தளத்தின் முன்புற, பின்புறப் பாகங்கள் முறையே மேற்தாடையின் அண்ணப் புடைப்பாலும் அண்ண எலும்புகளின் கிடைமட்டத் தகடுகளாலும் ஆனது.

வரியுடன் மற்றும் தூண்போன்ற சிலியா எபிதீலியம் கொண்ட சிலேட்டுமப்படலத்தால் மூக்குக் குழிவு முழுவதுமே மூடப்பட்டுள்ளது. இதன் மயிரிழைகள் கோனேயை நோக்கிப் பின்னேக்கிச் சாய்ந்துள்ளன.

மேற்புற மூக்குத் துவாரம் மற்றும் அதன் அருகேயுள்ள மூக்குத் தடுப்புச் சுவர், மத்திய வளைகோட்டின் மேற்பகுதி ஆகியவற்றின் சிலேட்டுமப்படலம் கூருணர்வு கொண்ட தனிச்சிறப்பு வாய்ந்த எபிதீலியம் கொண்டுள்ளது. இதில் புற நுகர் நரம்பு நுனிகளின் வலைப்பின்னல் காணப்படுகிறது. சிலேட்டுமப்படலத்தின் இப்பகுதியை நுகர் படலம் என்கிறோம். எஞ்சிய மூக்கின் சிலேட்டுமப்படலம் வரியுடன் மற்றும் தூண்போன்ற சிலியோ எபிதீலியத்தால் மூடப்பட்டுள்ளது. இதை மூச்சு மண்டலசிலேட்டுமப்படலம் என்கிறோம். இந்தப் பகுதியில் சிலேட்டுமப்படலம் பருமனில் மாறுபடுகிறது. இங்கு மிக மெல்லியதாக இருக்கிறது. மூக்குப்பக்கக் காற்றுக்குழிவுகளில் சளிச் சுரப்பிகள் குறைவாக இருக்கின்றன.

வளைகோடுகளில் மிகவும் பருமஞக இருக்கிறது. இங்கு பருமஞன சிரைகளின் வலைப்பின்னல்கள் மிகையாகக். காண படுவதால் சிலேட்டும் அடியின் சில பகுதிகளில் நிலைக்குத்தான திசு காணப்படுகிறது. குறிப்பாகக் கீழ்ப்புற மூக்கு வளைகோட்டிலும் நடு வளைகோட்டின் ஓரத்திலும் நடு மற்றும் மேற்புற கான்கேயின் பின்புறங்களிலும் இவை காணப்படுகின்றன (படம் 40).

கான்கேயின் நிலைக்குத்துத் திசுவிலுள்ள நாளங்களின் சுவர்களில் மெல்லிய தசையும் நெகிழ்வு இழைகளும் மிகையாக இருப்பதால், ரசாயன மற்றும் தட்பவெப்பம் மனப் பக்குவம் போன்ற பல அம்சங்களுக்குப் பிரதிவினை செய்

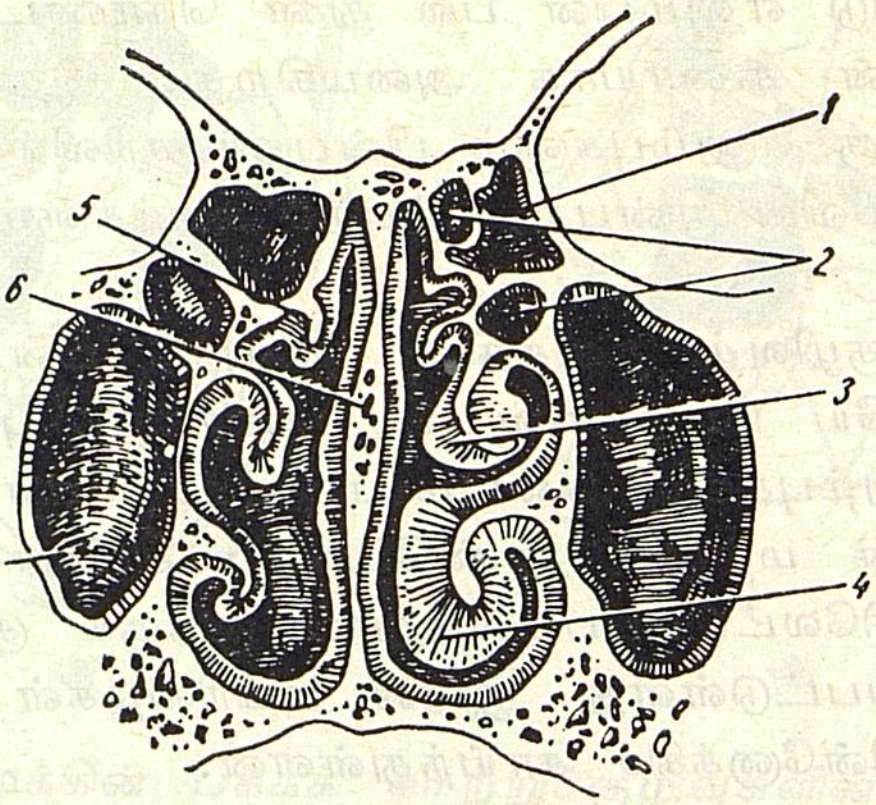

படம் 40. மூக்குக்குழிவின் செங்குத்தான குறுக்குவெட்டுத் தோற்றம். வலது பக்கத்தில் வீங்கிய நிலைக்குத்துத் திசு காணப்படுகிறது

(1) கண் குழிவு; (2) எத்மாய்டு செல்கள்; (3) நடுவளைகோடு (4)கீழ்வளைகோடு; (5) மேல்வளைகோடு; (6) மூக்குத்தடுப் புச்சுவர்; (7) ஹைமோரின் காற்றுக்குழிவு

யும் வகையில் நிலைக்குத்துத் திசுக்கள் விரைவில் வீங்கவும் சுருங்கவும் செய்கின்றன. திடீரென்று சில போது தோன் றும் மூக்கின் வீக்கத்திற்கு இதுவே காரணமாகும்.

மூக்குக்குழிவின் நாளங்கள்: உட்புற மேற்தாடை தமனி யின் கிளையான ஆப்பெலும்பு—அண்ண தமனியின் வழி யாக இதற்கு அடிப்படை இரத்த ஓட்டம் கிடைக்கிறது. முன்புற, பின்புற எத்மாய்டு தமனிகள் மூலம் மூக்குச் சுவ ரின் வெளிப்பகுதியின் மேற்புறத்திற்கு இரத்தம் கிடைக் கிறது. இவை கண்தமனியின் கிளைகளாகும். பல்வேறு சிறிய கிளைகள் மூலம் சிரை இரத்தம் சேகரிக்கப்பட்டு, இரண்டு மிகப் பெரிய கிளைகளினுள் செலுத்தப்படுகிறது. மேற்புற மூக்குப்பகுதியின் சிரை நாளங்களின் பகுதியும் மேற்புற மூக்குப்பக்க காற்றுக்குழிவுகளின் சிரை இரத்தமும் மூளை வெளி உறையின், நீள வாட்டு காற்றுக்குழிவுகள் அடை கின்றன.

மூக்குக்குழிவின் சிலேட்டுமப்படலமும் நிணநீர் நாளங்கள் கொண்ட அடர்ந்த ஒரு வலைப்பின்னலைக் கொண்டுள்ளது. இது மூளை வெளி உறை அடி மற்றும் நடு உறை அடி இடைவெளிகளுடன் தொடர்பு கொண்டுள்ளது. மூக்குக் குழிவிலிருந்து கபாலக்குழிவுக்கு நோய் பாதிப்பு பரவுவதை ஊக்குவிக்கும் முக்கியமான அம்சங்கள் என மேற் கூறியவற்றைக் கொள்ள வேண்டும்.

மூக்குக் குழிவின் உணர்வு நரம்புகள் டிரைஜெமினல் நரம்பின் முதல், இரண்டாவது கிளைகளாகும்.

நுகர்வு பகுப்பியின் கிளைகள், எத்மாய்டு எலும்பின் பல துளைத் தகட்டின் துவாரங்கள் வழியாக மூக்குக் குழிவை அடைகின்றன. அவை அங்குள்ள மிகவும் பண்பட்ட எபிதீலியல் செல்களுக்குச் சென்று வாசனை கிரகிப்பிகளாகப் பணி புரிகின்றன.

மூக்கு உடல் இயங்கியல்

மூச்சுவிடல் மற்றும் நுகர்தல், ஒலி பெருக்கல், தற்காப்பு போன்ற பல பணிகளை மூக்கு புரிகிறது. சகஜமாக மூச்சுவிடுவதற்கு உள்ளிழுக்கப்பட்ட காற்று மூக்கின் வழியாக தடையெதுவுமின்றி உள்ளே செல்ல வேண்டியது மிகவும் இன்றிமையாத ஒன்ருகும். மூக்குக் குழிவுகளின் வழியாகச் செல்லும் காற்றின் தூசிகள் வடிகட்டப்பட்டு, இரத்த வெப்பத்திற்குச் சூடாக்கப்பட்டு, காற்று உலர்ந்தால் ஈரமாக்கப்படுகிறது. தூசி துகள்கள் மற்றும் பாக்டீரியாக்கள் அயற்பொருட்களின் பெரிய துண்டுகள் ஆகியவை மூக்கின் ரோமங்களிடையே வடிகட்டப்படுகின்றன. ஆண்களில் இந்த ரோமம் மிகவும் பருமனுக இருக்கிறது. மூக்குத் துவாரம் குறுகலாகவும் சமச்சீரற்றதாகவும் இருப்பதால் உள்ளிழுக்கப்பட்ட காற்றுக்கும் சிலேட்டுமப்படலத்தின் ஈரப்பரப்பிற்கும் இடையே நெருக்கமான இணைப்பை உண்டாக்குகிறது. இதனுல் காற்று ஈரப்பசையடைகிறது, உஷ்ணமடைகிறது. கடினமான பொருட்கள் மூக்கின் சுவர்களிலேயே தங்கிவிடுகின்றன. மூக்கு—மேற்தொண்டையை நோக்கி உள்ள எபிதீலிய சிலியாவின் பணியால் பொருட்

கள் சளிச் சுரப்புடன் கலந்து வெளிவந்து, இருமல் மூலம் வெளிப்படுகிறது, அல்லது விழுங்கப்படுகிறது.

இதனுல் நுரையீரல்களை வந்தடையும் காற்று பெருமள விற்குத் தூசிகள் இன்றி உள்ளது. உள்ளிழுக்கப்பட்ட அயல் பொருட்களில் பாதிக்குமேல் மூக்கிலேயே தங்கிவிடுவதாக மனிதர்கள் மற்றும் விலங்கினங்கள் மீதும் செய்யப்பட்ட பரிசோதனைகள் மூலம் தெரியவருகிறது. வாய் மூலம் சுவா சிக்கும்போது, உள்ளிழுக்கப்பட்ட எல்லாத் தூசுகளும் மேற் தொண்டை மற்றும் குரல் வளை, மூச்சுப்பாதை ஆகியவற் றின் உள்ளே நேரடியாகச் சென்றுவிடுகின்றன. இதனுல் பல்வேறு நோய்நிலைகள் ஏற்படலாம்.

வாயினுல் மூச்சுவிடுவதைவிட மூக்கினுல் மூச்சுவிடுவதில் பல சுகாதார அனுகூலங்கள் உண்டு. ஏனெனில் தூசிகளுடன் அகற்றப்படாத பாக்டீரியாக்கள் மூச்சுச் சளியால் தீங்கற் றதாக்கப்பட்டுக் கொல்லப்படுகின்றன. மூக்குக் குழிவும் புகையையும் நச்சு ரசாயனப் பொருட்களையும் தீங்கற்ற தாக்கிவிடும் வகையில் வினைபுரிகின்றன. முழுமையாகவோ ஓரளவாகவோ மூக்கின் வழியாக மூச்சுவிடுதல் தடைப்பட் டால், மேற்தொண்டை அழற்சி மற்றும் மூச்சுக்குழல் அழற்சி, மூச்சுக்கிளைக்குழல் அழற்சி போன்ற பல்வேறு கீழ் மூச்சுப்பாதையின் பாதிப்புகள் ஏற்படுகின்றன. மூக்கு அடை படுவதின் விளைவுகள் சில தொழிற்சாலைகளில் விரும்பத் தகாத ஒன்ருகும்.

மூக்கு மற்றும் மூக்கு—மேற்தொண்டைக் குழிவுகள் தொனிக்கு ஒரு ஒலி பெருக்கும் அறையாகப் பணிபுரிகி றது. இங்கு ஒலி, காற்று அதிர்வால் வளம் பெற்று ஒரு தொனி நயம் அடைந்து, ஒரு தனித்தன்மையையும் ஒலி முழுக்கத்தையும் பெறுகிறது. மூக்கடைப்பின் போது, தொனி மந்தமடைந்து, எதிரொலிப்பை இழந்து, மூக்கின் கீச்சுத்தன்மையைப் பெறுகிறது. இந்த நிலையை rhinolalia clausa என்கிருேம். செயலிழந்த நிலையால் மென் அண்ணம் தொய்வடைந்தால், உச்சரிக்கும்போது, மூக்கு—மேற் தொண்டை திறந்தே இருக்கிறது. இப்போது, குரல் வேறு வகையான மூக்குக் கீச்சுக் குரலைப் பெறும். இதை rhinolalia aperta என்கிருேம்.

முழுமையாகவோ அல்லது ஓரளவாகவோ மூக்கு வழி

மூச்சு தடைபட்டால், நுகரும் தன்மை பாதிக்கப்படுகிறது. இதனுல் சில வகையான தொழிலாளர்கள் குறிப்பாக வேதியிய, உணவுத்தொழிற்சாலைகளில் பணிபுரிபவர்கள் முழுமையாகத் தங்கள் கடமைகளை ஆற்ற முடியவில்லை.

நுகரும் உணர்வு உள்ளிழுக்கப்பட்ட பொருளின் தரத்தை மட்டுமன்றி, செரிமான மண்டலத்தினுட்செல்லும் உணவு மற்றும் பானங்களின் தன்மையையும் பிரித்துக் காட்டுகிறது. மேலும் ஐ.பி. பாவ்லோவின் பல்வேறு பரிசோதனைகள் மூலம் நுகரும் உணர்வினுல் இரைப்பைத் திரவங்கள் அனிச்சையாகச் சுரக்கின்றன எனவும் தெரிகிறது. உமிழ்நீர் சுரப்பிகளின் அனிச்சை சுரப்பின் போது, இந்தத் தூண்டல் வெளிப்படுகிறது.

மூக்கு வழி மூச்சில் தடை ஏற்படும்போது, மேலெழுந்தவாரியான சுவாசத்தாலும் ஆக்ஸிஜன் பற்ருக்குறையாலும் நுரையீரல் காற்ருேட்டம் தடைபெறுகிறது. அதேபோது, மூக்கு வழி சுவாசிப்பால் மூச்சுப்பாதைகளின் ஆழ்ந்த பகுதிகளில் உருவாகும் வெகு நேரமான எதிர்மறை அழுத்தம், வாய்வழி மூச்சுவிடுதலை விடநல்ல முறையிலான நுரையீரல் காற்ருேட்டத்தை—மிகையான ஆக்ஸிஜனுடன்—உறுதி செய்கிறது.

மார்பின் விகாரங்கள் மற்றும் முக எலும்பமைப்பின் கோளாறுகள் பற்களின் கோணல் நிலை போன்ற பல தீங்குகள், வாய் வழி சுவாசித்தலால் நிகழ்கிறது.

மூக்கைப் பரிசோதிக்கும் முறைகள்

மூக்கின் புறப் பகுதியையும் மூக்குக்குழிவின் ஆழ்ந்த பாகங்களையும் இப்பரிசோதனையின் போது ஆராய வேண்டும்.

புற மூக்கை ஆராயும்போது மூக்கின் தலை வாயிலுக்கு முக்கியத்துவம் கொடுக்க வேண்டும். மூக்கின் நுனி மேற்புறமாக உயர்த்தப்பட வேண்டும். நோயாளியின் தலை இடதுபுறமாகவும் வலது புறமாகவும் அசைக்கப்பட வேண்டும். மூக்கு ஸ்பெகுலத்தின் மூலமாக முன்புற மூக்கு உள்நோக்கி

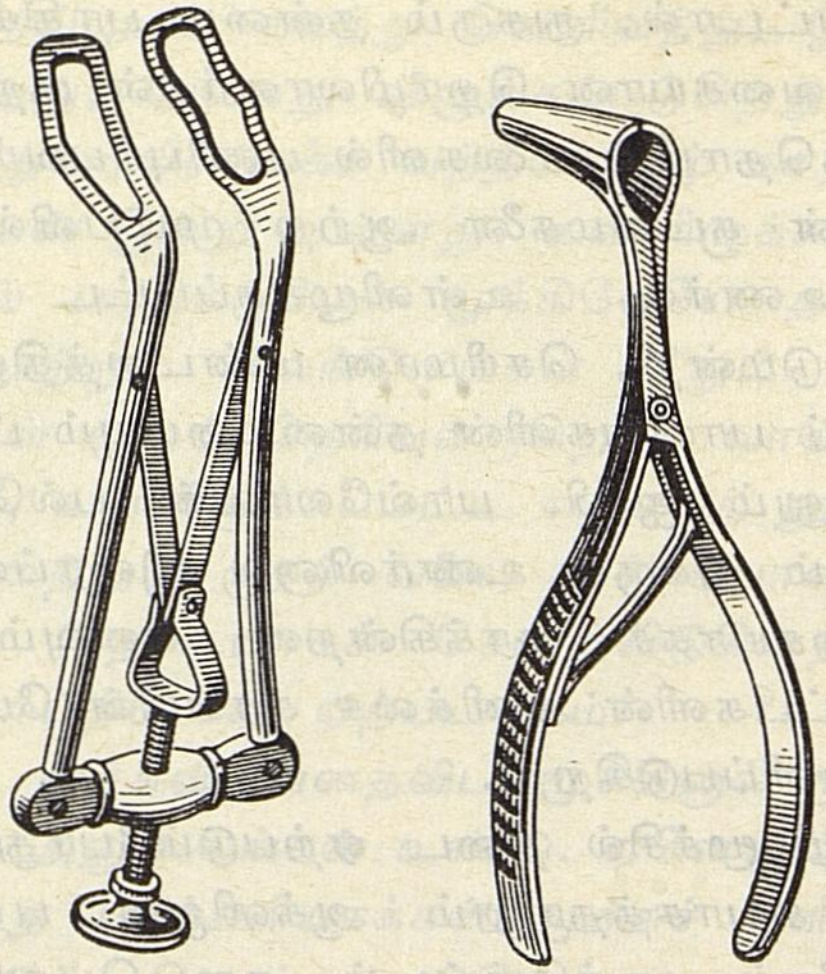

படம் 41. மூக்கு ஸ்பெகுலங்களின் வகைகள்
(1) ஃபிராங்கெல்லின் ஸ்பெகுலம்; (2) ஹார்ட்மானின் ஸ்பெகுலம்

என்ற முறையில் நாசித்துவாரங்கள் வழியாக மூக்குக்குழிவைப் பரிசோதிக்க வேண்டும் (படம் 41). இதற்குச் செயற்கை வெளிச்சமும் தலைக்கான குழிவு கண்ணாடியும் தேவை. நோயாளியின் வலது பக்கத்திலிருந்து வெளிச்சம் வர வேண்டும். மூடப்பட்ட ஸ்பெகுலத்தின் தட்டை அலகுகள் மூக்கினுள் செலுத்தப்பட்டு, மெதுவாக விரித்து, நாசித்துவாரத்தைப் பெரிதாக்கினால், மூக்குக்குழிவு நன்ருகத் தெரியும். தலைக்கண்ணாடியிலிருந்து ஒளிக்கற்றை, மூக்குக்குழிவினுட்செலுத்தப்பட வேண்டும். ஏற்கனவே பயன்படுத்தப்பட்ட வழக்கமான முறைகள் மூலம் பரிசோதனை நடத்தப்பட வேண்டும்.

முதலில் மூக்குத் தடுப்புச் சுவரின் சீழ்பகுதி மற்றும் கீழ்புற மூக்கு வளைகோடு மூக்குத் துவாரம் ஆகியவை பரிசோதிக்கப்பட்ட பின்பு மூக்குத்தடுப்புச் சுவரின் மேற்பகுதி, நடுப்புற மூக்கு வளைகோடு, துவாரங்கள் ஆகியவை பரிசோதிக்கப்பட வேண்டும். இதற்குக் குறிப்பிட்ட நிலையில்

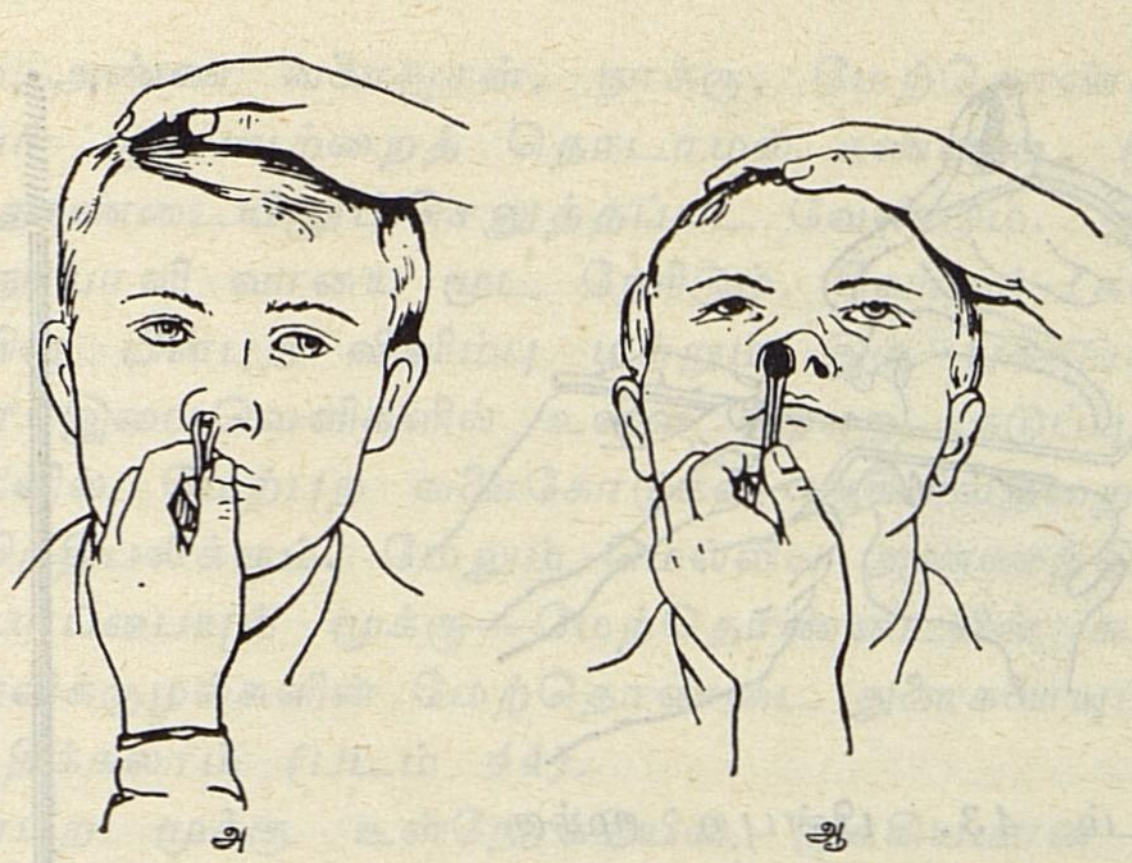

படம் 42. முன்புற மூக்கு உள்நோக்கி (அ) மூக்கின் கீழ்த் துவாரப் பரிசோதனை; (ஆ) மூக்கின் நடு, மேற்புறத் துவாரப் பரிசோதனை

நோயாளியின் தலை அசைக்கப்பட வேண்டும். இந்த முறைப் பரிசோதனையை முன்புற மூக்கு உள்நோக்கி முறை என்கிறோம் (படம் 42). சிறிய குழந்தைகளின் வசதிக்காக மூக்கு ஸ்பெகுலத்திற்குப் பதிலாகக் காது ஸ்பெகுலத்தை உபயோகிப்பது நல்லது.

வீங்கிய மூக்கு வளைகோடுகள் இருப்பதால் மூக்கின் உட்பகுதியைச் சரியாக ஆராய முடியாது. இந்த நிலையில் இரத்த நாளசுருக்கி மருந்துகளான அட்ரினலின் மற்றும் எஃபிட்ரின், கொக்கைன் போன்ற மருந்துகள் பயன்படும். இத்தகைய மருந்துகளில் ஒன்றை வளைகோட்டில் பூசினால், அது பெரிதளவில் சுருங்குகிறது. இதனால் மூக்குக்குழிவின் பெரும் பகுதியை நன்கு பார்க்க முடிகிறது.

முன்புற மூக்கு உள்நோக்கியால் மூக்குக் குழிவின் பின்புறப் பகுதியைப் பரிசோதிக்க இயலாவிடில் மூக்கு—மேற்தொண்டையின் மூலம் பரிசோதிக்கலாம். இந்த முறையை **பின்புற மூக்கு உள்நோக்கி முறை** என்கிறோம் (படம் 43). நாக்கு அமுக்கி அல்லது ஸ்பேடுலா உதவியால் நாக்கை அமுக்கி, கண்ணாடியை நாக்கின் மேற்புறமாக மெல்லிய அண்ணத்தின் பின்புறம் இருக்கும் வரை செலுத்த வேண்

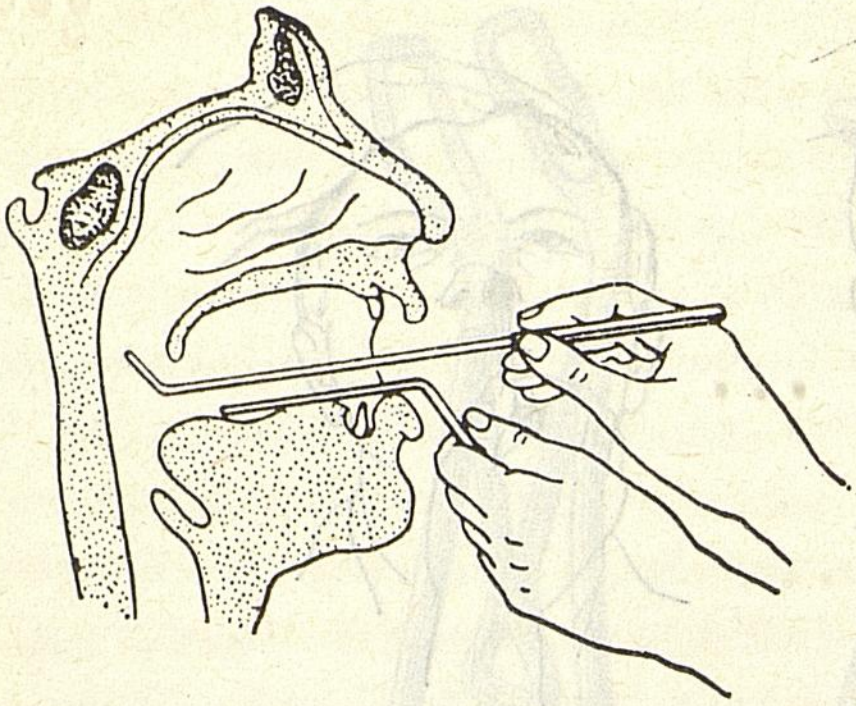

படம் 43. பின்புற மூக்கு உள்நோக்கி

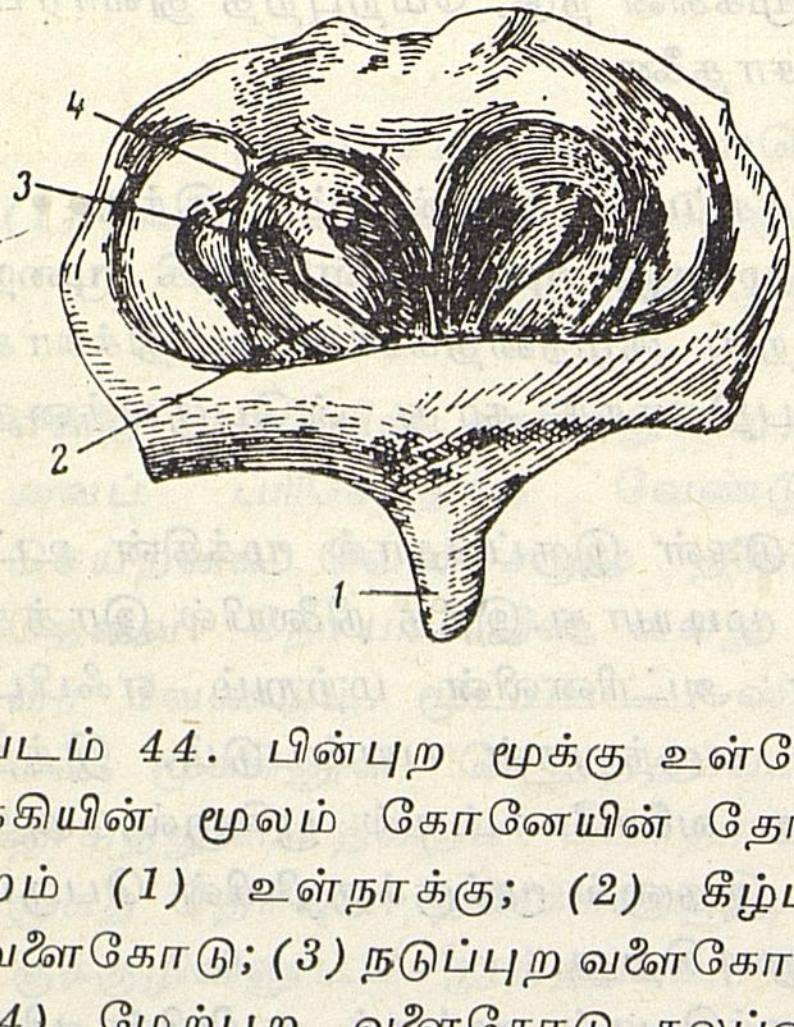

படம் 44. பின்புற மூக்கு உள்நோக்கியின் மூலம் கோனேயின் தோற்றம் (1) உள்நாக்கு; (2) கீழ்புற வளைகோடு; (3) நடுப்புற வளைகோடு; (4) மேற்புற வளைகோடு கலப்பை எலும்பு; மெல்யலி அண்ணம்

படம் 45. மூக்கு துருவ கருவி (அ)வரை கொண்டது; (ஆ)கண் கொண்டது

டும். விளக்கிலிருந்து ஒளியைக் கண்ணுடியின் மீது குவியச் செய்ய வேண்டும். கண்ணுடியில் பின்புற மூக்குக்குழிவு மற்றும் மூக்கு மேற்தொண்டையின் பகுதி ஆகியவற்றின் பிரதிபலிக்கும் உருவத்தின் நிழல் தெரியும். மெல்லிய அண்ணம்

மற்றும் அண்ண வளைவுகள், நாக்கு, மேற்தொண்டையின் பின்சுவர் ஆகியவற்றைத் தொடாமல் கண்ணுடி, மூக்கு—மேற்தொண்டையினுட்செலுத்தப்பட வேண்டும். இல்லாவிடில் நோயாளி வாயை மூட நேரிடும். வோமர் (கலப்பை) எலும்பின் பின்புற விளிம்பு மற்றும் இரு பக்கங்களிலும் கோனே இடைவெளிகளில் உள்ள கீழ்புற, நடுப்புற, சில வேளைகளில் மேற்புற வளைகோடுகள் ஆகியவற்றைக் கண்ணுடி பிரதிபலிக்கும். மேலும் மெல்லிய அண்ணத்தின் பின்புறப் பரப்பையும் மூக்கு—மேற்தொண்டையின் கூரையையும் செவிக்குழல்களின் மேற்தொண்டை துளைகளையும் கூடப் பரிசோதிக்கலாம் (படம் 44).

பின்புற மூக்கு உள்நோக்கியின் முக்கியமான சிரமம் என்னவெனில் நோயாளிக்குக் கூருணர்வு கொண்ட மேற்தொண்டை இருப்பின், எளிதில் மூச்சடைப்பு நேரிடும். குறிப்பாக இளங்குழந்தைகளில் இது நேரலாம்.

இத்தகைய நிலைகளில் 2—3 கொக்கைன் கரையத்தால் மேற்தொண்டையைப் பூச வேண்டும். குழந்தைகளில் விரலின் உதவியால் மூக்கு—மேற்தொண்டையைத் தொட்டறியலாம். வலது ஆள்காட்டி விரல் மூலம் இந்தச் சோதனையைச் செய்யலாம். குழந்தை கடித்துவிடாமலிருக்க மற்ருெரு விரலால் கன்னத்தைப் பற்களின் மேல் அமுக்க வேண்டும் (படம் 69).

மூக்கின் பரிசோதனையின் முடிவுகளை உட்செலுத்தும் கம்பி உதவி கொண்டு சரி பார்க்க வேண்டும். இதன் மூலம் சிலேட்டுமப்படலத்தின் தன்மையையும் அழற்சியடைந்த திசு அல்லது கட்டியையும் பரிசோதிக்கலாம். வயது வந்தவர்களில் கண் கொண்ட மூக்கு துருவு கருவியால் மூக்குக் குழிவை ஆராயலாம் (படம் 45 அ. ஆ). மிகையான கூருணர்வு கொண்ட நோயாளியில் அவனது சிலேட்டுமப் படலத்தின் மீது 2—3% கொக்கைன் அல்லது 1% டிகைன் கரையங்களைத்தடவ வேண்டும். நுகரும் தன்மையின் துல்லியத்தையும் மூக்குக்குழிவு வழியாகக் காற்று செல்வதையும் பரிசோதித்து மூக்கின் பணிகளை அளவிடலாம். நோயாளியை ஆழ்ந்த மூச்சு எடுக்கச் செய்து, மூக்கின் ஒரு துவாரத்தின் வழியே காற்றை வெளிவிடச் செய்து, மூக்குக் குழிவு சரியாக இருக்கிறதா எனச் சரி பார்க்கலாம். சரி

யாக இருந்தால், மூக்குத் துவாரத்தின் கீழ் ஒரு மெல்லிய பஞ்சு இழைய வைத்தால் கூட, அது பறக்கும்.

பலவீனமான மணம் கொண்ட 0.5% அசிடிக் அமிலக் கரையம் மற்றும் ஓரளவு மணம் கொண்ட ஒயினுடைய ஸ்பிரிட், பலமான மணம் கொண்ட வலீரியன் டிங்க்சர், மிகவும் மணம் கொண்ட சூடன் மற்றும் லவங்க எண்ணெ ஆகியவற்றின் உதவி கொண்டு நுகரும் திறனை அளவிடலாம்.

நுகர் உணர்வைப் பரிசோதிக்கும் போது, ஒரு விரலால் ஒரு நாசித் துவாரத்தை அடைத்து, திறந்துள்ள மற்றொரு துவாரத்தின் மூலம் ஒரு அல்லது மற்றொரு கரையங்களால் தோய்க்கப்பட்ட பஞ்சையோ, வடிதாளையோ நுகருவதன் மூலம் பரிசோதிக்கலாம். முதலில் பலவீனமான கரையங்களை உபயோகிக்க வேண்டும். இதை நோயாளி நுகரமுடியாவிடில் பலமான கரையங்களை உபயோகிக்கலாம்.

மூக்கு வியாதிகளுக்கான பொதுவான சிகிச்சை

மயக்க நிலை உண்டாக்கக் கொக்கைனையோ, டிகைனையோ மூக்கு சிலேட்டுமத்தின் மீது தடவும் போதோ அல்லது சிகிச்சைக்காக மருந்துகளைத்தடவும்போதோ, ஒளி வெளிச்சத்தில் பஞ்சுக் குச்சியை உபயோகிக்க வேண்டும்.

மருத்துவ சிகிச்சையின் போதோ அல்லது அறுவைசிகிச்சையைத் தொடர்ந்த சிகிச்சையின் போதோ, பல்வேறு வகையான தெளிப்பான்களின் உதவிகொண்டு மூக்கினுள் சக்தி வாய்ந்த மருந்தைத் தெளிக்க வேண்டும்.

குருதிப்பெருக்கை நிறுத்த அல்லது சிகிச்சைக்காக வெள்ளி நைட்ரேட் மற்றும் டிரைகுளோரசிடிக் அமிலம், குரோமிக் அமிலம் ஆகியவை கொண்டு மூக்கின் சிலேட்டுமப்படலத்தில் சூடுபோடலாம் சூடுபோடுவதற்கு முன்னர் 5% கொக்கைன் கரையத்தை மூக்கு சிலேட்டுமத்தின் மீது ஒன்றிரண்டு தடவை பூச வேண்டும்.

மூக்கு நீர்த்தாரையை மிகவும் கவனத்துடன் செய்ய வேண்டும். இதற்கு முன்னர் நோயாளியிடம் நாம் என்ன

செய்யப் போகிறோம் என்பதைச் சொல்லி விட வேண்டும். சோவியத் நாட்டைச் சேர்ந்த ஏ. எஃப். இவனேவ் என்ற டாக்டர் ஒரு புதிய முறையை வகுத்துள்ளார். தலையணையின் மீது நோயாளியின் தலையைச் சிறிது உயரமாக வைத்துப் பின்னர் தேக்கரண்டி மூலம் கரையம் உட்செலுத்தப் படுகிறது. மூச்சுத்திணறாமல் இருக்கக் கரையம் மெதுவாக ஊற்றப்பட வேண்டும். இல்லையெனில் பிசுபிசுப்பான திரவம் யூஸ்டேஷியன் குழலுக்குள் தள்ளப்படும். இதைப் பற்றி முன்னதாகவே நோயாளிக்குத் தெரிவித்துவிட வேண்டும்.

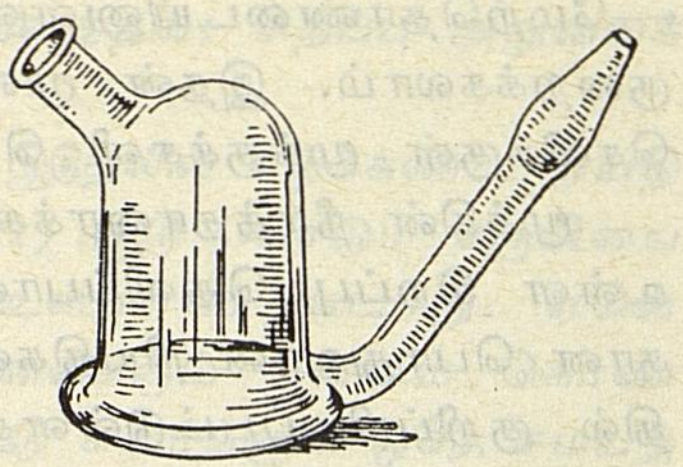

படம் 46. மூக்கைச் சுத்தம் செய்ய உபயோகிக்கப்படும் குவளை

தண்ணீரோ, மருந்துக்கரையமோ கொண்ட கண்ணுடிக் குவளையின் உதவியால் மூக்கு நீர்த்தரையைச் செய்யலாம் (படம் 46). சுத்தமான தண்ணீரத்தான் உபயோகிக்கவேண்டும். வடிக்கட்டப்பட்ட அல்லது கொதிக்க வைக்கப்பட்ட தண்ணீரில் மருந்துக்கரைசல் கரைக்கப்பட வேண்டும். குவளையை வலது கையில் எடுத்துக் கொண்டு, நோயாளி தனது ஆட்காட்டிவிரலால் பின்குழாயை மூடிக்கொண்டு முன் குழாயைத் தனது மூக்கின் ஒரு துவாரத்தில் செருக வேண்டும். ஆள்காட்டிவிரலை அகற்றுவதன் மூலம் திரவம் உட்செல்கிறது. மூக்குக் குழிவு கழுவப்பட்டு, மூக்கின் கீழே வைக்கப்பட்டுள்ள பாத்திரத்தில் சேமிக்கப்படுகிறது. பின் குழாயைத் திறந்து மூடுவதன் மூலம் சிறிதளவு திரவம் மூக்கினுள் பீச்சப்படுகிறது. இந்த நிகழ்வின் போது, நோயாளி தனது தலையை ஓரளவு குனிந்து கொள்ள வேண்டும். திரவத்தை நமது உடல் வெப்பத்திற்குச் சூடு செய்தால், வரப்போகும் தலைவலியைத் தவிர்க்கலாம். நீர்த்தாரையின் போது, நோயாளி விழுங்கக் கூடாது என எச்சரிக்கப்பட வேண்டும். இல்லையெனில் திரவம் யூஸ்டேஷியன் குழலினுள் சென்றுவிடும். நீர்த்தாரையின் பின்னர் மூக்கைச் சீந்தும் போது, நோயாளி தனது மூக்கின் ஒரு துவாரத்தையும் வாயையும் திறந்து வைத்திருந்தால் மூக்கினுள்ளும் மூக்கு

—மேற்தொண்டையினுள்ளும் உள்ள அழுத்தத்தைக் குறைக்கலாம். இதன் மூலம் செவிக்குழல் வழியாக நடுச் செவிக்குள் மூக்குச்சளி செல்வதைத் தடுக்கலாம்.

மூக்கின் நீர்த்தாரைக்கான பாதுகாப்பான முறைக்கென உள்ள சிறப்பு தெளிப்பான் பற்றிச் குரல் வளைசிகிச்சைக் கான பொதுவான நியதிகள் பற்றி இனிவரும் அத்தியாயத் தில் குறிப்பிடப்பட்டுள்ளது. தெளிப்பானின் நுனி, மூக்கி னுள் குறிப்பிட்ட முறையில் செலுத்தப்பட்டிருப்பதால், தெளிப்பான் குமிழை விட்டுவிட்டு அமுக்குவதால் துக ளான திரவம் கீழ்ப்புற மூக்கு துவாரத்தினுட்செல்லுகிறது.

நீர்த்தாரைக்கான முறையைப் பின்பற்றி, மூக்குக் குழி வையும் சுத்தம் செய்யலாம். ஆனால் மூக்கு முன்னிடத்தில் பொடுகுகள் இருந்தால், திரவத்திலோ அல்லது நீர்த்த பெட்ரோலேடத்திலோ தோய்க்கப்பட்ட ஒரு பஞ்சுத்துண் டை மூக்கினுள் செலுத்தி 15—20 நிமிடங்கள் வைத்திருந் தால், சிறிய பொடுகுகள் இளகிவிடும். அவற்றை ஒரு ஜோடி சாமண இடுக்கியால் அகற்றிவிடலாம். மூக்குக்குழிவின் ஆழ்ந்த பகுதிகளில் சிலேட்டுமத்துடன் ஒட்டிய பொடுகு கள் இருந்தால், சிறப்பான அடைப்பான்கள் தேவைப்படும். துருவியின் உதவியால் மூக்குக் குழிவின் உட்செலுத்தப்பட்ட பஞ்சுத்துண்டு 15—30 நிமிடங்களோ அல்லது அதற்கு மேலாகவோ உள்ளிருக்க வேண்டும். இதனால் சிலேட்டுமப் படலம் தூண்டப்பட்டு, விளையும் மிகையான சுரப்பிகள் பொடுகுகளை எளிதில் அகற்றிவிடும். இப்பொடுகுகளை மூக் கைச் சீந்துவதன் மூலமோ, கருவியின் உதவியாலோ அகற் றிவிடலாம். ஒரு விரலால் மூக்கு நுனியைத் தூக்கி, தலை யைப் பின்புறமாகச் சாயச்செய்து, சொட்டுமானியின் உத வியால் இரத்த வெப்பத்திற்கு ஒத்த சொட்டு மருந்துகளை 1,2,5 என்ற அலகில் சொட்டுகளை மூக்கினுட்செலுத்த வேண்டும்.

வரி கொண்ட துருவியில் பொருத்தப்பட்ட எண்ணெயில் தோய்ந்த பஞ்சுத்துண்டால் மூக்குக்குழிவு மசகிடப்படுகி றது. பின்னர் அது இடுக்கியால் அல்லது உலர்ந்த பஞ்சால் அகற்றப்படுகிறது.

மூக்குக்குழிவின் மீதான அறுவைசிகிச்சை கீழ்க்கண்டை வைகளால் செய்யப்படுகின்றது: மின்னாற்றல் கொண்டு சூடு

இடுதல்; வெப்பத்தால் உறையவைத்தல்; சிறப்பு அறுவைக் கருவிகள்.

மின்னுற்றல் கொண்டு சூடு இடுதலில் கீழ்க்கண்ட நியதிகள் பின்பற்றப்பட வேண்டும்: (1) சூடு போடும் கருவியை வெண்மையான வெப்பத்துக்கு உள்ளாகக் கூடாது. ஏனெனில் செஞ்சிவப்புதான் உறையவைக்கும் தன்மை கொண்டது; (2) மூக்குக் குழிவின் இரண்டு சுவர்களும் ஒரே சமயத்தில் சூடு போடப்படாமல் பார்த்துக் கொள்ள வேண்டும். இல்லையெனில் இரண்டு சுவர்களும் ஒன்றேடொன்று ஒட்டிக்கொண்டுவிடும்.

மூக்குக் குழிவின் மீதான அறுவைச்சிகிச்சைகளின் போது அறுவை நடக்கும் பகுதியைச் சருமத்தைப் போலல்லாமல் முழுமையாகச் சுத்தம் செய்ய முடியாது. மூக்குக்குழிவிலிருந்து சீழையும் சளியையும் சுத்தமான பஞ்சுத்துண்டுகள் கொண்டு அகற்றினலே போதும் என அறுவையாளர் திருப்தி அடைய வேண்டும்.

இரத்த வினியோகம் போதுமான அளவில் இருப்பதால் மூக்குக்குழிவின் காயங்கள் எந்த விதமான கிருமிநாசினி முறைகளுமின்றி, எளிதில் துரிதமாகக் குணமடைகின்றன. இருந்தபோதிலும் பொதுப்படையான அறுவை நியதிகள் பின்பற்றப்பட வேண்டும். அறுவைக் கருவிகளைக் கிருமி நாசினிகளால் சுத்தம் செய்ய வேண்டும். அறுவையாளரின் கைகளும் சுத்தமாக இருக்க வேண்டும்.

மூக்குக்குழிவின் மீதான அறுவைசிகிச்சைகள் மூக்குக் குழிவுக்கு ஏற்ற, உரிய, பொருத்தமான கருவிகளால் செய்யப்பட வேண்டும்.

மூக்கினுள்ளான அறுவைசிகிச்சைகள், மிகவும் சிக்கலான ஒன்று மூக்கிலிருந்து இரத்தம் வெளிப்படுவதே. ஆகவே அறுவைக்கு முன்னரே நோயாளியின் இரத்தத்தைப் பரிசோதித்து, அவனது இரத்தம் குறித்த நேரத்தில் உறைகிறதா எனத் தெரிந்து கொள்ள வேண்டும். மேலும் சோகை மற்றும் குளோரோஸிஸ், ல்யூகீமியா, சிறுநீரக பாதிப்புகள் போன்ற நோய்கள் இருந்தால், அறுவைசிகிச்சை மிகவும் கவனத்துடன் செய்யப்பட வேண்டும். தலகொக்கைனும் அட்ரினலினும் குருதிப்பெருக்கை பெருமளவில் கட்டுப்படுத்துகிறது.

பெரும்பாலான கேசுகளில் மெல்லிய அல்லது கடின மான எலும்புப் பகுதிகளில் **தல மயக்க மருந்து** உதவியுட னேயே மூக்குக் குழிவின் மீதான அறுவைசிகிச்சை செய் யப்படுகின்றது. 5—10% கொக்கைன் கரைசலேயோ அல் லது அட்ரினலின் அல்லது எஃபிட்ரின் கொண்ட 1%, 2%, 3% டிகைன் கரைசலேயோ சிலேட்டுமப்படலத்தின் மீது பூசினலே போதுமானது. ஒவ்வொரு மில்லிகிராம் கொக் கைன் கரைசலுக்கு 1/1000 அட்ரினலினே ஒரு சொட்டைக் கலந்தாலே நல்ல பலன் கிடைக்கும். மேலும் அதேபோது, கொக்கைன் கிரகிப்பும் மெதுவாகவே இருக்கும். மெல்லிய திசுக்களின் மீதான ஆபரேஷனின் போது, இரண்டு, மூன்று தடவைகள் மருந்தைப் பூசினலே உரிய பலன் கிடைக்கும். ஆனல் எத்மாய்டு லேபிரின்த் மீதான ஆபரேஷன் அல்லது மூக்குத் தடுப்புச் சுவரை அகற்றும் ஆபரேஷன் ஆகியவற் றின்போது, கொக்கைன் கரைசலில் தோய்க்கப்பட்ட மெல் லிய இழைத்துணியைச் சிறிது நேரம் மூக்கினுள் வைத் திருப்பது நல்லது. மூக்குத் தடுப்புச் சுவரின் மீதான அறு வைகளில் அட்ரினலின் கொண்ட 0.5% நோவோகைன் கரையத்தை ஊசி மூலம் சிலேட்டுமப்படலத்திலும் செலுத் துவது நல்லது.

பொதுவான மயக்க நிலே மூக்குக்குழிவின் மீதான ஆப ரேஷன்களில் அபூர்வமாகவே கையாளப்படுகிறது. உண் மையில் தீங்கான புற்று நோய் கட்டிகளே அகற்றும் போ தும் குழந்தைகளில் அயற்பொருட்களே அகற்றும்போதும் தான் **பொது மயக்க நிலே** கையாளப்படுகிறது.

மூக்கின் மீதோ அல்லது மூக்குக்குழிவின் மீதோ செய் யப்பட்ட அறுவைசிகிச்சைக்குப் பின்னர் கவனிக்கப்பட வேண்டியவை வருமாறு: நாடித்துடிப்பு, நோயாளியின் பொது உடல்நிலே, இரத்தம் தோய்ந்த கட்டுகளே மாற்று வது. மெல்லிய துணி இழையில் பஞ்சுத்துண்டைப் பொரு ருத்தி, தலேயைச் சுற்றிக் கட்டுப் போட வேண்டும்.

புற மூக்கின் நோய்கள்

தீப்புண்கள். மூக்கின் சருமம் தீயால் பாதிக்கப்படுவது முதல் நிலேயாகும். சூரிய வெளிச்சம் மற்றும் நெருப்பு சுவா

லேயுடன் கொண்ட தொடர்பு, குவார்ட்ஸ் விளக்கின் கதிர் வீச்சு ஆகியவற்றுல் தீப்புண்கள் ஏற்படலாம். குவார்ட்ஸ் விளக்கின் கதிர்வீச்சால் சருமம் முழுவதும் சிவந்துவிடும், வலி உண்டாகும். சில மணிநேரங்களில் மிகவும் அதிக மாகி, 3—5 நாட்களில் குறைந்துவிடும். இதற்குள் தீவிர மான தீக்காயங்களில் சருமத்தின் விறைப்பும் அரிப்பும் கொண்ட சருமம் சீரடைகிறது. கீழ்க்கண்ட சூத்திரத் தைக் கொண்ட களிம்பு நல்ல இதமான பலனை அளிக்கும்: எடுக்க: டெர்மடோலி 1.5; லேனேலின்—; வேசலேன் 7.5. ஒரு களிம்பாக உபயோகிக்கவும். பர்ரோவின் கரைசலேக் கொண்ட ஈரமான கட்டுகள் மற்றும் நடுநிலேப் பொடிகள் மாவுப்பொருள், டால்க், துத்தநாக ஆக்ஸைடு போன்ற வையும் பலனளிக்கின்றன. சூரிய கிரணங்களால் நீண்ட நேரம் தாக்கப்படாமலிருப்பதைத் தவிர்க்கச் சருமத்தின் மீது பெட்ரோலேடம் அல்லது அது போன்ற ஒரு எளிய களிம்பைத் தடவுவது நல்லது.

உறைபனித் தாக்கு. செவிச்சிறகைவிட மூக்கு, உறை பனியால் குறைவாகவே தாக்கப்படுகிறது. பலவீனமான, சோகை கொண்ட நோயாளிகளில் மூக்கின் மீதான உறை பனித் தாக்குதல் நடைபெறுகிறது. மூக்கின் சருமம் சிவந்து விடுகிறது. சிலவேளைகளில் அதன் நுனி நீல நிறமடைகி றது. பாதிக்கப்பட்ட பகுதிகளில் அரிப்பு உண்டாகிறது. வெப்பமான அறையினுள் நுழைந்தவுடன் வலியுடன் கூடிய ஒரு எரிப்பு உணர்வு தோன்றுகிறது. மிகவும் கடுமையான உறை பனித் தாக்கலின் போது, திசுக்கள் நசிந்து சிதைந்து ஆழமான புண்களாகின்றன. எனினும் இத்தகைய கேசுகள் அபூர்வமானவையே.

சிகிச்சை: நோயின் அடிப்படைக் காரணத்தைக் கண்டு பிடிப்பதும் உடலைப் பலமடையச் செய்து மீண்டும் இந் நோய் வராமலிருக்கச் செய்வதே முக்கியமான முயற்சியா கும். பலவீனமான உறை பனித் தாக்குதலேக் கீழ்க்கண்ட வாறு சமாளிக்கலாம்: எரிச்சலற்ற களிம்பு மற்றும் பர்ரோ வின் நீர்த்தகரைசல் ஆகியவற்றில் தோய்த்த வெப்பமான, ஈரமான கட்டுகளை மூக்கின் மீது 15 நிமிடங்கள் போட வேண்டும். பன்றி மற்றும் வாத்து ஆகியவற்றின் கொழுப் பில் தோய்த்த கட்டுகளையும் இடலாம். மிகக் கடுமையான

உறை பனித் தாக்குதலால் ஏற்படும் திசுச் சிதைவையும் புண்களையும் அறுவைசிகிச்சையால் சரி செய்யலாம்.

மூக்கின் மீது எரிசிபலாஸ் எனப்படும் சிவப்பு நிறப் புண்கள் (erysipelas nasi). ஸ்ட்ரெப்டோகாக்கஸ் எனப்படும் கிருமியால் இந்நோய் உண்டாகிறது என ஊகிக்கப்படுகிறது. 10ல் 7 கேசுகளில் முகமும் கபாலமும் பாதிக்கப்படுகிறது. முகத்தின் எரிசிபலஸ் நோய்பரவி, மூக்கு சிலேட்டும் அழற்சி உண்டாகிறது. மூக்கு முன்னிடத்தின் சருமப் பிளவுகளிலும் சரும சீறல்களிலும் முதல் நிலை மூக்குஎரிசிபலஸ் தோன்றுகிறது. இந்த நோய் குளிர் மற்றும் திடீர் காய்ச்சல், மிகையான அசதி, தீவிர தலைவலி ஆகியவற்றுடன் துவங்குகிறது. முகத்தைத் தொட்டால் வலியும் நன்கு வரையறுக்கப்பட்ட முகத்தின் பகுதிகளில் பிரகாசமான சிவப்புடனும் தோன்றுவது இந்நோயின் மற்ற அறிகுறிகளாகும். மூக்கின் விரிந்த பகுதிகளைச் சுற்றிச் சருமப் பிளவுகள் தோன்றுகின்றன. மூக்கு உள்நோக்கிப் பரிசோதனை மூலம் சிவந்த மூக்கின் சிலேட்டுமமும் கொப்புளங்களும் இருப்பது தெரிகின்றது. நோயின் முதல் நாளிலேயே தல நிணநீர் சுரப்பிகள் வீங்கிவிடுகின்றன. மூக்குப் பக்க காற்றுக் குழிவுகளில் சீழ்கட்டுவது மற்றும் மீண்டும் மீண்டும் எரிசிபலஸ் நோய் தோன்றுவறு மேற்தொண்டை டான்சில்களின் நாட்பட்ட அழற்சிகளில் தோன்றும் மேற்தொண்டை மற்றும் மூக்கு எரிசிபலஸ் ஆகியவற்றிற்கு உடலின் பிரதிவினைத் தன்மையில் ஒரு மாற்றமும் அதனது பாதிப்பின்மைப் பண்புகளில் ஒரு மந்த நிலையும் காரணமாக இருக்கலாம். சிலேட்டுமப்படலங்களின் எரிசிபலஸ் நோயில் மிகையான சோர்வுதோன்றலாம். சிரைகளில் அழற்சியும் குருதி அடைப்பும் மூளை உறை அழற்சியும் தோன்றலாம்.

நோய் நிர்ணயம்: மூக்கு எரிசிபலஸ் நோயைத் தொடர்ந்தோ அல்லது அதற்கு முன்னரோ, அதேபோன்ற அறிகுறிகள் முகத்தில் தோன்றுவதால் நந
றிகள் முகத்தில் தோன்றுவதால் நோய் நிர்ணயம் மிகவும் எளிதாகும்.

சிகிச்சை: சிறந்த சிகிச்சை பெனிசிலின் ஆகும். 100,000 யூனிட்கள் என்ற அலகில் 24 மணிநேரங்களில் ஆறு தட

வைகள் அளிக்கப்பட வேண்டும். இதிலும் சிறந்த்து சிந் தோமைசீனும் லீவோமைசிடினுமாகும். இவை நச்சு வினை வைத் துரிதமாக அகற்றி, சிகிச்சையின் முதல் நாளிலேயே உடல் வெப்பத்தைச் சகஜ நிலைக்குக் கொண்டுவருகிறது. 5—7 நாட்களுக்குத் தினமும் நான்கு தடவைகளாக 0.5 கிராம் அலகில் இந்த மருந்து உண்ணப்பட வேண்டும். இதைப் போன்ற மற்றுமொரு சிறந்த மருந்து ஸ்டரெப் டோசைடாகும். ஒரே தடவையில் 0.5 கிராம் அலகில் 24 மணிநேரங்களில் 5—6 தடவைகளாக இந்த மருந்து அளிக் கப்பட வேண்டும்.

மேலும் அழற்சிக் குவியத்தின் மீது ஒன்றிரண்டு தட வைகள், இளஞ்சிவப்பு தோன்றும் அலகில் புற ஊதாக் கதிர் வீச்சு அளிக்கப்பட வேண்டும். வலி கொண்ட விறைப் பைத் தீர்க்கக் கற்பூர எண்ணெயில் தோய்க்கப்பட்ட மிக வும் சுத்தமான துணிக்கட்டைத் தல சிகிச்சையாக அளிப் பது நல்லது.

தடுப்பு முறைகள்: மூக்குப்பக்க காற்றுக்குழிவுகளின் சீழ் நிலைக்கும் மற்றும் மூக்கு முகப்பைச் சுற்றியுள்ள கீறல்களுக் கும் புரையோடியவற்றிற்கும் சிகிச்சை அளிப்பதில்தான் எரிசிபிலஸின் தடுப்பு முறை அமைந்துள்ளது. புரையோடி யவை சொறியப்படுவதால் புண்கள் உண்டாகி நோய் பாதிப்பு ஏற்பட்டு மீண்டும் மீண்டும் எரிசிபலஸ் தோன்று கிறது. எரிசிபலஸ் நோயாளிகளைத் தனிமைப்படுத்துவது மிகவும் நல்லதாகும்.

மூக்கு முகப்பின் நோய்கள்

மூககு முகப்பின் படை நோய் (eczema vestibuli nasi). பொதுவாக நாட்பட்ட நீர்கோப்பு மற்றும் மூக்குப்பக்கக் காற் றுக்குழிவுகளின் சீழ்நிலை மேற்தொண்டை நோய்கள் ஆகிய வற்றைத் தொடர்ந்தே மூக்கு முகப்புப்படை நோய் தோன் றுகிறது. அடிக்கடி மூக்கு சிந்துதல், மூக்கைத் துடைப்பது, கிள்ளுவது போன்றவை நீண்ட நாள் நிலைக்கச் செய்யும்.

தீவிர கேசுகளில் சிவப்பான தோற்றம், வீக்கம், மூக்கு முகப்பைச் சுற்றித் தோலுரிதல் ஆகியவை காணப்படுகின்ற சிலவேளைகளில் மூக்கு முகப்பின் ஓரங்களில் கொப்புளங்

கள் மற்றும் பொடுகுகள், வலியுடன் கூடிய கீறல்கள் ஆகியவை காணப்படுகின்றன. அவற்றைச் சுற்றி அழற்சித் திசுவும் காணப்படுகிறது. இந்த அறிகுறிகள் அனைத்துடனும் மிகையான அரிப்பும் காணப்படுகிறது.

குழந்தைகளில்—குறிப்பாக நீர்சுரப்பு தண்மைக்கு முன்னோடியாக உள்ளவர்களில்—உறுத்தல் கொண்ட மூக்குவழிதல், நிரந்தரமாக இருப்பதால் மேலுதடும் வாயின் ஓரங்களும் படை நோயால் பாதிக்கப்படுகின்றன. மேலுதடு வீங்கி இருக்கிறது. செதில்களாலும் பொடுகுகளாலும் சூழப்பட்டு இருக்கிறது. சில வேளைகளில் சிறிய இரத்த நாளங்கள் உடைபட்டு, புண் கொண்ட பரப்புகள் காணப்படுகின்றன.

நாட்பட்ட கேசுகளில் அழற்சி அறிகுறிகள் குறைவாகவே இருக்கும். மூக்கு முகப்பு முழுவதும் அடர்த்தியான பொடுகுகளால் மூடப்பட்டு இருக்கும். மூக்கு முகப்பின்: நாட்பட்ட படை நோய், சீழ் கொண்ட நிலையை ஊக்குவிப்பதால், புண்கள் மற்றும் எரிசிபிலாஸ், சைகோசிஸ், பொதுப்படையான சீழ்படிந்த நிலைகள் ஆகியவை தோன்ற வாய்ப்புகள் உள்ளன.

சிகிச்சை: மூக்கு மற்றும் மூக்கு—மேற்தொண்டை, மூக்குப்பக்கக் காற்றுக்குழிவுகள் ஆகியவற்றின் சீழ் ஒழுக்கு நோய்களைத் தவிர்ப்பதே சிகிச்சையின் அடிப்படையாகும். குழந்தைகளில் நோயைத் தீர்த்துக் கட்டவும் சீரடைவதைத் துரிதப்படுத்தவும் அடினொய்டுகளை அகற்றுவது கையாளப்படுகிறது.

தேவையிருந்தால், ஆர்சனிக் மற்றும் இரும்புச் சத்து மருந்துகள், வைட்டமின்கள் மீன் எண்ணை போன்றவைகளை அளித்துக் குழந்தையின் பொது உடல்நிலையை விருத்தி, செய்யலாம். இத்துடன் உரிய தட்பவெப்ப நிலையையும் சானடோரியம் சிகிச்சையையும் அளிக்கலாம். பொடுகுகளை அகற்றவும் சருமத்தைச் சுத்தப்படுத்தவும் தல சிகிச்சைகள் அளிக்கப்பட வேண்டும். வெப்பமான சோடா உப்புக் கரைசலிலோ அல்லது தாவர எண்ணையிலோ தோய்க்கப்பட்ட பஞ்சுக் கட்டையை அரைமணிநேரம் ஒருநாளுக்கு இரு தடவையாக மூக்கில் அடைப்பதே சிறந்த முறையாகும். இளகிய பொடுகுகளை எளிதில் அகற்றிவிடலாம்.

உலர்ந்த பொடுகுகளைப் பலவந்தமாக அகற்றுவது வலியை உண்டாக்குவதோடல்லாமல், குருதிப்பெருக்கையும் உண்டாக்கி, புதிய பொடுகுகளையும் தோற்றுவிக்கும். 2% சலிசிலிக் களிம்பைத் தடவிய பின்னர் பொடுகுகளை எளிதில் அகற்றிவிட முடியும். பொடுகுகளை அகற்றிய பின் கரடு முரடான பகுதிகளைப் போரிக் மற்றும் துத்தநாகம், வெள்ளைப்பாதரச களிம்புகளைக் கொண்டு மசகிட வேண்டும்.

கீழ்க்கண்ட களிம்புகள் சக்திவாய்ந்தவையாகும்: (1) மென்தால் 0.1, பூரோபடோர்கால் 0.2, வாசலைன் 10.0,—மூக்குக்களிம்பாக உபயோகிக்கவும்; (2) பிஸ்மத்சப்நைட்ரேட் 3.0, வாசலைன்—, லேனேலின் 15.0,—மூக்குக்களிம்பாக உபயோகிக்கவும்; (3) துத்தநாக ஆக்ஸைடு 5.0, லேனேலின்—, வாசலைன் 10.0,—மூக்கு களிம்பாகப் பயன்படுத்துக; (4) பாதரசக்கட்டிக் களிம்பு 2%, 15.0,—மூக்குக் களிம்பாக வெளியே உபயோகிக்கவும்; (5) லஸ்ஸாரி பசை 15.0,—மூக்கு முகப்புக்கு, தினமும் இரண்டு தடவை மசகிடுக.

நீர் ஒழுகும் படை நோயை உலர்த்திட 1—2% ரிசார்சினல் கரைசல் அல்லது 3—5% ரிசார்சினல் களிம்பினலான ஈரக்கட்டுகளை அடிக்கடி மாற்ற வேண்டும்.

மூக்கு முகப்பின் சைகோசிஸ் (sycosis vestibuli nasi). மூக்கு முகப்பின் ரோமக் கணுக்களை ஸ்டாஃபிலோகாக்ஸ் கிருமிகள் பாதிப்பதால் இது உண்டாகிறது. குண்டூசி தலை அளவு போன்ற பிரகாசமான சிவப்பு, கடினமான கழலைகள் தோன்றுவதுதான் முதல் அறிகுறியாகும். அவற்றின் உச்சியில் ரோமத்தைத் துளைத்த சீழ்துகள்கள் காணப்படும். சீழ் விரைவிலேயே உலர்ந்து மஞ்சள் அல்லது கபிலநிற பொடுகுகளாக மாறி, ரோமவேருடன் இறுக்கமாக ஒட்டிக்கொள்கிறது.

அழுக்குப் படிந்த விரல்கள் மூலமோ சீழ்கொண்ட ஒழுக்கல் மூலமோ வரும் ஸ்டாஃபிலோகாக்கைக் கிருமிகள், சைகோசிசை உண்டாக்குகின்றன.

படைநோயுடன் இந்நோயும் தோன்றுகிறது. உடைபடாத பொடுகுகளும், ஊடுருவல்களும் இருக்கும்போது, ஒரு நோயை மற்றொன்றிலிருந்து பிரிந்து அறிவது சிரமமாகும்.

சிகிச்சை: சீழ் துகள்களிலிருந்து இடுக்கியின் உதவியால்

ரோமங்கள் அகற்றப்படுகின்றன. வியாதி எளிதில் சரியாகததால் இந்த முறையை அடிக்கடி பின்பற்ற வேண்டியிருக்கும். முதலில் பொடுகுகள் மென்மையாக்கப்பட்டு, அகற்றப்படுகின்றன. 1% சலிசிலிக் ஆல்கஹாலில் தோய்க்கப்பட்ட பஞ்சால் சருமம் நன்கு சுத்தம் செய்யப்பட வேண்டும். இறுதியாக எளிய களிம்புகளால் மசகிடப்பட வேண்டும். சைகோஸிஸில் அடிக்கடி காணப்படும் அடர்ந்த ஊடுருவல்களை வெப்பமான, ஈரமான பொட்டாசியம் பெர்மாங்கனேட் கரையக் கட்டுகளால் அகற்றிவிடலாம்; அல்லது பக்கியின் கதிர்கள் மற்றும் புற ஊதாக்கதிர் வீச்சு, 1%—5% சிந்தோமைசீன் கரையம் ஆகியவற்றையும் கையாளலாம். ஒரு நாளில் 3 மணிநேரத்திற்கு ஒரு தடவை 100.000 யூனிட் அலகுகளில் 1—1.5 மில்லியன் யூனிட்கள் வரை பெனிசிலினையும் உபயோகிக்கலாம். ஸ்டாபிலோஃபாஜ் மற்றும் சுய இரத்த சிகிச்சை போன்றவையும் கையாளப்படுகின்றன. 1% கர்ப்பூர எண்ணெயில் தோய்க்கப்பட்ட பஞ்சுத்துண்டைச் சருமத்தைத் துடைக்க உபயோகிக்கலாம். நோய் மீண்டும் மீண்டும் தோன்றலாம்.

மூக்கு முகப்பின் கொப்புளங்கள் (furunculus vestibuli nasi). பொதுவாக உடலெங்கும் ஏற்படும் கொப்புளங்களைச் சொறிவதாலும் அதன் மூலம் ஸ்டாபிலோகாக்கைக் கிருமிகள் செபேஷியல் சுரப்பிகளின் வெளிச்செல்லும் நாளங்களுக்குள்ளும் மூக்கு முகப்பின் உரோமக் கால்களுக்கும் சென்று, இந்த நோய் நிலையை உண்டாக்குகின்றன. மூக்கின் நுனி, மிகையாகச் சிவந்து, விறைத்து, வலியுடன் இருக்கிறது. அழற்சியின் விளைவாலான சிவப்பும் வீக்கமும் முகத்தின் மற்றப் பகுதிகளுக்குப் பரவுகிறது. மூக்கின் அழற்சியடைந்த பல பகுதிகளைத் துருவி ஆராயும்போது, ஒரு கூம்பு வடிவ ஊடுருவலும் சிவப்பு நிறமும் காணப்படுகிறது. இந்தப் பகுதியைத் தொட்டாலே மிகவும் வலிக்கும்.

சிலசமயங்களில் ஊடுருவிய பகுதியில் சீழ்க்கட்டி தோன்றி, உடல் வெப்பம் அதிகரிக்கிறது.

சிகிச்சை: எளிய களிம்புகளைப் பூசுவதும் அல்லது பர்ரோவின் கரைசலின் தோய்த்த மெல்லிய துணியால் மூன்று, நான்கு மணிநேரங்களுக்கு ஒரு தடவை மூக்கை அடைப்பவும் சிகிச்சையாகும். மிகையான காய்ச்சலுடனும் அதிக

ரித்துவரும் அழற்சி வீக்கத்துடனும் நோய் முற்றும்போது, பெனிசிலின் அல்லது ஸ்ட்ரெப்டோமைசின் முழு அலகில் கொடுக்கப்பட வேண்டும். எந்தச் சூழ்நிலையிலும் கூடக் கொப்புளத்தை நசுக்கி, சீழை வெளியேற்ற முயற்சிக்கக் கூடாது. ஏனெனில் இதனுல் மிகப்பெரிய தீவிர சிக்கல்கள் விளையலாம். மூக்கிலிருந்து சிரைகள் வழியாகக் கபாலத்தினுள் நோய் பரவி, சிக்கல்கள் உருவாகலாம். நாட்பட்ட கொப்புள நிலைகளில் குவார்ட்ஸ் விளக்கு ஒளி வீச்சு மற்றும் புரத சிகிச்சை, சுய இரத்த சிகிச்சை போன்றவை உதவிபுரியும்.

மூக்குக் குழிவின் வியாதிகள்

வடுத்திசு இழைகளும் மூக்குக்குழிவின் தடை வளர்ச்சியும் மருத்துவ உதவி தேவைப்படும் அசாதாரண நிலைகளின் பெரும்பகுதி, மூக்குக்குழிவுப் பகுதிகளின் பிறவியிலேயே உண்டான அல்லது பெறப்பட்ட ஒட்டு பொருட்களாலும் ஆனதாகும். ஒட்டுப் பொருட்களை இரண்டு வகைகளாகப் பிரிக்கலாம்: (1) மூக்குக் குழிவுக் சுவர்களின் தனித்தனிப் பகுதிகளை இணைக்கும், சைனிகியா எனப்படும் மெல்லிய வடுத்திசு இழைகளாகும்; (2) அட்ரீசியா எனப்படும் தடை வளர்ச்சியில் மூக்குப் பாதை முழுமையாகவோ, அல்லது ஓரளவாகவோ அடைத்திருத்தல். ஒட்டுப் பொருட்கள் குருத்தெலும்பு மற்றும் எலும்பு, வடுத்திசு ஆகியவற்ருல் ஆனது.

பெரும்பாலான கேசுகளில் பெரியம்மை மற்றும் தொண்டை அடைப்பான் நோய், டைபாய்டு போன்ற தொற்றும் நோய்களின் விளைவால் ஏற்பட்ட மூக்குப் புண்களைத் தொடர்ந்து இந்த ஒட்டுப் பொருட்கள் உண்டாகின்றன. மூக்குக் குழிவின், துவாரங்களின் விகாரங்கள் கீழ்க் கண்டவற்றைத் தொடர்ந்து உண்டாகலாம்: ல்யூபஸ் மற்றும் கிரந்தி நோய், ரைனேஸ்கிளீரோமா, காயங்கள், தற்செயலாகவோ சிகிச்சையாகவோ செய்யப்பட்ட மூக்கின் மீதான வேதியிய அல்லது கால்வானிக் சுட்ட புண் முன்புற மற்றும் பின்புற மூக்கு உள்நோக்கியாலும் மூக்குக்குழிவைத் துருவிப்பார்த்தலாலும் பல்வேறு வகையான ஒட்டுப் பொருட்களைக் காணலாம்.

சிகிச்சை: கால்வானிக் சுடு கருவியாலோ அல்லது கத்தியாலோ ஒட்டும் இழைகளை அறுவைசிகிச்சை மூலம் அகற்றுவதே சிகிச்சையாகும். அத்துடன் காயம் சீராகும்வரை செல்லுலாய்டு அல்லது ரப்பர் ஆகியவற்றை பாதிக்கப்பட்ட திசுக்களின் இடையே பொருத்த வேண்டும். சிலவேளைகளில் மிகவும் சிக்கலான அறுவைசிகிச்சை செய்ய நேரிடும்.

மூக்கிலிருந்து இரத்த ஒழுக்கு
(Epistaxis)

அடிக்கடி மூக்கு இரத்த ஒழுக்கு ஏற்படுவதற்கான காரணங்கள் தலத்திலும் இருக்கலாம்; பொதுப்படையாகவும் இருக்கலாம். இரத்தம் மற்றும் இரத்த நாளச்சுருக்கம், இதய நோய்கள் சிறுநீரகங்கள், கல்லீரல் ஆகியவற்றின் நோய்கள் பொதுப்படையான காரணங்களில் அடங்கும். இன்புளுயென்ஸா மற்றும் டைபாய்டு மாறி மாறிவரும் காய்ச்சல், சிவப்பு நிறக் காய்ச்சல், பெரியம்மை, மலேரியா போன்ற பல தொற்றும் நோய்களில் உண்டாகும் காய்ச்சலும் இரத்த நாள மாற்றங்களும் மிகையான இரத்த ஒழுக்கை உண்டாக்கலாம். இறுதியாக, தலையில் குருதித் திரட்சி, கழுத்தின் கட்டிகள், கக்குவான் இருமல் போன்றவையும் மூக்கின் இரத்த வெளிப்பாட்டுக்குக் காரணமாக இருக்கலாம். இரத்த மிகு அழுத்தத்திலும் மூக்கு இரத்த ஒழுக்கு ஏற்படலாம். அதன் மூலம் அறிகுறியாகக் கூட இருக்கலாம். மூக்கு இரத்த ஒழுக்கிற்கான தல காரணங்களாவன: மூக்கின் காயங்கள், மூக்கை நோண்டுதல்; கடினமான பொடுகுகளை அகற்றும்போது மூக்கு சிலேட்டுமத்திற்கு ஏற்படும் சேதங்கள்; இரத்தம் சிந்தும் கட்டிகள், மூக்கின் புண்கள். சில வேலைகளில் மூக்கு மற்றும் மூக்கு—மேற்தொண்டையின் மீதான அறுவைசிகிச்சைகள், குருதிப் பெருக்குக் காரணமாக இருக்கலாம்.

மூக்குத் துவாரங்களுக்கு 1 செ.மீ மேலேயுள்ள மூக்குத் தடுப்புச் சுவரின் முன்புறப்பகுதியிலிருந்துதான் பெரும்பாலும் மூக்கு இரத்த ஒழுக்கு ஏற்படுகிறது (படம் 47).

இரத்த நாளச் சுருக்கத்தால் ஏற்படும் இரத்த ஒழுக்கு மூக்கின் பின் பகுதியிலுள்ள ஒரு புள்ளியிலிருந்து ஏற்படுகிறது. மூக்கு கான்கே அல்லது மற்றும் மூக்கின் மற்றப் பகுதிகளின் சிலேட்டுமத்திலிருந்து இரத்தப் பெருக்கு ஏற்படுவது அபூர்வமாகும். எந்தவிதக் காரணமும் இன்றித் திடீரென்று இரத்த ஒழுக்கு ஏற்படுகிறது. அதுபோன்றே அடிக்கடி தானுகவே நின்றுவிடுகின்றது. ஆனுல் சில வேளைகளில் இடைவிடாது நீண்ட நேரம் குருதிப் பெருக்கு ஏற்பட்டு, நோயாளி இரத்தத்தை இழந்து, நாடித்துடிப்பு பலவீனமடைந்து அசதியும் மயக்க நிலையும் ஏற்படுகிறது.

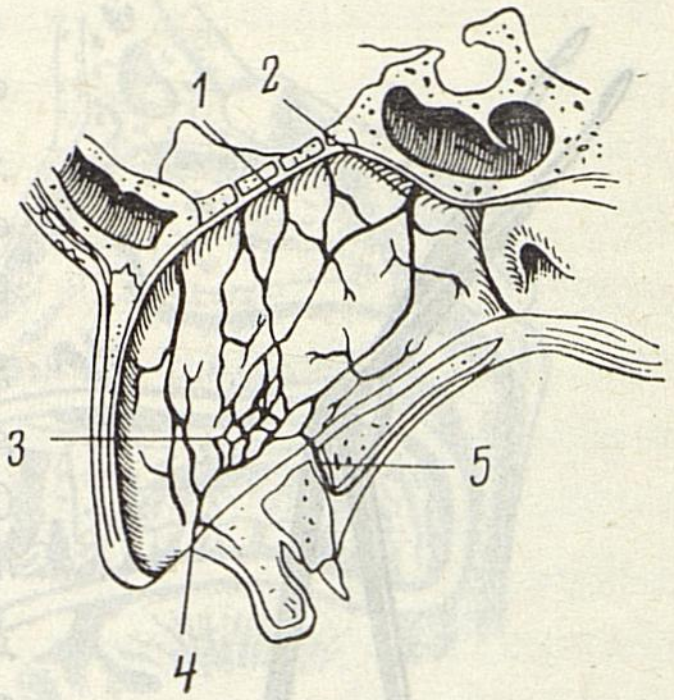

படம் 47. மூக்குத்தடுப்புச் சுவரின் இரத்த நாளங்கள் (1) அ. எத்மாய்டாலிஸ்; (2) அ.பின் புற மூக்கு நாளம்; (3) மூக்கு தடுப்புச் சுவரின் இரத்த நாளம் மிகுந்த பகுதி. இங்குதான் பெரும்பாலும் இரத்த ஒழுக்கு ஏற்படுகிறது; (4) மேலுதடு இரத்த நாளத்துடன் பின்னலிணைப்பு; (5) இன்ஸிவஸ் கால்வாய் வழியாக அண்ண தமனிகளின் குருதி நாளப் பின்னபுல்

சிகிச்சை: மூக்கு இரத்த ஒழுக்கின் போதான முதலுதவியாவது: நோயாளி, அமைதியான சூழ்நிலையில் இருக்க வேண்டும், கழுத்துப் பட்டியையும் இடுப்புவாரையும் தளர்த்த வேண்டும், மூக்கைச் சிந்துவதோ, திடீர் அசைவுகளோ தடுக்கப்பட வேண்டும். சாதாரணமான கேசுகளில் நோயாளியைப் படுக்கவைத்துத் தலைக்கு இரண்டு மூன்று தலையணைகள் கொடுத்து, தலையை உயரத்தில் வைத்தாலே போதுமானது. மூக்குச் சிறகை, மூக்குத் தடுப்புச் சுவரை ஒட்டி இருக்கும்படியாக நன்கு அமுக்க வேண்டும். இந்த முறை பலனளிக்காவிடில், உலர்ந்த அல்லது ஹைட்ரஜன் பெராக்சைடு அல்லது வெப்பமான திராம்பின் கரையத்தில் தோய்த்த மெல்லிய பஞ்சுத் துணியை இரத்த ஒழுக்கு

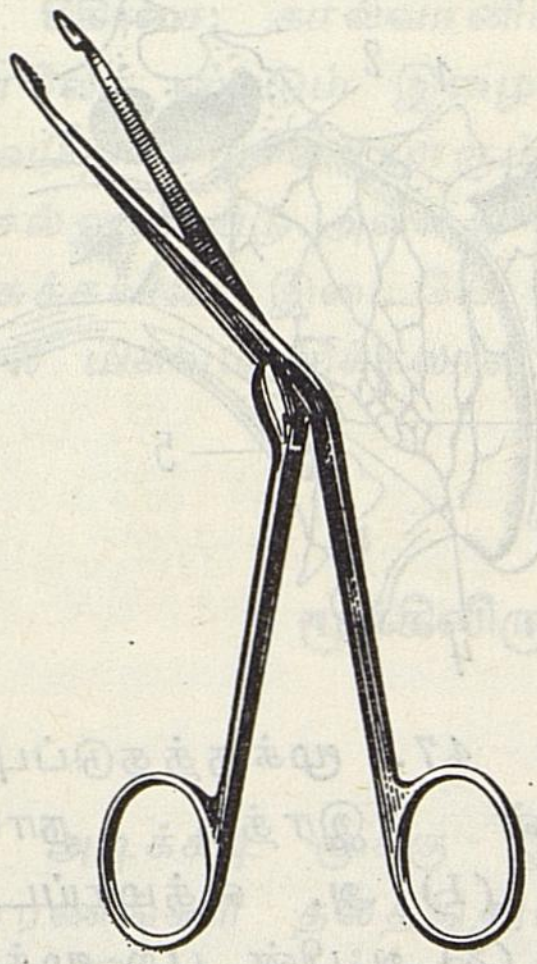

படம் 48. கட்டுப்போடுவதற்கான இடுக்கி

ஏற்படும் பகுதியில் வைக்க வேண்டும். சில நேரத்திற்கு மூக்குத் தடுப்புச் சுவருடன் இந்தத் துணியை நசுக்கிப் பிடித்துக் கொள்ள வேண்டும். சாதாரணமான இரத்த ஒழுக்குகளை இந்த முறையில் தடுத்துவிடலாம். மீண்டும் மீண்டும் குருதிப்பெருக்கு ஏற்பட்டால், மூக்கு ஸ்பெகுலம் மற்றும் தலைக் கண்ணாடி ஆகியவற்றின் உதவியால் குருதி ஒழுகும் இடத்தைக் கண்டுபிடித்து, 5 கொக்கைன் கரைசல், அட்ரினலின் ஆகியவற்றை அதன் மேல் பூசலாம் அல்லது குரோமிக் அமிலம் மற்றும் டிரைகுளோரசிடிக் அமிலம், மின் காட்டரி ஆகியவை கொண்டு சூடிடலாம். இந்த முறை மிகவும் பலனளிக்கும்.

மூக்குக் குழிவு முழுவதையும் வளைந்த அல்லது குரோகொடைல் இடுக்கியால் அடைந்துவிடலாம் (படம் 48) இதற்கு மூக்கு முகப்பை அகலப்படுத்தி, தலைக்கண்ணாடியால் மூக்குக் குழிவினுள் வெளிச்சத்தைச் செலுத்தி நன்கு பார்வையிடலாம். மெல்லிய துணி நாடாவை, இறுக்கமாகக் கீழ்க்கண்ட பகுதிகளில் அடைக்க வேண்டும்: மூக்குக் குழிவின் பின்புறப் பகுதிகள் கீழ்ப்புற மற்றும் நடுப்புறக் குழிவுகள் மூக்கின் முகப்பு (படம் 49, 1).

மேற்கூறிய எல்லா முறைகளும் பலனளிக்காவிடில், நோயாளியை உடனடியாக மருத்துவமனையில் அனுமதிக்க வேண்டும். மூக்கு மற்றும் மூக்கு—மேற்தொண்டையின் மீதான அறுவைகளின் பின்னரும் மூக்கின் காயங்களின் போதும் மேற்கூறிய முறைகள் குருதிப்பெருக்கைத் தடை செய்யப் போதாது. அப்போது மூக்குக் குழிவை அடைப்பான்கள் கொண்டு அடைக்க வேண்டும் (படம் 49—2,3,4).

மூக்கு — மேற்தொண்டையினுள் கீழ்புற மூக்குத் துவாரத்தின் வழியாக ஒரு மெல்லிய ரப்பர் கதீட்டர்

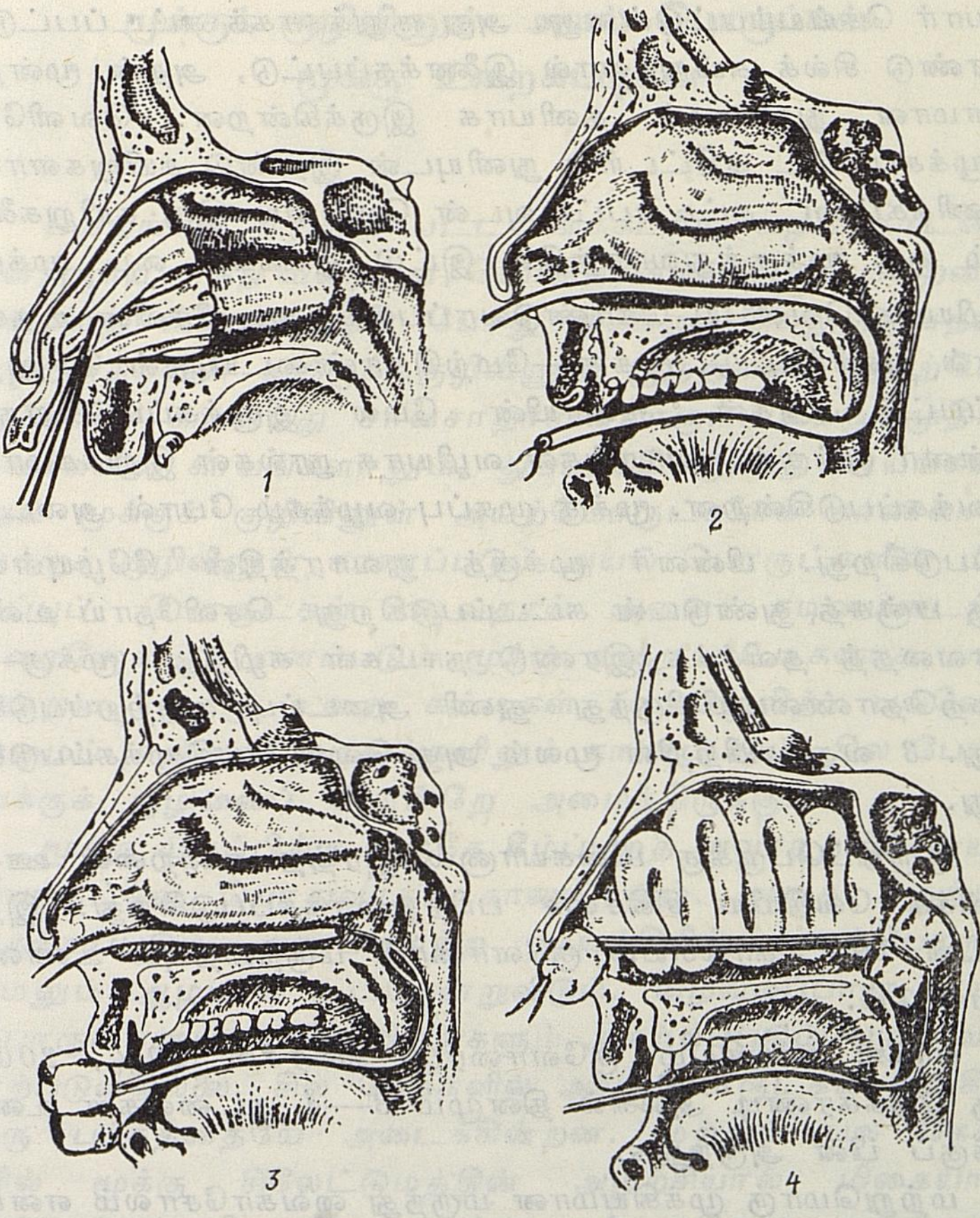

படம் 49.

(1) முன்புற மூக்கிற்கான அடைப்பான்;
(2) பின்புற அடைப்பானின் முதல் நிலை;
(3) பின்புற அடைப்பானின் இரண்டாம் நிலை;
(4) இறுதி நிலை

செலுத்தப்படுகிறது. மெல்லிய அண்ணத்தின் பின்னர் அதன் நுனி தோன்றும் போது, ஒரு இடுக்கியால் அதைப் பிடித்து, வாயின் வழியாக வெளியே இழுக்கப்படுகிறது. மூக்கு—மேற்தொண்டை அளவுக்கு ஒரு மெல்லிய துணி அடைப்பு

தயார் செய்யப்பட்டுள்ளது. அது குறுக்காகக் கட்டப்பட்டு, இரண்டு சில்க் கயிறுகளால் இணைக்கப்பட்டு, அதன் மூன்று நீளமான நுனிகளும் தனியாக இருக்கின்றன. வெளியே இழுக்கப்பட்ட கதீட்டரின் நுனியுடன் இரண்டு கயிறுகளால் துணிக்கட்டை கட்டப்பட்டவுடன் மெல்லிய இரு கயிறுகளை யும் ஒரு மூக்குத்துவாரத்தில் இட்டு துணிக்கட்டை மூக்கு வழியாக வெளியே கொண்டுவரப்படுகிறது. விரலின் உதவி யால் துணிக்கட்டு, மூக்கு—மேற்தொண்டையினுள் செலுத் தப்பட்டு அதன் கூரையின் மேல் இழுக்கப்படுகிறது. பின்னர் மூக்குத் துவாரங்கள் வழியாக நூல்கள் இறுக்கமாக வைக்கப்படுகின்றன. மூக்கு முகப்பு வழக்கம் போல் அடைக் கப்படுகிறது. பின்னர் மூக்குத் துவாரத்தின் கீழேயுள்ள ஒரு பஞ்சுத் துண்டுடன் கட்டப்படுகிறது. செவிநோய் உண் டாவதைத் தவிர்க்க இரண்டு நாட்கள் கழித்து, மூக்கு—மேற்தொண்டையிலிருந்து துணி அடைப்பு அகற்றப்படுகி றது. 3 வது கயிற்றின் மூலம் அது வெளியே இழுக்கப்படுகி றது.

குருதிப்பெருக்கு மிகையானுல் இரத்த உறைவை ஊக் குவிக்க வேதிய சிகிச்சை பரிந்துரைக்கப்படுகிறது. இத் துடன் 10 கால்சியம் குளோரைடு மருந்தையும் உண்ண வேண்டும்.

எடுக்க: கால்சியம் குளோரைடு கரைசல் 10%, 200. ஒரு தேக்கரண்டி அலகில் தினமும் 3—4 தடவைகள் உண வுக்குப் பின் அருந்துக.

மற்றுமொரு முக்கியமான மருந்து வைகாசோலம் எனப் படும் வைட்டமின் ''கே'' மருந்து.

எடுக்க: வைகோசோலி 0.01. ஒரு மாத்திரை தினமும் இரண்டு தடவை வைகோசோலத்தைத் தசை ஊசியாக வும் கொடுக்கலாம்.

எடுக்க: வைகோசோலி கரைசல் 0.3%, 5.0. 5மி.லி தசை ஊசியாக.

இந்த மருந்துகள் பலனளிக்காவிடில் 50—100 மி.லி இரத்தத்தைப் பின்ன அலகுகளில் செலுத்தலாம். மூக்கின் பாலத்தின் மீது குளிர்ந்த, ஈரமான துணிக்கட்டை இட லாம். மூக்கின் மேல் ஐஸ் கொண்ட பையை வைக்கலாம்.

மூக்குக் குழிவினுள் அயல் பொருட்கள்
மூக்கு உறைகட்டிகள்

பவழங்கள் மற்றும் பட்டாணிக்கடலை, பழக்கொட்டைகள், சூரிய காந்தி விதைகள், பொத்தான்கள் போன்றவற்றை, தங்களது விளையாட்டின் போது மூக்கினுட்செலுத்துவதால் குழந்தைகளின் மூக்குக் குழிவினுள் இத்தகைய அயற்பொருட்களைக் காண்பது சர்வசாதாரணமாகும். வயது முதிர்ந்தவர்களில் காயங்களாலும், துப்பாக்கி குண்டு காயங்களாலும் மூக்குக் குழிவினுள் அயற்பொருட்களைக் காணலாம். மூக்குக் குழிவினுள் காணப்படும் அயல் பொருட்களின் மீது உப்புப் பொருட்கள் படிவதால் அவை கடினமடைந்து ''ரைனோலித்'' எனப்படும் மூக்கு உறை கட்டிகளாக மாறுகின்றன. மூக்கு உறை கட்டிகள் (ரைனோலித்) பல்வேறு அமைப்புகளிலும் வடிவங்களிலும் காணப்படும். சில போது மூக்குக் குழிவைப் போன்றே அமைந்திருக்கும்.

மூக்கு முகப்பிற்கு அருகே கீழ்ப்புறத் துவாரத்தில் அயற்பொருட்கள் பொதுவாகக் காணப்படும். அதை அகற்றச் செய்யப்படும் அனுபவமற்ற முயற்சியில் அயற்பொருள் மேலும் ஆழமாக உட்சென்றுவிடும். வழவழப்பான அயற்பொருட்களும் ரைனோலித்துகளும் அகற்றப்படும்போது வலி ஏற்படுவதில்லை. சில கேசுகளில் அயற்பொருட்கள் மூக்கின் ஒரு பக்கத்தையே அடைக்கின்றன. மற்றும் பல கேசுகளில் மூக்கு சிலேட்டுமத்தின் அழற்சியால் மிகையான துர்நாற்றம் நிறைந்த ஒழுக்கு உண்டாகிறது. குழந்தைகளில் பாதிக்கப்பட்ட மூக்கின் ஒரு பக்கத்திலிருந்து மட்டுமே சீழ் நிறைந்த மூக்கொழுக்கு வெளிப்பட்டால், அது அங்கு ஒரு அயற்பொருள் இருப்பதைச் சுட்டிக்காட்டுகிறது.

குழந்தைகளில் அயற்பொருட்களை அகற்றும்போது, அடிஞ்யட்டு அகற்றப்படும் ஆபரேஷன் போன்று, குழந்தை பாதுகாக்கப்பட வேண்டும்.

எஃபிட்ரின் அல்லது அட்ரினலின் கலந்த கொக்கைன் அல்லது டைகைன் கரைசல்களால் மூக்கு சிலேட்டுமம் தெளிக்கப்பட்டு, கவனத்துடன் அளிக்கப்பட்ட மயக்க மருந்துகளுடன் அயற்பொருள் அகற்றப்படுகிறது. குருதி

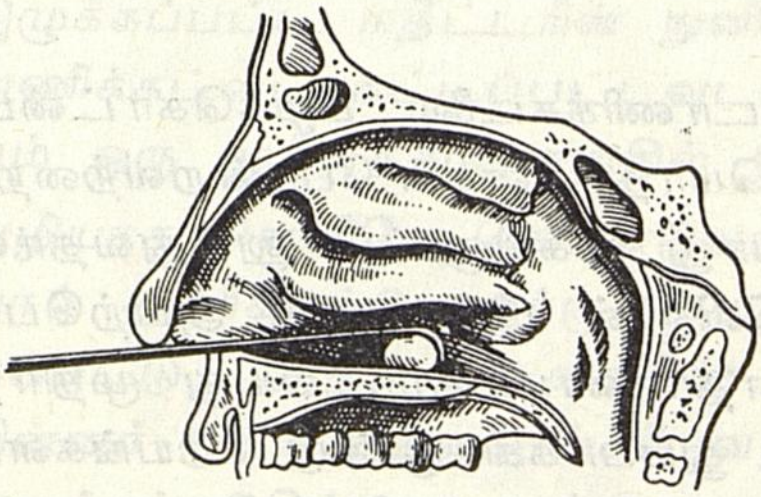

படம் 50. மழுங்கலான துருவி கொண்டு மூக்குக்குழிவிலிருந்து அயற்பொருள் அகற்றப்படுகிறது

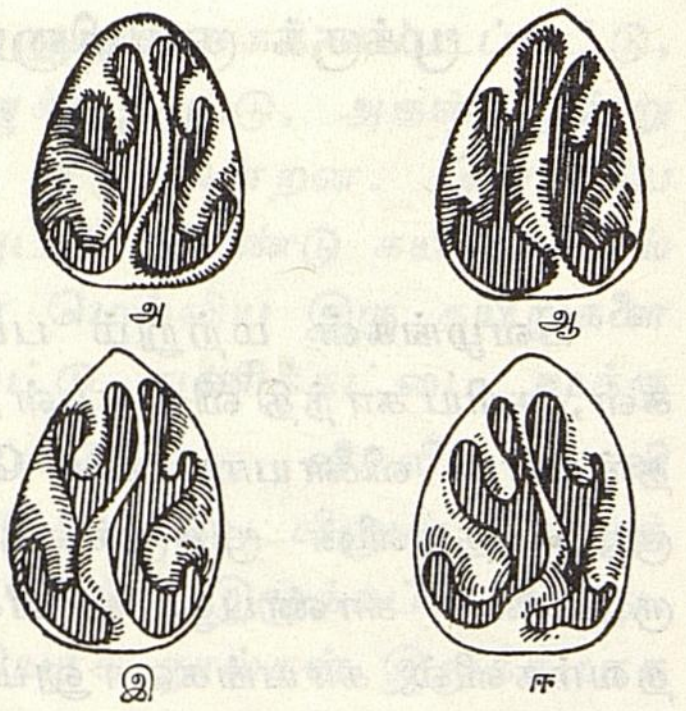

படம் 51. மூக்குத் தடுப்புச்சுவரின் விலகிய நிலை (அ) ஓரளவான விலகள்; (ஆ) வீங்கிய சிலேட்டுமத்துடன் விலகல்; (இ) S வடிவத்தில் விலகி இருத்தல்; (ஈ) வீங்கிய சிலேட்டுமத்துடன் கோணத்துடன் விலகியிருத்தல்

திரட்சி அகற்றப்பட்டதைத் தொடர்ந்து, அயற்பொருள் கொண்ட மூக்கிலிருந்து மூக்கு சீந்தப்பட வேண்டும் எனக் குழந்தைக்குக் கற்றுத்தர வேண்டும். குழந்தை சிடுசிடுப்புடன் இருந்தால் குறைந்த நேரத்திற்கான பொது மயக்க நிலை கொடுக்கப்படலாம். உட்செலுத்தப்பட்ட மழுங்கலான துருவி கொண்டு அயற்பொருள் நேர்பார்வையிலேயே அகற்றப்படுகிறது (படம் 50).

மூக்குத் தடுப்புச் சுவரின் நோய்கள்

மூக்கு தடுப்பு சுவரின் ஒரு பக்க விலகல் (deviato septinasi). வயதுவந்தவர்களில் மூக்குத் தடுப்புச் சுவர் மத்தியில் இருப்பது மிகவும் அபூர்வம். பொதுவாகச் செங்குத்துக்கோட்டிலிருந்து ஏதாவது ஒரு பக்கமாக விலகி இருப்பது தெரிந்ததே. இத்தகைய விலகல்கள் பல்வகை வடிவங்களைக் கொண்டிருக்கும் (படம் 51). மூக்குத் தடுப்புச் சுவரின் முன்பகுதிகளிலும் பின்பகுதிகளிலும் இவை காணப்பட்ட போதிலும் பின்பகுதிகளில் மிகவும் அபூர்வமாகவே காணப்படுகின்றன.

எளிய தன்மையிலான விலகல்களைத் தவிர மூக்குத் தடுப்புச் சுவரின் குதிமுட்கள் மற்றும் முகடுகள் போன்றவைகளும் எலும்பிலிருந்து காணப்படுகின்றன. இத்தகைய புடைப்புகள் மத்திய கோட்டிலிருந்து விலகியே இருக்கின்றன. இவை மூக்குத் தடுப்புச் சுவரின் குவிந்த பக்கமாகவே காணப்படுகின்றன. மேலும் கலப்பை எலும்புடன் குருத்தெலும்பு இணைந்த பகுதியிலேயே இருக்கின்றன.

அறிகுறிகள்: மூக்குத் தடுப்புச் சுவர் விலகலின் அடிப்படை அறிகுறி, மூக்கடைப்பேயாகும். இது ஒரு பக்கமாகவோ இரண்டு பக்கமாகவோ இருக்கும்.

நோய் நிர்ணயம்: முன்புற மூக்கு உள்நோக்கியின் உதவியால் இது எளிதாகிறது.

சிகிச்சை: அறுவைசிகிச்சை மூலமே மூக்குத் தடுப்புச் சுவர் விலகல் சரி செய்யப்படுகிறது. மூக்கு சுவாசத்தில் ஒரு புறத்திலோ அல்லது இரு பக்கத்திலோ சுவாசத்தடை ஏற்படின், ஆபரேஷன் மேற்கொள்ளப்பட வேண்டும்.

கீழ்க்கண்ட முறையில் சிலேட்டுமக் கீழ்பகுதியில் மூக்குத்தடுப்புச் சுவர் அகற்றப்படுகிறது. மயக்க மருந்து கொடுத்ததைத் தொடர்ந்து, சிலேட்டுமப்படலத்திலும் பெரிகாண்டிரியத்திலும் ஒரு கீறல் போடப்படுகிறது. இக்கீறல் குருத்தெலும்பின் குவிவு பக்கம் வரை செல்கிறது. மூக்குத்தடுப்புச் சுவரின் பழுதுப்பட்ட பகுதியை மூடியிருக்கும் பெரிகாண்டிரியத்துடன் கூடிய சிலேட்டுமப்படலம் கீழே அமைந்துள்ள குருத்தெலும்பிலிருந்து தூக்கப்பட்டு, முதன்முதலில் இட்ட கீறல் வழியாக வெட்டப்படுகிறது. இப்போது எதிர்பக்கத்திலும் சிலேட்டுமம் துளையிடப்படாதவாறு கவனமாக இருக்க வேண்டும். குருத்தெலும்பின்

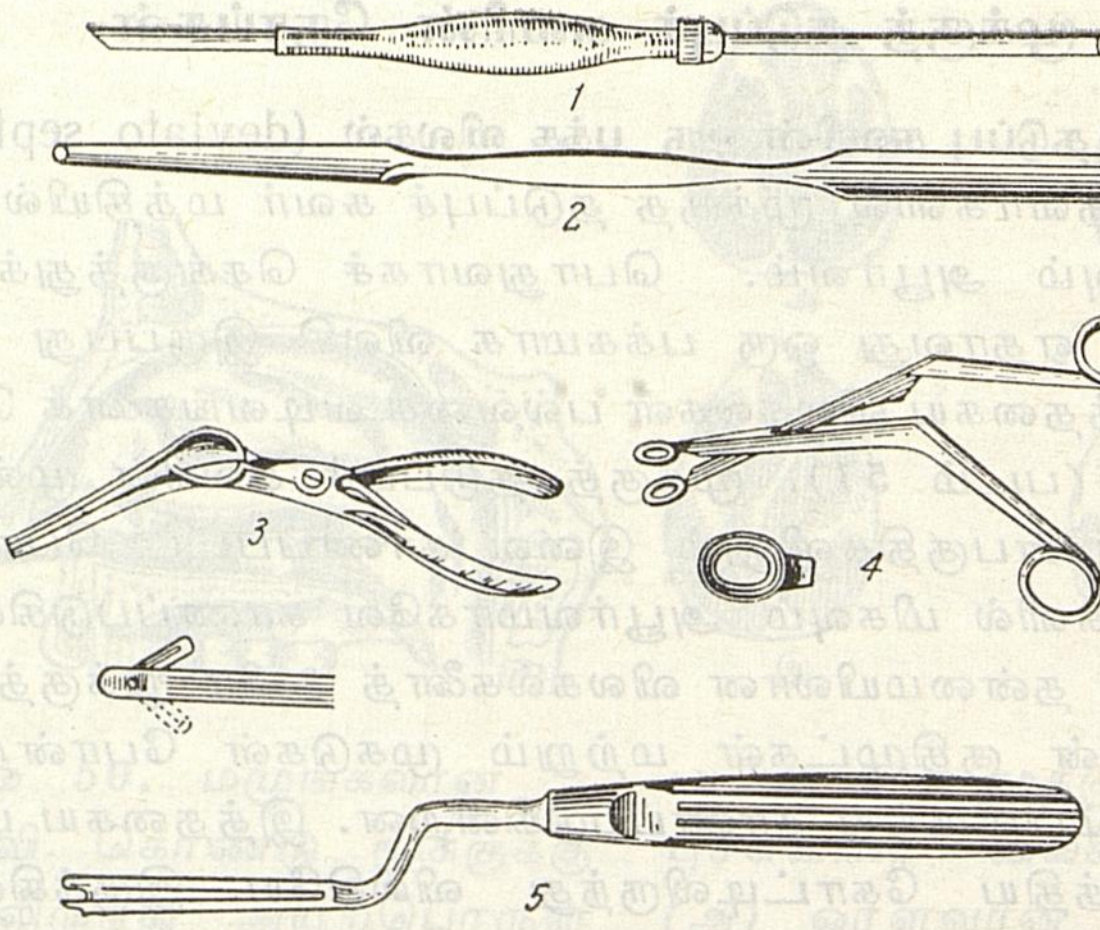

படம் 52. சிலேட்டும அடிவழியாக மூக்குத்தடுப்புச் சுவரை அகற்றத் தேவையான கருவிகள்
(1) சிலேட்டுமப் பிளப்பி; (2) அரம்போன்ற மேற்தூக்கி; (3) கில்லியனின் ஸ்பெகுலம்; (4) மூக்கு இடுக்கி; (5) துளையிடும் கருவி

கீறல் வழியாக, பெரிகாண்டிரியம் கொண்ட சிலேட்டுமம், தடுப்புச் சுவரின் மற்றப் பக்கத்திற்கு உயர்த்தப்படுகிறது. பின்னர் மூக்கின் பின்பகுதியில் 1 செ.மீ அகலமுள்ள குருத்தெலும்பு பகுதியை மட்டும் விட்டுவிட்டு (இதனால் ''சப்பை மூக்கு'' உண்டாவது தவிர்க்கப்படுகிறது) பழுதுபட்ட பகுதி அகற்றப்படுகிறது. மூக்குத்தடுப்புச் சுவரிலிருந்து பழுதடைந்த எலுமபும் குருத்தெலும்பும் அகற்றப்பட்ட பின் சிலேட்டுமம் மற்றும் பெரிகாண்டிரியம் ஆகியவற்றின் இரண்டு மடிப்புகளும் ஒன்று சேர்க்கப்பட்டு, அதேநிலையில் இரு மூக்குத் துவாரங்களுக்குள் செலுத்தப்பட்ட துணிக்கட்டால் 24 மணிநேரங்கள் வைக்கப்படுகிறது. மூக்குச் சிலேட்டுமத்தின் மடிப்புகள் நன்ருக ஒட்டி இணைந்து, சில நாட்களில் முழுமையாகச் சீரடைகிறது. கட்டுகளை அகற்றிய பின் உடனடியாக, முழுமையாக மூக்குக் காற்றுவழி சீரடைவதில்லை. ஏனெனில் சிலேட்டுமத்தில் பிரதிவினை அழற்சி வீக்கம் காணப்படுகிறது. எலும்பாலும் குருத்

தெலும்பாலும் ஆன விலகிய தடுப்புச் சுவருக்குப் பதிலாகப் படலத்தாலான நேரான மூக்குத்தடுப்புச் சுவர் உண்டாகிறது. மூக்கின் துணி அடைப்பு தேவைப்படுவதால் இந்த ஆபரேஷனில் சிக்கல்கள்—டான்சில் அழற்சி, தீவிர நடுச் செவி அழற்சி ஆகியவை—தோன்றலாம்.

சிலேட்டுமத்தின் அடியிலாக மூக்குத்தடுப்புச் சுவர் அகற்றப்படத் தேவையான கருவிகள் படம் 52ல் காணப்படுகின்றன. சோவியத் நாட்டு அறுவை நிபுணர்களான வி.ஜ. வோயாசெக்கும் எம். எஃப். சிடோவிச்சும் மூக்குத்தடுப்புச் சுவர் மீதான ஆபரேஷனுக்கு எளிய புதிய வழியை வகுத்துள்ளனர். இங்கு எலும்பு மற்றும் குருத்தெலும்பு ஆகிய அடிப்படை அமைப்புகளை அகற்றுமல் நடுக்கோட்டில் தடுப்புச் சுவரை விழச் செய்து, அதைச் செய்து சீரமைக்கலாம், அல்லது வட்டவடிவ அகற்றும் முறை எனப்படுவதில் வட்டவடிவமான குருத்தெலும்புத் துண்டு அகற்றப்படுகிறது.

மூக்கு தடுப்பு சுவரில் ரத்த உறைகட்டியும் சீழ்க்கட்டியும் (haematoma et abscessus septi nasi). மூக்குத்தடுப்புச் சுவரின் பெரிக்காண்டிரியத்தின் அடியில் குருதிப்பெருக்கு அடிபட்ட காயங்களால் ஏற்பட்டு, இரத்த உறைகட்டி உண்டாகிறது. உரிய காலத்தில் இரத்த உறைகட்டியைத் திறந்துவிடா விடில் கிருமித்தாக்குதல் ஏற்பட்டு, சீழ்க்கட்டி உண்டாகிறது. மூக்கு எரிசிபலஸ் மற்றும் வெட்டும் பல்லின் வியாதி, தொற்றும் நோய்கள் ஆகியவற்ருல் ஒரு சீழ்க்கட்டி உண்டாகிறது. மூக்கு உள்நோக்கி மூலமோ அல்லது ஒரு விரலால் மூக்கின் நுனியை உயர்த்தினுலோ, மூக்குத்தடுப்புச் சுவரின் இரண்டு பக்கங்களிலும் சிவந்த பைபோன்ற வீக்கங்கள் காணப்படுகின்றன. கண் கொண்ட துருவியின் உதவியால் தொட்டால், அதில் குழி விழுகிறது. மூக்குத்தடுப்புச் சுவரில் சீழ்க்கட்டி தோன்றினுல் காய்ச்சல் தலைவலி, மூக்கடைப்பு ஆகியவை தோன்றுகின்றன. நோய் நிர்ணயத்தில் சந்தேகம் இருந்தால், சீழ்க்கட்டியைக் குத்திவிட வேண்டும். ஒரு பீச்சாங்குழல் உதவியால் சீழை அகற்ற வேண்டும்.

சிகிச்சை: அறுவைக் கீறல் மூலம் மூக்குத்தடுப்புச் சுவரின் இரத்த உறை கட்டியையும் சரிசெய்யலாம். சில வேளைகளில் தடுப்புச் சுவரின் இரண்டு பக்கங்களிலும் வெவ்வேறு

மட்டங்களில் கீறல் போட வேண்டி இருக்கும். இந்த ஆப ரேஷனை ஒரு உதவியாளரே செய்யலாம். கீறல் வழியாக, துணிக்கட்டுகளை உட்செலுத்தி, சீழை வழியச் செய்யலாம். காலந்தாழ்த்தி கட்டியை திறந்தால், நாற்சதுர குருத் தெலும்பின் பாதிப்பால் சேணம் போன்ற விகாரம் உண் டாகும்.

மூக்கின் தீவிர அழற்சி

தீவிர மூக்கு அழற்சி (rhinitis acuta). மேற்பகுதி மூக்குப் பாதையின் மிகவும் முக்கியமான நோய் பாதிப்புகளில் ஒன்று மூக்கு அழற்சியாகும். இதையே ஜலதோஷம் என்றும் நீர் கோப்பு என்றும் கூறுவர். இந்த நோய் தானுகவும் துவங் கலாம் அல்லது ஒரு தீவிர தொற்றும் நோயின் துவக்க அறி குறியாகவும் தோன்றலாம். கிருமி பாதிப்புதான் தீவிர நீர் கோப்பின் முக்கிய காரணமாகும். குளிர்ச்சியடைந்த உடல், கிருமிகளின் பாதிப்பிற்குள்ளாகிறது. நீர் கோப்புடன் துவங் கும் தீவிர தொற்றும் நோய்கள் வருமாறு: இன்புளுயென்ஸா தட்டம்மை, சிவப்புக்காய்ச்சல், தொண்டை அடைப்பான் நோய், எரிசிபலஸ். இந்நோய்கள் அனைத்திலும் மூச்சுப் பாதையின் மேற்பகுதி (மூக்குக் குழிவு) தான், நோயின் அடிப்படையான அல்லது நோய்க் குவியம் தோன்றும் இட மாக அமைகிறது. நீர் கோப்பின் நிலைகளில் மூன்று கட் டங்களைக் காணலாம். மூக்கில், வெப்பமான, உலர்ந்த உணர்வு மற்றும் தும்மல், 37° செ. வரையிலான காய்ச்சல் ஆகியவற்றுடன் நோய் துவங்குகிறது. மூக்கின் சிலேட்டு மம் சிவந்தும் உலர்ந்தும் காணப்படுகிறது.

சில மணி நேரங்களில் அல்லது இரண்டு, மூன்று நாட் களில் நோயின் அறிகுறிகள் மாற்றமடைகின்றன. சிலேட் டுமப்படலம் வீங்கியும் நீர் கோப்புடனும் காணப்படுகிறது. மூக்கிலிருந்து பெருமளவில் நீர் சுரப்பு ஏற்பட்டு ஒழுகுகி றது. அதேபோது, மூக்கு மற்றும் மூக்கு—மேற்தொண்டை யில் காணப்படும் அருவருக்கத்தக்க விறைப்பு உணர்ச்சி குறைகிறது. இந்த அறிகுறிகள் இரண்டாவது நிலையைக் குறிக்கின்றன.

மூக்கின் ஒழுக்கு சளியாகமாறுகிறது. இதன் விளைவால் உருவாகும் உதிர்ந்த எபிதீலியமும் வெள்ளணுக்களும்

சேர்ந்து, சீழாக மாறுகிறது. பின்னர், மூக்கு ஒழுக்கு குறைகிறது. சிலேட்டுமப்படலம் துரிதமாகச் சீரடைகிறது. ஒன்றிரண்டு வாரங்களில் முழுமையான நல்ல நிலை கிடைக்கிறது.

முதல் கட்டத்தில் நீர் கோப்பின் விளைவால் தலையில் ஒரு கனமான உணர்வும் தலைவலியும் தோன்றுகிறது. பின்னர், முன்தலை (நெற்றி) மற்றும் ஹைமோர் காற்று குழிவுகளுக்குள் அழற்சி பரவினால், முன் நெற்றியிலும் கண் குழிவுகளிலும் வலியுடன் கூடிய உணர்வுகள் தோன்றுகின்றன. ஏற்படும் மூக்கடைப்பு, தொனிநயத்தைப் பாதித்து, குரல் மூக்கடைப்பினால் மாறுகிறது. சில சமயங்களில் நுகர்வு உணர்ச்சி கூடப் பாதிக்கப்படுகிறது.

ஜலதோஷத்தால் கண்களிலும் சிக்கல்கள் ஏற்படுகின்றன. கண்கள் சிவந்து கண்ணீர் பெருக்கும் மிகையாகிறது. நோய்ப்பாதிப்பு யூஸ்டேஷியன் குழல் வழியாக நடுச்செவியினுட்சென்று, திரவமோ, சீழோ நிறைந்த அழற்சியை உண்டாக்குகிறது. குறிப்பாகக் குழந்தைகளில் உண்டாகும் மூக்கு ஒழுக்கு, மூக்கு முகப்பின் சருமத்தைப் புண்ணாக்கி, அதை வீங்கச் செய்கிறது.

சிகிச்சை: துவக்கத்தில் சூடான தேநீர் மற்றும் வியர்க்கச் செய்யும் மருந்துகள், காய்ச்சல் எதிர்மருந்துகள் ஆகியவற்றை நோயாளிக்குக் கொடுத்து, நீர் கோப்பைத் தடுத்துவிடலாம் என்ற நம்பிக்கை உண்டாகிறது. 0.3—0.5 கிராம் அலகில் பிரூசிடின் 0.5—1 கி அலகில் அசிடைல் சலிசிலிக் அமிலம் போன்ற பல மருந்துகள் தலைவலிக்காகக் கொடுக்கப்படுகின்றன. குறைந்த காலமானாலும் கூட மூக்கு அடைப்பை நிறுத்த அறிகுறியைப் பொறுத்துச் சிகிச்சை அளிக்கப்படுகிறது. இதனால் தற்காலிக நிவர்த்தி கிடைக்கிறது. பற்றுக்குறையான மூக்கு வழி சுவாசத்துடன் இணைந்த சரிகேடுகளும் அகற்றப்படுகின்றன. இந்தப் பலனை அடைய அட்ரினலின் அல்லது மெந்தால் கலந்த கொக்கைகளைக் களிம்பாகவோ, சொட்டு மருந்தாகவோ மூக்கினுட் செலுத்த வேண்டும். குறிப்பாகக் கீழ்க்கண்ட சூத்திரம் பரிந்துரைக்கப்படுகிறது.

எடுக்க: கொக்கைன் ஹைட்ரோகுளோரைடு—0.15, அட்ரினலின் கரைசல்—1.1000, போரிக் அமிலக் கரைசல்

3% 10.0 தினமும் ஐந்து சொட்டுகளாக நான்கு, ஐந்து தடவைகள்.

எடுக்க: மெந்தால் படிகங்கள் 0.15, போரிக் அமிலத் தூள், துத்தநாக அக்ஸைடு 0.75, வாசலீன் 15.0; மூக்கின் களிம்பாக உபயோகிக்கவும்.

எடுக்க: மெந்தால் படிகங்கள் 0.05, அமைக்டலாரம் டுல்சியம் எண்ணெ; தினமும் இரண்டு தடவை 5 சொட்டுகளாக இரு மூக்குத் துவாரங்களிலும் இடுக.

கொக்கைன் மற்றும் அட்ரினலினைவிட எஃபிட்ரின் ஹைட்ரோகுளோரைடுக்கு இரத்த நாளத்தைச் சுருக்கும் சக்தி அதிகமாக உண்டு. அதை 2% அல்லது 3%ல் களிம்பாக, சொட்டுகளாகவோ கொடுக்கலாம்.

செக்கோஸ்லோவேகியாவில் உற்பத்தியான சானோரின் என்ற மருந்து மிகவும் பயனளிக்கிறது. அது சொட்டு மருந்தாகவோ; குழம்பு கலவையாகவோ கொடுக்கப்படுகிறது. 200,000 யூனிட் அலகில் பெனிசிலினும் சல்பனமைடும் (சம எடை வீதத்தில் உள்ள வெள்ளையான ஸ்ட்ரெப்டோமைசடும் சல்பாடிமெசினும் கலந்தது) கலந்த பவுடரை மூக்கினுட்செலுத்துவது, நீர் கோப்பு நோயாளிக்கு பலனளிக்கும்.

குழந்தைகளில் ஜலதோஷம் (நீர் கோப்பு). இந்நோய் குழந்தைகளுக்குத் தனியான ஆபத்தை உண்டாக்குகிறது. சிசுக்களின் மூக்கு துவாரங்கள் மிகச் சிறிதாக இருக்கின்றன. சிலேட்டுமத்தின் சிறிய வீக்கம் கூட மூக்கடைப்பை உண்டாக்கலாம்.

மூக்குவழி சுவாசம் இல்லாமையால் உண்டாகும் கிளர்த்தல் மற்றும் அரைகுறைதூக்கம் போன்ற கோளாறுகளைத் தவிர மூக்கடைப்பினுல் குழந்தை மிகவும் பலவீனமடைந்து, முலைக்காம்பை உறிஞ்சக்கூட முடியாமல் அவதிப்படுகிறது.

தொற்றும் தன்மை கொண்ட மூக்குமேற்தொண்டை அழற்சி, குழந்தையின் பசியைப் பாதிக்கிறது. மூக்கு—மேற்தொண்டை நச்சுச் சுரப்புகளைக் குழந்தை விழுங்குவதால் பசியின்மை உண்டாகிறது.

சில வேளைகளில் மூக்கு சிலேட்டும அழற்சி, மூக்கு—மேற்தொண்டை மற்றும் செவிக் குழாய் ஆகியவற்றின் சிலேட்டுமப்படலத்திற்குப் பரவுகிறது. இதன் விளைவாக நடுச்

செவியின் தீவிர அழற்சி ஏற்படுகிறது. அல்லது மூக்குப்பாதையின் வழியாகப் பரவி, குரல்வளை மற்றும் மூச்சுக்கிளைக்குழலைப் பாதித்து, நுரையீரல் அழற்சியை (நிமோனியா) உண்டாக்கலாம்.

வெப்பமான சோடா உப்புக் கரையத்தாலோ, ஆல் மண்ட் எண்ணெயாலோ மூக்கு முகப்பிலுள்ள பொடுகுகளை இளகச் செய்து, மூக்கின் சிலேட்டுமத்தையும் பொடுகுகளையும் மெல்லிய துணியாலும் பஞ்சு உருண்டையாலும் சுத்தம் செய்ய வேண்டும். முலைப்பாலை உறிஞ்சுவதற்கு முன்னர் ஆல்மண்டு எண்ணெ அல்லது போரிக் அமில கரைசலில் ஒரு சொட்டு அட்ரினலினை இட்டு அதை மூக்கினுட் செலுத்தினுல் குழந்தை எளிதில் முலைப்பாலை உறிஞ்ச முடியும்.

எடுக்க: அமிக்டாலரம் டல்சியம் எண்ணெ 10.0; சுத்தம் செய்து மூக்குச் சொட்டுமருந்தாகப் பயன்படுத்துக.

எடுக்க: அட்ரினலின் கரைசல் (1.1000) 10, போரிக் அமிலக் கரைசல் 2%—10; மூக்கின் சொட்டுமருந்தாக உபயோகிக்கவும்.

இதன் பின்னரும் மூக்குப்பாதை திறக்காவிடில், குழந்தைக்குத் தேக்கரண்டி உதவியால் உணவளிக்கப்பட வேண்டும். மூன்று வயதிற்குக் குறைந்த குழந்தைகளுக்குக் கொக்கைன் அல்லது மெந்தால் கொடுக்கக் கூடாது.

தடுப்பு முறைகள்: மேற்பகுதி மூச்சுப்பாதையின் நோய்களைத் தடுக்க அடிப்படையான வழி எதுவெனில் உடலின் எதிர்ப்புத் திறனை அதிகப்படுத்துவதேயாகும். மிகையான தட்பம் மற்றும் மிகையான வெப்பம் காற்றின் புழுக்க நிலை, காற்றின் வறண்ட நிலை, மிகையான காற்றேட்டம் போன்ற மாறுபடும் பல சூழ்நிலை சுற்றுப்புறங்களுக்கு ஒருவனைத்தக அமைத்துக் கொள்ளும் துரிதமான திறனை உருவாக்குவதுதான் மேற்கூறியதன் முக்கிய குறிக்கோள் ஆகும்.

திறந்த வெளிக் காற்றுக்கும் சூரிய வெப்பத்திற்கும் வழக்கமாகச் சரமத்தை உட்படுத்துவது, குளிர்ந்த தண்ணீர் குளியல்; கோடைகால மற்றும் குளிர்கால விளையாட்டுகள் போன்றவை, இருதய நாள மண்டலம் மற்றும் சுவாச மண்டலம் ஆகியவற்றைப் பலப்படுத்தவும் பாதகமான வெளிப்புற அம்சங்களுக்கு இரத்த நாள மண்டலத்தில்

எதிர்ப்பு சக்தியை உறுதி செய்யவும் மிகவும் நம்பத்தகுந்த சாதனங்களாகும்.

உடலின் தட்பவெப்ப கட்டுப்பாடு மண்டலத்தைத் தினமும் பழக்கப்படுத்தினல் இதன் மூலம் உருவாகும் துல்லியமான கட்டுப்பட்ட அனிச்சை அமைப்பு மிகையான குளிர்ச்சிக்கும் வெப்பத்திற்குமான, உடலின் எதிர்ப்பு சக்தியை அதிகரிக்கிறது.

உடலின் முழுமையான எதிர்ப்பு சக்தியை உருவாக்குவதற்கான உடற்பயிற்சிகள் வருடம் பூராவும் வழக்கமாகக் கையாளப்பட வேண்டும்.

நல்ல சரிவிகித உணவு, பொருத்தமான ஆடைகளை அணிதல், சரியான சுய சுகாதாரம் (வீட்டிலிருக்கும் போதும் அலுவலப்பணியில் இருக்கும் போதும்) ஆகியவையும் மேற்கூறியதில் அடங்கும்.

குளிரால் வரும் நோய்களுக்கும் மற்றும் பல தொற்றும் நோய்களுக்கும் எதிரான நம்பகமான பாதுகாப்பைத் தருவது, உடற்பயிற்சியும், தட்பவெப்ப நிலைக்கு உடலைப் பதன்படுத்துவதுமாகும்.

வெட்டை நோய் மூக்கு அழற்சி (rhinitis gonorrhoica), வெட்டை நோயால் பாதிக்கப்பட்ட தாயின் நோய் கொண்ட பிறப்புறுப்புகளின் வழியாகச் சிசு வெளிப்படும்போது, சிசுவிற்கு மூக்கு சிலேட்டுமத்தின் வெட்டை நோய் அழற்சியும் வெட்டைநோய் இமை இணைப்படல அழற்சியும் ஏற்படுவதுண்டு. வயதுவந்தவர்களில் இது மிகவும் அரிதானது. அப்படியே நேர்ந்தாலும் நோய் பாதிப்பு, விரல்கள் மூலமே ஏற்படுகிறது.

அறிகுறிகள்: பிறந்த இரண்டாவது அல்லது மூன்ருவது நாளில் மூக்கு சிலேட்டுமத்தில் மிகையான வீக்கமும் சிவப்பு நிறமும் தோன்றுகின்றன. இதைத்தொடர்ந்து இரத்த வடிநீர் சுரப்பு ஏற்பட்டு, அது சீழாக மாறுகிறது.

கண்கள் மற்றும் மூக்கு ஆகியவற்றின் புறத்திசுக்களுக்கு இந்த அழற்சி பரவக்கூடிய சாத்தியக்கூறுகள் உள்ளன. இதனுல் மூக்கு முகப்பின் வீக்கம், சிவந்தநிலை, படைநைவுகளும் இமை இணைபடலத்தின் அழற்சியும் ஏற்படலாம்.

மூக்குச் சளியின் கிருமி ஆராய்வின் பொழுது வெட்டை நோய் கிருமியைக் காண்பதன் மூலம் வெட்டை நோய் மூக்கு

அழற்சி நிர்ணயமாகிறது. உரிய சிகிச்சை கொடுக்கப்பட்டால் நோய், குறுகிய காலத்தில் சீரடையும்.

சிகிச்சை: 2% புரோடர்கால் கரையத்தை மூக்கினுட் செலுத்தினுல் உரிய பலன் கிடைக்கும். அதேபோது மூக்கு ஒழுக்கிலிருந்து உறுத்தல் ஏற்பட்டு மூக்கு முகப்பின் சருமம் பாதிக்கப்படாமல் பாதுகாக்க வேண்டும்.

பெற்றதாயில் வெட்டை நோய் இருக்கலாம் என்ற சந்தேகம் இருந்தால், புதிதாகப்பிறந்த சிசுவின் மூக்கினுள் 1% வெள்ளி நைட்ரேட் கரைசலின் ஒரு சொட்டைச் செலுத்துவது பொருத்தமாகும். இது கண் நோய் வராமல் தடுக்க எவருக்கும் செய்யப்படும் சிகிச்சை முறையாகும். வெட்டை நோய் சிகிச்சையில் பலனளிக்கும் பெனிசிலின் வெட்டை நோய் மூக்கு அழற்சியைத் தடுப்பதிலும் அதே அளவு சிறந்த பலனளிக்கும்.

மூக்கு வகை தொண்டை அடைப்பான் நோய்
(Rhinitis diphterica)

மூக்கு வகை தொண்டை அடைப்பான் எனப்படும் டிப்தீரியா, இருவகைப்படும் (இதை இனி, மூக்கு டிப்தீரியா என அழைப்போம். மொ—ர்.). இது மூக்கை மட்டும் பாத்திருகும் அல்லது மேற்தொண்டை டிப்தீரியாவுடன் இணைந்து காணப்படும். முதல் வகையில் மூக்கின் சிலேட்டுமப்படலத்தில் பல்வகை அழற்சி அறிகுறிகளை உண்டாக்குவதால் அதை இருவகைகளாகப் பிரிக்கலாம்: (1) நீர்கோப்பு அல்லது புண்ணுடன் கூடிய நீர்கோப்பு வகை, (2) படல வகை.

குழந்தைகளில் மூக்கு டிப்தீரியாதான் மிகவும் பொதுவாகக் காணப்படும் வகையாகும். முலைப்பால் குடிக்கும் குழந்தைகளில் காணப்படும் நீர் கோப்பு வகை சாதாரண மூக்கு ஒழுக்கைப் போன்றே இருக்கும். பின்னர் அது இரத்த ஒழுக்காக மாறி, இரத்த வடி நீராகி, இறுதியில் சீழ் கலந்து மூக்கடைப்பு ஏற்பட்டு, ஒருவிதக் குறட்டை சப்தமும் காணப்படும். ஒழுக்கு மிகவும் அதிகமாக இருப்பதால், அது மூக்கின் முகப்பையும் மேலுதடையும் அரித்துப் புண்ணுக்கிவிடும். மூக்கு வழி சுவாசம் மிகவும் சிரமமாக இருக்கும். வாய் எப்போதும் திறந்தே இருக்கும். குறைந்த அள

விலான காய்ச்சலும் தோன்றும். மூக்கைப் பரிசோதிக்கும் போது காணப்படும் புண்களை மறைத்து இருக்கும் பொடுகுகளை அகற்றினுல், இரத்தப்பெருக்கு ஏற்படுகிறது.

படலவகை மூக்கு டிப்தீரியாவில் இரு மூக்குக் குழிவுகளின் அடிப்பாகத்தில் பருமனுன படலம் படர்ந்திருக்கும். அது அடியிலுள்ள சிலேட்டுமப்பலத்துடன் நெருக்கமாக ஒட்டியிருக்கும். அகற்றப்பட முடியாத, அடர்த்தியான வெண்மை நிறப் படலங்கள் தோன்றுவது மூக்கு அடைப்பை அதிகப்படுத்துகிறது.

இந்தப் படலங்களை அகற்ற முயற்சித்தாலோ அல்லது தும்மினுலோ, மூக்கைச் சிந்தினுலோ மூக்கிலிருந்து இரத்தப்பெருக்கு ஏற்படுகிறது.

மேற்தொண்டையின் டிப்தீரியாவை நோய் நிர்ணயம் சிரமமானதல்ல. மற்ற கேசுகளில் மூக்குச் சளியிலிருந்து டிப்தீரியாக் கிருமிகளைத் தனிமைப்படுத்துவது மற்றும் நோயாளியின் பொதுவான நிலை, மூக்கு உள்நோக்கி ஆகியவற்றின் உதவியால் நோய் நிர்ணயம் செய்ய வேண்டிவரும். தலவகையைவிட மூக்கு டிப்தீரியாவின் நோய் முன்கணிப்பு நம்பிக்கையூட்டுவதாக இல்லை.

நோய் நிர்ணயம் ஆனவுடன் டிப்தீரியா எதிர் சீரத்தை (இரத்த வடி நீர்) உடனடியாக, சிகிச்சையாக உட்செலுத்த வேண்டும். படல வகையின் சிகிச்சைக்கு 10,000 யூனிட் அலகுகள் கொடுக்கப்பட வேண்டும். சீரத்தின் நோய் வராமல் தடுக்க உட்செலுத்துதல் பெஸ்ரெட்காவின் முறையில் செய்யப்படுதல் சிறந்ததாகும். இந்த முறையில் முதலில் 1மி. லி சீரம்தான் கொடுக்கப்படும், பின்னர் 1 மணி நேரம் கழித்து முழு அலகு கொடுக்கப்பட வேண்டும்.

புண்—நீர்கோப்பு வகையில் சீரம் சிகிச்சையுடன் பெனிஸிலின் கலந்த சல்பனமைட் பொடியை மூக்கினுட்செலுத்த வேண்டும். எடுக்க: ஸ்ட்ரெப்டோசைட்—2.5, ஸல்போடிமெசின்—2.5, பெனிசிலின்—100,000; பொடியாக்கி மூக்கினுட்செலுத்தவும்.

மருந்தை மூக்கினுட்செலுத்துமுன் 2% போரிக் அமில கரைசலில் அட்ரினலினே அல்லது எபிட்ரினே கொண்ட திரவத்தினுல் மூக்குக் குழிவிலுள்ள அதிகப்படியான சளியை அகற்ற வேண்டும். (போரிக் அமிலக்கரைசல் 2%—10.0 அட்ரினலின் ஹைட்ரோகுளோரைடு கரைசல் 1 : 1,000, அல்

லது எபிட்ரின் ஹைட்ரோ குளோரைடு 0.1).

மூக்கு ஒழுக்கலால் சரும அழற்சி ஏற்படுவதைத் தவிர்க்க எளிய களிம்புகள் மூலம் மூக்கு முகப்பு மசகிடப்படுகிறது.

கிருமி கடத்திகள் நிலை பற்றியும் டிப்தீரியா தடுப்பு முறைகள் பற்றியும் விரிவாக "மேற்தொண்டை டிப்தீரியா" என்ற அத்தியாயத்தில் விளக்கப்படும்.

மூக்கின் நாட்பட்ட அழற்சி
(Chronic rhinitis)

நாட்பட்ட மூக்கு அழற்சி மூன்று வகையானது: (1) மூக்கின் நாட்பட்ட, எளிய அழற்சி, (2) மிகைவளர்ச்சியடைந்த மூக்கு அழற்சி, (3) குறைவளர்ச்சி கொண்ட மூக்கு அழற்சி (ஓசீனு).

மீண்டும் மீண்டும் ஏற்படும் நீர்கோப்பு—மூக்கு சிலேட்டுமத்தின் தீவிர அழற்சி—தாக்குதல்களாலும் பல்வேறு தீய அம்சங்களினுல் மூக்கு சிலேட்டுமத்திற்கு ஏற்படும் உறுத்தல்களாலும் மூக்கின் நாட்பட்ட அழற்சி ஏற்படுகிறது. தீய அம்சங்களாவன: மிகையான குளிராலோ, வெப்பத்தாலோ தாக்கப்படுதல், உள்ளிழுக்கப்பட்ட மூச்சில் உள்ள தூசி, புகை, உறுத்தல் வாயுக்கள் போன்ற தீய கலவைகள் முதலியன. மூக்குக் குழிவின் இரத்த சுழற்சிக்கு ஏற்படும் நாட்பட்ட அல்லது மீண்டும் மீண்டும் ஏற்படும் கோளாறுகளுக்குக் காரணமான எந்த அம்சங்களாலும் நாட்பட்ட மூக்கு அழற்சி ஏற்படலாம். சிலேட்டுமப்படலத்தின் குருதிச் செறிவாலும் தட்டம்மை மற்றும் சிவப்புக் காய்ச்சல், டிப்தீரியா, இருதய மற்றும் சிறுநீரக வியாதிகள், எம்ஃபிசீமா, மிகையான உடல் கொழுப்பு போன்ற நோய்களில் உண்டாகும் நீர் தேக்கம் ஆகியவற்ருலும் இந்தக் கோளாறுகள் உண்டாகும். மூச்சுப் பாதையின் மற்றப் பகுதிகளிலிருந்து அழற்சி பரவுதன் மூலமாகவும் நாட்பட்ட மூக்கு அழற்சி உண்டாகலாம். உதாரணமாக, மிகைவளர்ச்சியடைந்த அடினுய்டு கொண்ட மூக்குமேற்தொண்டையிலிருந்து அழற்சி வரலாம். அல்லது சீழ் ஒழுக்கால் இடைவிடாது உறுத்தப்பட்ட மூக்கு சிலேட்டுமத்தால் பாதிகப்பட்ட மூக்குப்பக்கக் காற்றுக்குழிவுகளிலிருந்தும் வரலாம்.

நாட்பட்ட, நீர் கோப்பு கொண்ட மூக்கு அழற்சி (rhinitis chronica simplex, s. catarrhalis). இந்த நிலையில் பரவலான குருதிச் செறிவும் மூக்கு சிலேட்டுமத்தின் ஒரே சீரான வீக்கமும் உண்டாகிறது. தீவிர மூக்கு அழற்சியைப் போன்று இல்லாவிடிலும் அதன் அறிகுறிகள் அடிப்படையில் ஒரேமாதிரியாகவே இருக்கும். அநேகமாக நோயாளிக்கு உடல் சார்ந்த கோளாறுகள் இராது. மல்லார்ந்து அல்லது பக்க வாட்டில் படுத்திருக்கும் போது மூக்கு அடைப்பு மிகவும் மோசமாக இருக்கும். மல்லார்ந்து படுத்திருக்கும் போது, மூக்கின் கீழ்பகுதிகளில்—இருமூக்குக் குழிவுகளின் மூக்கு சுருள் எலும்பின் பின்புறப்பகுதிகளில்—இரத்தத் தேக்கம் காணப்படுகிறது. பக்கவாட்டில் படுத்திருக்கும் போது, மூக்குக் குழிவுகளின் ஒரு பக்க சுருள் எலும்பில் மட்டிலுமே இரத்த தேக்கம் காணப்படுகிறது. விறைப்புத் திசுவின் இரத்த நாளங்கள் இரத்தத் தேக்கத்தால் வீங்கி, மூக்குக் குழிவுகளின் ஒரு பக்கத்தையோ அல்லது இரண்டு பக்கத்தையுமோ அடைக்கின்றன. படுக்கையில் புரண்டு படுக்கும் போது, மூக்கு அடைப்பு, தாழ்ந்த பகுதிக்கு மாறுகிறது. மூக்கு ஒழுக்கு திரவ நிலையிலேயே உள்ளது. நாட்பட்ட நீர்கோப்பு மூக்கு அழற்சியின் சிக்கல்களில் முழுமையாகவோ அல்லது ஓரளவோ நுகர்வு சக்தி பாதிக்கப்படுகிறது. மற்றுமொரு அடிக்கடி நிகழும் சிக்கல், செவி நோயாகும். கீழ்ப்புற சுருள் எலும்பின் குறிப்பாக அதன் பின்புறப் பகுதி, செவி குழாயின் முகப்பை நேரடியாகவே அடைக்கிறது அல்லது அதிலுள்ள அடைப்பு அறிகுறிகளை அதிகப்படுத்துகிறது. இதைத் தொடர்ந்து செவிக்குழாய் அடைப்பதன் விளைவாக நாட்பட்ட, நீர்கோப்பு கொண்ட நடுச்செவி அழற்சி உண்டாகிறது. இறுதியாகக் கீழ்ப்புற சுருள் எலும்பின் முன்புற நுனியின் வீக்கத்தால் கண்ணீர் சுரப்பி சாதனமும் பாதிக்கப்படுகிறது. அது மூக்கு—கண்ணீர் நாளத்தின் கீழ்ப்புறத் துவாரத்தை அடைத்து, அதிகமான கண்ணீர் சுரப்பு மற்றும் கண்ணீர் மையின் அழற்சி, இமை இணைபடல அழற்சி ஆகியவற்றை உண்டாக்குகிறது.

நோய் நிர்ணயம்: முன்புற, பின்புற மூக்கு உள்நோக்கியின் உதவியால் நோய் நிர்ணயம் எளிதாகிறது. நாட்பட்ட எளிய மூக்கு அழற்சியை மிகைவளர்ச்சியடைந்த மூக்கு

அழற்சி வகையிலிருந்து பிரித்தறிய மூக்கு சிலேட்டுமத்தின் மீது 0.1% அட்ரினலினையோ அல்லது 1—3% கொக்கைன் கரைசலையோ பூச வேண்டும். கொக்கைன் பூசியதைத் தொடர்ந்து, வீங்கிய மூக்கு சிலேட்டுமம் முழுமையாகச் சுருங்கிவிடின், அது எளிய வகையைச் சார்ந்ததாகும். வீக்கம் அப்படியே இருந்தாலோ அல்லது சிறிதளவே சுருங்கினுலோ அது மிகைவளர்ச்சியடைந்த வகையைச் சார்ந்ததாகும்.

நோய் முன்கணிப்பு: எளிய மருந்து முறைகளாலும் மற்றும் டிரைகுளோரோ அசிடிக் அமிலம், குரோமிக் அமிலம், கால்வானிக் மின்பாய்ச்சல் போன்ற முறைகளால் சூடுபோடுதல் போன்ற எளிய அறுவை முறைகளாலும் மூக்கு சிலேட்டும வீக்கத்தைக் குறைக்க முடியுமாதலால் நோயின் முன்கணிப்பு சாதகமாக இருக்கிறது. நாட்பட்ட மூக்கு அழற்சியின் காரணங்களைத் தவிர்த்தால்தான் நோய் மீண்டும் தோன்றுவதைத் தவிர்க்க முடியும்.

நாட்பட்ட மிகைவளர்ச்சியடைந்த மூக்கு அழற்சி (rhinitis chronica hypertrophica). மிகைவளர்ச்சியடைந்த நாட்பட்ட மூக்கு அழற்சி வகையில் புதிய வளர்ச்சிகளும் இணைப்புத் திசு பெருக்கமடைவதும் குறிப்பாகக் காணப்படுகின்றன. சிலேட்டுமப்படலத்தின் மேலே முழுவதுமல்லாமல், திசுச் செல்கள் தேங்கிய விறைப்புத் திசுக்களிலேயே காணப்படுகின்றன. அதாவது கீழ்ப்புற சுருள் எலும்பின் முன்புறம் அல்லது பின்புறத்தில் அல்லது மத்திய சுருள் எலும்பின் முன்புறத்தில் அவை காணப்படுகின்றன. எனினும் சில வேளைகளில் கீழ்புற சுருள் எலும்பின் கீழ் விளிம்பு பூராவையும் மிகைவளர்ச்சி பாதிக்கிறது. மிகைவளர்ச்சியடைந்த பகுதிகளின் பரப்பு, கோளங்கள் கொண்டு முரட்டுப் பரப்பாகவும் அல்லது முசுக்கொட்டை போன்ற தோற்றத்துடன் இருக்கிறது. சுருள் எலும்பின் மிகைவளர்ச்சியடைந்த பின்புறப் பகுதி சிலவேளைகளில் ஒரு கட்டி போன்று மூக்கு—மேற்தொண்டையினுள் துருத்திக்கொண்டிருக்கிறது. மிகைவளர்ச்சியடைந்த பகுதிகளின் நிறம் சாம்பல் நிறச் சிவப்பாகவோ, சிவப்பாகவோ, ஊதா நிறச் சிவப்பாகவோ இருக்கும். இது உருவான இணைப்புத் திசுவின் அளவையும் குருதித் திரட்சியின் அளவையும் பொறுத்திருக்கிறது. மிகை

வளர்ச்சியடைந்த மூக்கு அழற்சியின் அறிகுறிகள் எளிய மூக்கு அழற்சியைப்போன்றே இருக்கும். படலத்தின் மிகை வளர்ச்சி போன்ற நிரந்தரமான அம்சங்களால் விளையும் மூக்கடைப்பு நிரந்தரமாக இருக்கும். இரத்த நாளச் சுருக்க மருந்துகள் கொடுத்த பின்னரும் குறைவதில்லை, எளிய மூக்கு அழற்சியைப்போல அல்லாமல், தலை மற்றும் உடல் நிலைகளில் ஏற்படும் மாற்றங்களால் மாறுபடுவதில்லை. சளிச் சுரப்பு கட்டியாகவும் ஒட்டும் தன்மையுடனும் இருக்கிறது. இரண்டு மூக்குத் துவாரங்கள் வழியாக, பலமாக மூக்கைச் சிந்தினுல் நடுச்செவியில் நோய் உண்டாகும்.

நோய் முன்கணிப்பு: மூக்கு சிலேட்டுமத்தின் மிகைவளர்ச் சியடைந்த பகுதிகளில் சிலவற்றை அகற்றி, மீண்டும் மூக் குப்பாதையைச் சீரடையச் செய்யும் சாத்தியக்கூறுகள் உள் ளதால் முன்கணிப்பு ஓரளவு சாதகமாகவே இருக்கிறது.

சிகிச்சை: முதலில் இந்த நிலையை உருவாக்கும் அல்லது நிரந்தரமாக்கும் எல்லா அம்சங்களையும் அகற்றுவது அவ சியமாகும். ஆகவே நோயாளியின் பொது உடல் நிலையில் போதிய கவனம் செலுத்த வேண்டும். நோயாளிக்கு இரு தய அல்லது சிறுநீரக வியாதி, பருத்த கொழுத்த உடல் போன்றவை ஏதாவது இருக்கிறதா எனத் தெரிந்து கொள்ள வேண்டும். அவனது தொழிலின் சுகாதார மற் றும் அவசியமான நிலைகளையும் தெரிந்து கொள்ள வேண் டும். மேற்கூறிய அம்சங்களைத் தெரிந்து கொண்டு அவற் றைச் சீர் செய்த பின்னர் தல மருந்து சிகிச்சையோ, அறு வைசிகிச்சையோ பலனளிக்கும். எளிய நாட்பட்ட மூக்கு அழற்சிக்கான சிகிச்சை என்னவெனில் உறைய அல்லது சுருங்கச் செய்யக்கூடிய மருந்துகளும் எரிச்சலான காரமான மருந்துகளுமாகும். 1%, 2%, 3% புரோடார்கல் கரைசல், மூக்கின் சொட்டு மருந்தாகச் சாதாரணமாக உபயோகப் படுத்தப்படுகிறது. எஃபிட்ரின் போன்ற இரத்த நாளச் சுருக்கமருந்துகளையும் கீழ்க்கண்ட சூத்திரத்தில் பயன்படுத் தலாம்:

எடுக்க: எஃபிட்ரின் கரைசல் 3%—10.0, தினமும் இரண்டு வேளை 5 சொட்டுகள் என்ற அலகில் கொடுக்கவும். 0.025—0.5% அயோடின் கிளிசரால் கரையத்தைப் பூசு வதும் வீக்கிய மூக்கு சிலேட்டுமத்தைச் சுருங்கச் செய்

வதற்கான ஒரு வழக்கமான முறையாகும். மிகைவளர்ச்சியடைந்த மூக்கு அழற்சிக்கு எதிரான முறைகள் இன்னும் தீவிரமாக இருக்க வேண்டும். சிலேட்டுமப்படலம் ஓரளவு பெரிதாகி இருந்தால், அந்த வீக்கத்தைச் சுடுவது (சூடு போடுவது) நல்லது. குரோமிக் மற்றும் டிரைகுளோரசிடிக் அமிலங்கள் போன்ற இரசாயன பொருளாலோ அல்லது ஒரு வெள்ளி நைட்ரேட் குச்சி அல்லது கால்வனோகாட்டரி உதவியாலோ சூடுபோடலாம் (படங்கள் 53—54).

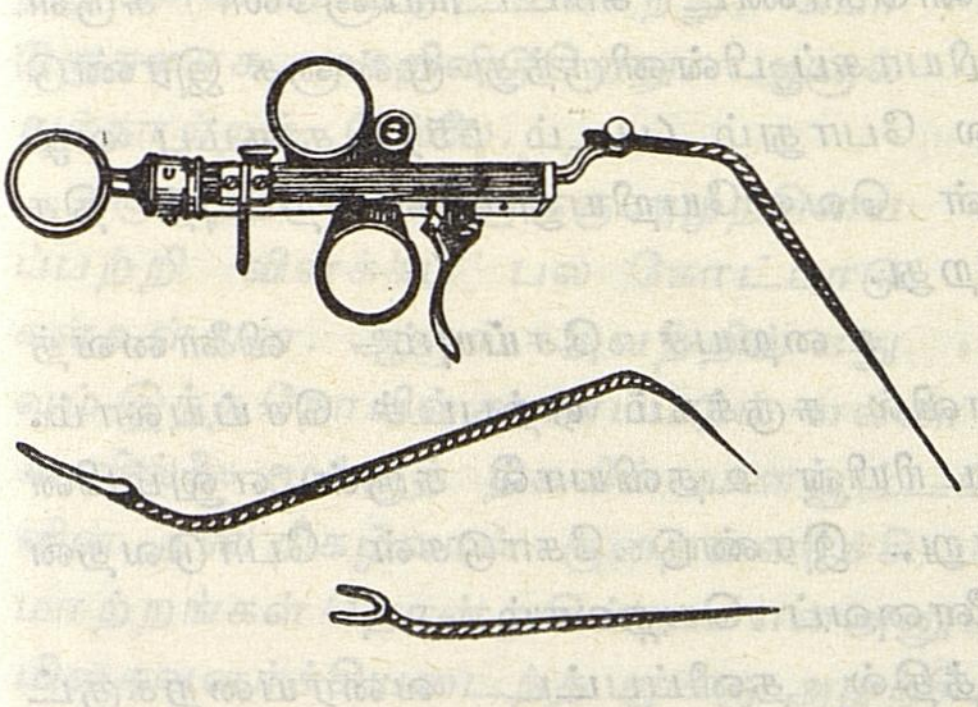

படம் 53. கைப்பிடியுடன் கூடியகால்வனோகாட்டரியும் அதன் அகற்றக்கூடிய ஊசிகளும்

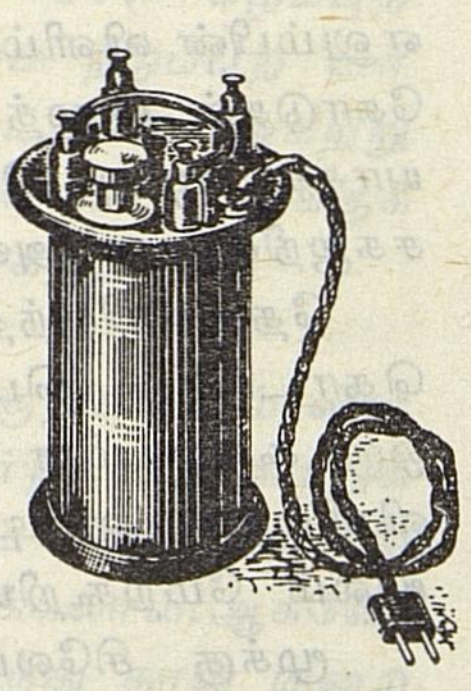

படம் 54. கால்வனோ காட்டரிக்கான ரியோஸ்டாட்

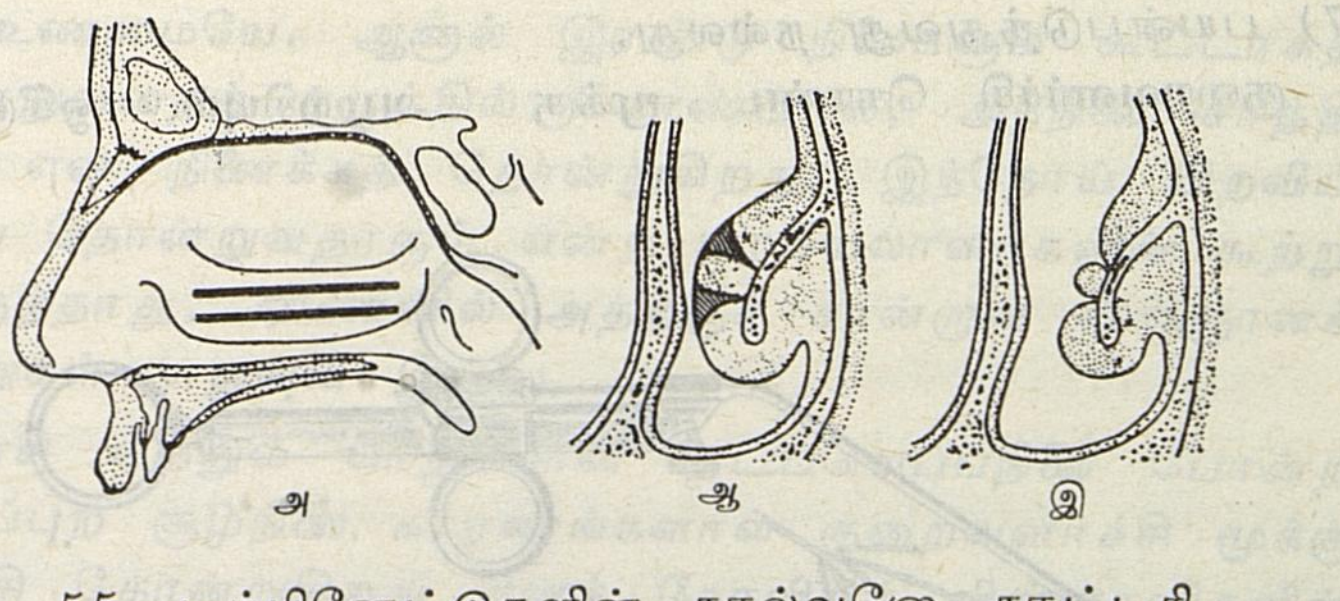

அ ஆ இ

படம் 55. டர்பினேட்டுகளின் கால்வனோ காட்டரி
(அ) கால்வனோ காட்டரி—டர்பினேட்டுகள் மீது. கீழ்புற டர்பினேட்டின் மீதான சூடுபோட்டதன் இடங்களைக் கோடுகள் காட்டுகின்றன; (ஆ) சூடு போடுவதற்கு முன்பு மூக்கு டர்பினேட்; (இ) சூடு போட்ட பின்னுள்ள மூக்கு டர்பினேட்

குரோமிக் அமிலச் சூட்டின் போது, ஒரு துளி அமிலத்தைப் பருமனுன துருவியில் எடுத்து, சாராய விளக்கு ஜுவாலையில் உருகும் புள்ளி வரை அதைச் சூடேற்றி, ஒட்ட வைக்க வேண்டும். மிகையாகச் சூடேற்றுவது தவிர்க்கப் பட வேண்டும், ஏனெனில் இதனுல் அமிலம், கபில நிறம் அடைந்து, அதன் கார எரிச்சல் தன்மை அழிந்துவிடும். மிகைவளர்ச்சியடைந்த அல்லது வீங்கிய சிலேட்டுமத்தைச் சுருங்கச் செய்ய அமில நுனி கொண்ட துருவியாலோ அல்லது கூர்மையான நுனிகொண்ட காட்டரியினுலோ சுருள் எலும்பின் விளிம்பு வழியாகப் பின்னிருந்து முன்னுக இரண்டு கோடுகள் இழுத்தாலே போதும் (படம் 55). தளும்பு வழியாகக் கழிவு பொருள் வெளியேறியதும் விறைப்புத் திசு சகஜநிலையை அடைகிறது.

தேவையிருந்தால், உறையச் செய்யும் விளைவைத் தொடர்ந்து, பெரிதளவில் சுருக்கம் ஏற்படச் செய்யலாம். ஒரு கூரிய மின் காட்டரியின் உதவியால் சுருள் எலும்பின் விளிம்பை ஒட்டி ஒன்று, இரண்டு கோடுகள் போடுவதன் மூலம் மேற்கூறிய விளைவைப் பெறலாம்.

மூக்கு சிலேட்டுமத்தில் தனிப்பட்ட வரையறைக்குட்பட்ட மிகைவளர்ச்சியடைந்த பகுதிகளை அகற்றும்போது— இவை பொதுவாக விறைப்புத் திசு மிகையாக உள்ள இடத்தில் காணப்படும்—மூக்குஸ்னேர் (கண்ணி) கருவியையோ (படம் 56) அல்லது மூக்குக் கத்திரியையோ (படம் 57) பயன்படுத்துவது நல்லது.

குறைவளர்ச்சி கொண்ட மூக்கு அழற்சியும் ஓசினுவும்

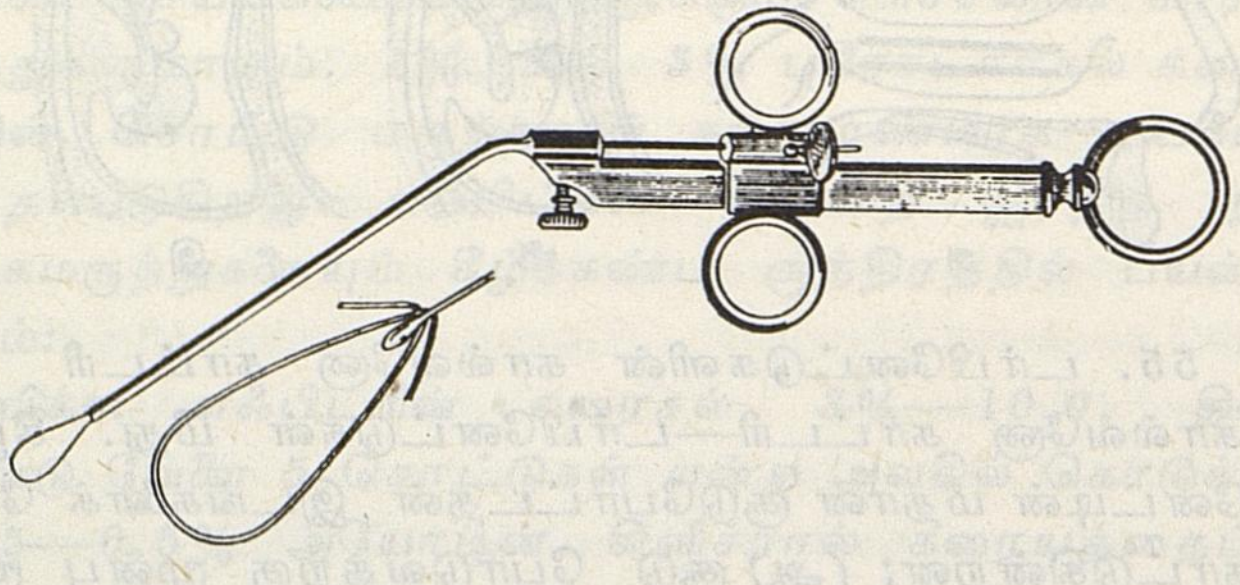

படம் 56. மூக்கு ஸ்னேர் கருவி (மூக்குக் கண்ணி)

(rhinitis atrophica simplex et ozaena), மூக்குக் குழிவின் ஒரு நாட்பட்ட நோயையே எளிய குறைவளர்ச்சி கொண்ட மூக்கு அழற்சி என்கிறோம். இங்கு சிலேட்டுமம் சுருக்கமடைந்து, மெலிந்து, அதன் சில சளிச்சுரப்பிகளையும் இழக்கிறது. இந்த நோயில் சளிச்சுரப்பு குறைந்து காணப்பட்டு, உலர்ந்து, பொடுகுகளாக மாறிவிடுகிறது. ஆனால் துர்நாற்றம் இல்லை.

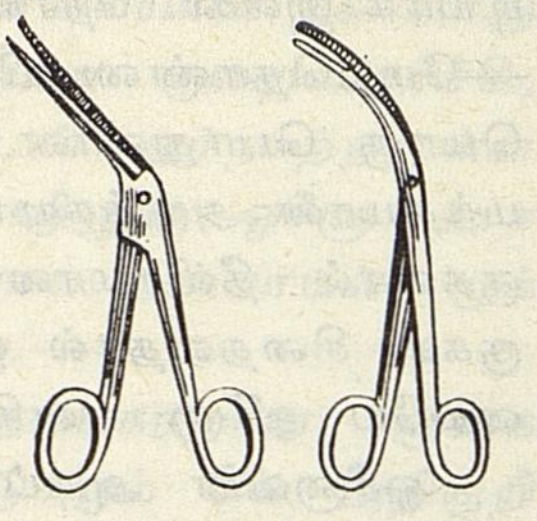

படம் 57. கீழ்ப்புற மற்றும் நடுப்புற டர்பினேட்டுகளை அகற்றுவதற்கான மூக்குக் கத்திரிகள்

குறைவளர்ச்சி மூக்கு அழற்சியைப்பற்றி விளக்கப் பல கோட்பாடுகள்உள்ளன. ஆனால் அவற்றில் எதுவும் இந்த நோயில் காணப்படும் எல்லா அறிகுறிகளையும் விளக்கவில்லை மூக்குத் திசுவில் உணவூட்டம் சார்ந்த கோளாறுகளின் தனி நிகழ்வால் குறைவளர்ச்சி மற்றும் மிகைவளர்ச்சி மாற்றங்கள் தோன்றுகின்றன என அனுமானிக்கலாம். ஆகவே, மிகைவளர்ச்சியடைந்த மூக்கு அழற்சியிலிருந்து தான் குறைவளர்ச்சி மூக்கு அழற்சி தோன்றுகிறது எனவும் பின்னது முன்னதன் கடைநிலையாகும் எனச் சில கொள்கையாளர்கள் கருதுகின்றனர். வீங்கிய நிலையிலிருந்து சுருங்கிய நிலையாக மாறுவதை எவரும் நேரடியாகக் கண்டதில்லை என்பது உணமையே. ஆனால் இரண்டு நிலைகளும் கூட்டாகத் தோன்றுவதைக் கருத்தில் கொண்டால், அந்நிலை சாத்தியமே என நினைக்கத் தோன்றுகிறது. இந்நோய் பிறவியிலேயே தோன்றுவதாகும் என்ற மரபியலாளர்களின் கூற்று பொருந்தாது, ஏனெனில் அதற்குச் சான்றான விஞ்ஞானச் சான்றுகள் எதுவும் இல்லை.

தூசி மற்றும் பாதகமான தட்பவெப்பநிலை போன்ற சுற்றுப்புற சூழ்நிலை காரணங்களால் குறைவளர்ச்சி மூக்கு அழற்சி தோன்றுகிறது எனச் சோவியத் விஞ்ஞானிகளின் பல்வேறு ஆராய்ச்சிகள் கூறுகின்றன. குறிப்பாக, சிலிகேட் மற்றும் சிமெண்ட், புகையிலை, பல்வேறுவகையான தூசிகள் போன்றவற்றின் விளைவு தீமையைப் பயக்கின்றன.

அகவய அறிகுறிகள்: இவை பொதுவாகக் குறிப்பிடும்ப

டியாக இல்லை. நோயாளிக்கு எப்போதுமே மூக்கிலும் மூக்கு—மேற்தொண்டையிலும் ஒரு வறட்சி இருக்கும். மற்றுமொரு பொதுவான கோளாறு என்னவெனில் மூக்கில் ஒரு மந்தமான அமுக்கமும் தலைவலியுமாகும். கடினமான பொடுகுகளால் தீவிரமான மூக்கு அடைப்பு இருக்கும். பொடுகுகள் சிதைவதால் ஒரு துர்நாற்றம் ஏற்படும். இந்த நிலையையே ஓசீனு என்கிறோம்.

ஓசீனுவின் அடிப்படை அறிகுறிகளாவன: (1) மூக்கில் கனமான பொடுகுகள்; (2) வழக்கத்திற்கு மாறான துர்நாற்றம்; (3) டர்பினேட் எனப்படும் சுருள் எலும்புகளின் எலும்பு அமைப்பும் மூக்கின் சிலேட்டுமமும் தீவிரமாகச் சுருக்கமடைதல்.

மேலும் சுருக்கமடைவது நுகரும் பகுதியையும் பாதிப்பதால் ஓசீனுவில் முழுமையாக நுகர்வுணர்ச்சி அற்றுப் போகிறது. பொடுகுகளை அகற்றிய பின்னர் மூக்குப்பாதைகள் நன்கு விசாலமாக இருக்கின்றன. முன்புற மூக்கு உள்நோக்கி மூலம் பார்த்தால், மூக்கு—மேற்தொண்டையின் பின்புறச் சுவர் நன்கு தெரிகிறது. பொடுகுகளால் தீவிரமான விரிப்பு ஏற்படுகிறது. இதனால் நோயாளி அடிக்கடி தனது மூக்கை நோண்டுவதால் அடிக்கடி காயங்கள் ஏற்பட்டு, மூக்குத் தடுப்புச் சுவரில் துளை விழுந்துவிடுகிறது.

நோய் காரணி: ஓசீனுவின் உண்மையான காரணம் என்ன என்பது தெரியவில்லை. அதை விளக்கப் பல கோட்பாடுகள் விவரிக்கப்பட்டுள்ளன. அவற்றில் ஒன்று கூட நம்பத் தகுந்ததாக இல்லை. இந்த நோய் தொற்றும் தன்மையுடையது என்பதற்கான ஆதாரம் எதுவும் இல்லை. இருந்தபோதிலும் மூக்கிலிருந்து வெளிப்படும் ஒரு துர்நாற்றத்தால் நோயாளியைச் சமூகத்தில் பகிஷ்காரம் செய்கிறார்கள்.

ஓசீனு நோயின் துவக்கத்திற்கும் போக்கிற்கும் சமூக மற்றும் சுற்றுப்புற அம்சங்கள் காரணமாக இருக்கின்றன என்பதில் ஐயமில்லை. சென்ற 25 ஆண்டுகளாகச் சோவியத் மக்களின் நல்வாழ்வும் கலாச்சாரமும் உயர்ந்து வருவதால் இந்த நோய் தோன்றுவது பெருமளவில் குறைந்துவிட்டது.

நோய் நிர்ணயம்: மூக்கு உள்நோக்கிப் பரிசோதனை மூலம் நோய் நிர்ணயம் எளிதாகிறது. நோய் நிர்ணயத்திற்கு உத

வும் மற்ற அறிகுறிகளாவன: தனித்தன்மையான கோளாறுகள், மூக்கு சிலேட்டுமத்தின் மிகையான குறைவளர்ச்சி, நுகர்வு உணர்ச்சி அற்றத் தன்மையுடன் துர்நாற்றமுள்ள பொடுகுகளும் காணப்படுகின்றன. எனினும் ஓசீனு காச நோய் மற்றும் திரந்தி நோயைப் போல அல்லாமல், மூக்கில் புண்களை உண்டாக்குவதில்லை.

நோய் முன்கணிப்பு: ஓசினுவில் நம்பகரமான முன்கணிப்பு சாத்தியமல்ல. துன்பம் கொடுக்கும் சில அறிகுறிகளை அகற்றுவதில் சிரமமில்லை, எனினும் மூக்கு சிலேட்டுமத்தை முழுமையாக நல்ல நிலைக்குக் கொண்டு வருவதற்குச் செய்யப்பட்ட முயற்சிகள் அனைத்தும் தோல்வியடைந்தன. இது நுகர்வுணர்ச்சிக்கும் பொருந்தும்.

சிகிச்சை: எளிய குறைவளர்ச்சி மூக்கு அழற்சியைப் போன்று ஓசீனுவிலும் அறிகுறிகளைப் பொறுத்தே சிகிச்சை இருக்கும். கார நீர்த்தாரைகளின் உதவியால் மூக்கிலுள்ள உலர்ந்த நிலையை அகற்றுவதிலும் பொடுகுகளை நீக்குவதிலும் பயன்பெறலாம். இதன் பின்னர் அயாடின்—கிளிசரால் கரைசல் மற்றும் களிம்புகள், மெந்தால் எண்ணெ ஆகியவற்றையும் பயன்படுத்த வேண்டும். வெப்பமான, கார தெளிப்பால் மூக்கிலிருந்து பொடுகுகளை அகற்றலாம்.

காரக் கரையங்களின் சூத்திரமும் பொதுவாகப் பயன்படுத்தப்படும் சொட்டு மருந்துகள் மற்றும் களிம்புகளின் விபரங்கள் வருமாறு:

எடுக்க: சோடி பூரி *0.05—0.1*; காலிசோடாட்டி *0.2*, கிளிசரைன், வடிகட்டிய தண்ணீர் *5.0*, மெந்தால் எண்ணெ சொட்டு *1*; தினமும் இரண்டு வேளை இரண்டு மூக்குத் துவாரங்களில் 5 சொட்டுகள்.

எடுக்க: மெந்தால் படிகங்கள் *0.1*, புரோலின்ஷியல் எண்ணெ *20.0*; தினமும் இரண்டு வேளை மூக்கினுள் 5 சொட்டுகள்.

எடுக்க: சோடியம் பை கார்பனேட் *60.0*, சோடியம் பை போரிஸி *30.0*, சோடியம் குளோரைடு *10.0*, மெந்தால் எண்ணெ சொட்டு 5. பொடியாக நுணுக்கவும். ஒரு குவளை தண்ணீரில் ஒரு தேக்கரண்டி இட்டு மூக்கு நீர்த்தாரையாக உபயோகிக்கவும்.

மூக்குக் குழிவினுள் மிகையாக வளர்ச்சியடையும் எண்

ணிக்கையிலடங்காத பாக்டீரியாக்களால் ஒரு துர்நாற்றம், ஓசீனுவில் உண்டாகிறது என்ற உண்மையைப் பொறுத்து, சிகிச்சைக்கு எதிர் உயிர் மருந்துகளும் நிகோடினிக் அமில மும் கலந்த சிகிச்சை பரிந்துரைக்கப்பட்டுள்ளது. ஒரு நிபு ணரின் அறிவுரைப்படிதான் இந்தச் சிகிச்சை கொடுக்கப்பட வேண்டும். பையோமைசீன் (ஆரியோமைசீன், டெர்ராமை சீன்) மருந்து தினமும் இரவும் பகலுமாக, ஆறு மணி நேரங் களுக்கு ஒரு தடவையாக ஒரு நாளில் மொத்தம் 1.2 கிராம் கொடுக்கப்பட வேண்டும். அதேபோது நிகோடி னிக் அமிலம் 50 மி.கி அலகில் தினமும் மூன்று வேளையாக உண்ணப்பட வேண்டும். 50 மி.கி அலகில் தசை ஊசியா கத் தினமும் ஒரு தடவை தரப்பட வேண்டும். சிகிச்சை 10—14 நாட்களுக்குத் தொடர்ந்து நடைபெற வேண்டும். பையோமைசீனுக்குப் பதிலாக ஸ்ட்ரேப்டோமைசீனைத் தசை ஊசியாக 0.5 கிராம் அலகில் தினமும் இரண்டு தடவை தரலாம். மேலும் 10 மி.லி கரையத்தில் 0.5 கிராம் ஸ்ட்ரெப்டோமைசீனைக் கரைத்து, மூக்குக் குழிவுக ளுள் தெளிப்பானாகப் பயன்படுத்துவது நல்லது. ஒரு சில மாதங்கள் கழித்து இந்தச் சிகிச்சையை மீண்டும் கையா ளுவது நல்லது.

குருதி நாள இயக்க அல்லது மூக்கின் அலர்ஜி அழற்சி (Rhinitis vasomotorica)

குருதி நாள மூக்கு அழற்சியில் தாக்குதல்கள் விட்டு விட்டு ஏற்பட்டாலும் இடையிடையே குறுகியகால அல் லது நீண்டகால நிம்மதி உண்டாகும். சிலவேளைகளில் பயங்கரத் தாக்குதலாக இருப்பதுடன் நீண்ட நேரத்தும் மல் மற்றும் மூக்கு அடைப்பு மிகையான, திரவமான மூக்கு ஒழுக்கு போன்றவையும் உண்டு. பல நோயாளிகளுக்குக் கீழ்க்கண்ட கூடுதலான அறிகுறிகளும் காணப்படும்: கண்ணீர் சுரப்பு, கண்கள் மற்றும் உட்புற மூக்கு, கடின அண்ணம் போன்றவற்றின் அரிப்புகள்; தலைவலி போன்றவை. மூக்கு சிலேட்டுமம் வீங்கிக் காணப்படுகிறது. மூக்குத் துவாரங்க

களில் நுரை கொண்ட திரவ சுரப்பு காணப்படுகிறது. மூக்கு வழி வாசம் போதுமானதாக இல்லை. தாக்குதல்களின் போதான இடைவெளிகளில் மேற்குறிப்பிட்ட அறிகுறிகள் முழுமையாக மறைந்துவிடுகின்றன. ஆனால் நாட்பட்ட கேசுகளில் மூக்கு சிலேட்டுமத்தின் வீக்கம் நிரந்தரமாகி, நாட்பட்ட மூக்கு அழற்சியைப் போன்று மிகை வீக்கமாக உள்ளது. கூருணர்வு நரம்பு மண்டலம் கொண்ட நபர்களில் பெரும்பாலோர் குருதி நாள இயக்க மூக்கு அழற்சியால் பாதிக்கப்படுகின்றனர். உடலின் அசாதாரண பிரதிவினைகளால் இது உண்டாகிறது. தட்பவெப்பம் மற்றும் வளிமண்டல அழுத்தமாற்றங்கள் ரசாயனப் பொருட்களின் விளைவு மன உளைச்சல் போன்ற பல வெளிப்புற உட்புற அம்சங்கள், பற்றுக்குறையான, உடல் இயங்குவியல் அடிப்படையற்ற உடல் பிரதிவினைகளை உருவாக்குகின்றன. மிகக்குறைவான குளிர் அல்லது மத்திய அல்லது வெளிப்புற நரம்பு மண்டல உறுத்தல் போன்றவை திடீரென்று மூக்கு அழற்சியை அத்தகைய மக்களிடம் உண்டாக்குகிறது. அந்தத் தாக்குதல்கள் வந்தது போலவே மறைந்தும் விடுகின்றன.

உடல் பிரதிவினையில் ஏற்பட்ட மாற்றத்தால் குருதி நாள இயக்க மூக்கு அழற்சியுடன் மூக்குக்கிளைக் குழல் ஆஸ்துமா, இரத்த நாள—நரம்பு சார்ந்த வீக்கம் முட்போன்ற சரும அரிப்பு ஆகியவை தோன்றுகின்றன. ஆகவே குருதி நாள இயக்க மூக்கு அழற்சியின் சில வகைகளை ஏதோ தெரியாத ஒரு ஒவ்வாமை ஊக்கிக்கான தனித்தன்மை கொண்டதல அலர்ஜி பிரதிவினையாகக் கொள்ள வேண்டும். கீழ்புற சுருள் எலும்புகளின் சிலேட்டுமப்படலத்திலிருந்து எடுக்கப்பட்ட செல்களின் பரிசோதனையிலிருந்து பல நோயாளிகளிடையே இயோசினேபிலியா இருப்பது தெரியவருகிறது. அதாவது ஒட்டுமொத்தமான இரத்த செல்களில் இயோசினுபில் செல்களின் எண்ணிக்கை பாதிக்கும் மேலாகவே இருக்கிறது.

சிகிச்சை: பிரதானமாக மத்திய நரம்பு மண்டலத்தின் பணிகளைச் சகஜநிலைக்குக் கொண்டுவர ஆவன செய்ய வேண்டும். உடலின் மிகையாகிவிட்ட பிரதிவினைத்தன்மையை முழுமையான உயிரினத்தின் நோய் எதிர்ப்பு சக்தியை அதிகரிப்பதன் மூலம் குறைக்கலாம். அதாவது தட்பவெப்பநிலைக்கு

ஏற்ற உடைகளை அணிவது சுத்தமான காற்றை மிகையாகப் பெறுவது போன்ற மற்றும் பல சுகாதார பழக்க வழக்கங்களைக் கையாளுதல். மத்திய நரம்பு மண்டலச் சிகிச்சைக்குக் கீழ்க்கண்ட, புரோமின் மற்றும் காஃபீன் மருந்துகள் சிபாரிசு செய்யப்படுகின்றன:

எடுக்க: சோடியம் புரோமைட் 2.0, காஃபீன் சோடியம் பென்சாயிக் 0.5, வடிகட்டப்பட்ட தண்ணீர் 200.0; தினமும் ஒரு மேஜைக்கரண்டி மூன்று வேளையாக.

உடலியங்கு சிகிச்சை முறைப்படி, கால்சியம் குளோரைட் உதவியால் கழுத்து பரிவு நரம்பு மண்டல முடிச்சுகளை அயனீகரணம் செய்வதும் நல்ல சிகிச்சையாகும். மருந்துகளைப் பொறுத்தமட்டில் பொதுவான உடல் எதிர்ப்புத் திறனையும் விறைப்புத்தன்மையை ஊக்குவிக்கும் மருந்துகளைத் தவிரக் கால்சியம் மற்றும் அட்ரோபின், ஹிஸ்டமின், வைட்டமின் ''சி'' போன்ற மருந்துகளும் நல்ல பயன் அளிக்கின்றன. சில கேசுகளில் டிமிட்ரால் மருந்து தினமும் 2—3 தடவைகளாக 0.05 கிராம் அலகுகளில் 10—12 நாட்கள் கொடுக்கப்பட்டால், நல்ல முன்னேற்றம் காணப்படுகிறது. கீழ்புறச் சுருள் எலும்பின் பின்பகுதியின் சிலேட்டுமப்படலத்திலுள்ள 1% நோவகைன் கரையத்தை 2மி.லி அலகில் செலுத்துவதும் மற்றுமொரு பலன் தரும் முறையாகும். வீங்கிய மூக்கு சிலேட்டுமத்துடன் மூக்குவழி சுவாசிப்பதில் சிரமம் இருக்கும் தொந்திரவான நிலையில் கீழ்கண்ட சொட்டு மருந்துகளை மூக்கினுட்செலுத்தினால் பலன் கிடைக்கும். கொக்கைன் முரியாடிசி, எஃபிட்ரின் ஹைட்ரோ குளோரைடு 0.2, போரிக் அமிலக் கரையம் 3%—10.0.

எதிர் அம்சங்கள் எதுவும் இல்லையெனில் அட்ரினல் புறணியை ஊக்குவிக்கும் ஹார்மோன்கள் (ACTH) அல்லது கார்டிசோன் போன்றவைகளைப் பயன்படுத்தி, பலனடையலாம். இவை திரவச் சுரப்பைக் குறைக்கின்றன.

நடுவிலகி இருத்தல் மற்றும் முள் போன்ற புடைப்பு, மூக்குத்தடுப்புச் சுவரின் மேடுகள், சுருள் எலும்புகளின் மிகைவளர்ச்சி போன்ற மூக்கின் உடற்கூறு சார்ந்த விகாரங்கள், மூக்குவழி மூச்சுவிடுதலைத் தடைசெய்கின்றன, மூக்கு சிலேட்டுமத்தை உறுத்துகின்றன. ஆகவே இவை ஆபரேஷன்கள் மூலம் சரிசெய்யப்பட வேண்டும்.

உலர்புல் (மகரந்த) காய்ச்சல். இரத்த நாள இயக்க மூக்கு அழற்சியின் சிறப்பான ஒரு வகையான மகரந்தக்காய்ச்சல், ஒரு அலர்ஜி நோய் குறியாலானதாகும். தாவரங்களில் மகரந்தச் சேர்க்கை நடைபெறும்போது, இந்த நோய் உண் டாகிறது. மூச்சு உள் இழுக்கும் போது காற்றுடன் சேர்ந்து ஓரளவு மகரந்தங்களும் உட்செல்கின்றன. கூருணர்வு கொண்ட மக்களில் மகரந்தக் காய்ச்சல் உண்டாவதற்கு ஓரளவு இந்த மகரந்தமே போதுமானது. சில கடுமையான கேசுகளில் மூக்கு அழற்சியின் தாக்குதல்கள் மிகவும் கொடு மையாக இருப்பதால் நோயாளி செடிகொடிகள் மிகவும் குறைந்து காணப்படும் கடற்கரையோரங்களுக்குச் செல்ல நேருகிறது. அங்குள்ள தட்பவெப்பநிலையும் சாதகமாக இருக் கிறது.

நுகர்வு உணர்ச்சியில் ஏற்படும் கோளாறுகள்

தீவிர மற்றும் நாட்பட்ட மூக்கு சிலேட்டும அழற்சிக ளின் எல்லா வகைகளிலும் மூக்குச் சுவாசத்தைப் பாதிக் கும் உடற்கூறு சார்ந்த எல்லா விகாரங்களிலும் நுகர்வு ணர்வு பாதிக்கப்படும் நிலை உண்டாகிறது. இது வேறு மாதிரி ஹைபொஸ்மியா என அழைக்கப்படுகிறது. இது தற்காலிகமாகவோ, நிரந்தரமாகவோ இருக்கலாம். மணம் கொண்ட பொருட்களைக் கொண்ட உள் மூச்சு நுகர்வுப் பகுதியை அடையவிடாமல், மூக்கினுள்ள உடற்கூறு சார்ந்த விகாரங்கள் தடைசெய்கின்றன. இதன் விளைவாக நுகர் உணர்வே இல்லாமல் போகிறது. இதை மூச்சுவகை நுகர் உணர்வற்ற நிலை என்கிறோம்.

சில கேசுகளில் நுகர்வு பகுப்பியின், அதாவது அதன் நரம்பு நுனிகளும் நுகர்வு செல்களும், கிரகிப்பிகள் அழிந் துபடுவதால் ''நுகர்வுணர்ச்சி இல்லாமை'' உண்டாகிறது. நுகர்வுப் பகுதிக்கு அழற்சி நிகழ்வு பரவுவதால்—உதாரண மாக ஓசீனு மற்றும் பின்புற மூக்குப்பக்கக் காற்றுக்குழிவுக ளின் நாட்பட்ட சீழ்கொண்ட நிலைகளின் போது—மேற் கூறிய அழிவு ஏற்படுகிறது. நிகோடின் மற்றும் மார்ஃபின், அட்ரோபின் போன்ற ரசாயனப்பொருட்களின் நச்சு விளை

வுகளாலும் இன்புளுயென்ஸா மற்றும் டிப்தீரியா போன்ற தொற்றும் நோய்களின் விளைவுகளாலும் நுகர்வு நரம்பு அழற்சி நைவுகள், சில கேசுகளில் தோன்றுகின்றன. நுகர்வு நரம்பு பாதிப்பால் ஒட்டுமொத்தமாக மண நுகர்வு இழப்பதை ''முழுமையான நுகர்வு அற்ற தன்மை'' என்கிறோம். பெருமூளை சீழ்கட்டி மற்றும் கட்டிகள் அல்லது பெருமூளை அழற்சி போன்ற மூளையின் நோய்குறியியல் நிலைகளில் நுகர்வு அற்றத்தன்மை ஏற்படுவதை ''மத்திய நுகர்வு அற்ற தன்மை'' என்கிறோம்.

நோய் முன்கணிப்பு: மூச்சுவகை நுகர்வுணர்வற்ற தன்மையில் முன்கணிப்பு சாதகமாக உள்ளது; ஏனெனில் மூச்சுவிடுதலுக்கான யாந்திரீகத்தடையை அகற்றுவதன் மூலம் நுகர் உணர்வை மீண்டும் பெறலாம். முழுமையான நுகர் வற்ற தன்மையில் முன்கணிப்பு பாதகமாகவே இருக்கிறது. ஏனெனில் இறந்துபட்ட நரம்பு நுனிகளை உயிர்ப்பிக்க முடியாது. மத்திய நுகர்வற்ற தன்மையின் முன்கணிப்பு அடிப்படைக் கோளாறின் தன்மையைப் பொறுத்திருக்கிறது. மேலும் அது பாதகமாகவே உள்ளது.

சிகிச்சை: நுகர்வுப்பிளவுக்குச் செல்லும் தடைகளை அகற்றுவதில் சிகிச்சை அடங்கியுள்ளது. முழுமையான மற்றும் மத்திய நுகர்வற்ற தன்மையில் அடிப்படைத் தேவை, அடிப்படை நோயைத் தீர்ப்பதேயாகும்.

மூக்கின் புது வளர்ச்சிகள் (கட்டிகள்)

அபூர்வமாகக் காணப்படும் தீங்கற்ற மூக்குக்கட்டிகளாவன: பாபில்லோமா (காலிபிளவர் போன்ற முரட்டுப் பரப்பைக் கொண்டுள்ளது) **ஆஞ்ஜியோமா, ஃபைப்ரோமா, காண்ட்ரோமா, ஆஸ்டியோமா** போன்றவை.

மிகவும் சாதாரணமான புதுவளர்ச்சி, மூக்கின் **பாலிப்** எனப்படும் தொங்குதசையாகும்.

தோற்றத்திலும் செல் இயல் அமைப்பிலும் மூக்கு தொங்குதசைகள், சிலேட்டுமப்படலத்தின் நாட்கொண்ட அழற்சியினுல் ஏற்படுகிறது. இவை மேலெழுந்தவாரியான புதுவளர்ச்சிகள் போன்று தோன்றினுலும் துரிதவளர்ச்சி

கொண்டிருந்தபோதிலும் அகற்றியபின் மீண்டும் மீண்டும் தோன்றினுலும், அவற்றைப் புதுவளர்ச்சிகள் என்ற தலைப்பில் உட்படுத்துவது பொருந்தாது.

மூக்குத் தொங்குதசைகள் ஒன்ருகவோ, பலவாகவோ, ஒரு காம்பு கொண்டிருக்கும். அவை பெரும்பாலும் மூக்கு நடுக்குழிவிலிருந்து தோன்றுகின்றன. அவை சாம்பல் நிறமாகவோ, சிலவேளைகளில் மஞ்சள் கலந்த சிவப்பு நிறமாகவோ பளப்பளப்பான பரப்புடன் இருக்கின்றன. அவை ஜெல்லி போன்று மெதுவான பரப்பைக் கொண்டு இருக்கும். அவற்றின் வடிவமும் எண்ணிக்கையும் பலவாறு வேறுபடும். சில கேசுகளில் மூக்குக் குழிவு முழுவதுமே சிறிய தொங்குதசைகளால் நிரம்பி இருக்கும். ஆனுல் ஒன்றுமட்டும் பெரிதாக வளர்ந்து மூக்குக் குழிவை முழுமையாக மூடி, ஒரு துவாரத்தின் வழியாக வெளியே கோனேயின் வழியாகத் துருத்துகிறது. கோனே தொங்குதசை எனப்படும் இது முழுமையாக மூக்கு—மேற்தொண்டையை அடைக்கிறது.

ஹைமோரின் குழிவு மற்றும் எத்மாய்து லேபிரின்தின் ஸெல்கள் ஆன மூக்குப்பக்கக் காற்றுக்குழிவுகளின் சிலேட்டுமப்படலத்தின் நாட்பட்ட அழற்சியால் தொங்குதசைகள் உண்டாகின்றன.

செல் இயல்படி, ஏராளமான பிளாஸ்மா செல்களும் லிம்ஃபோசைட்டுகளும் கொண்டு, இடைவெளிகள் திரவத்தால் நிரப்பப்பட்டு, வலைப்பின்னல் இணைப்புத் திசுவாலான ஒரு நுண்ணிய அமைப்பே தொங்குதசையாகும்.

நோய் நிர்ணயம்: அவற்றின் தனித்தன்மையான அறிகுறிகளாலும் தோற்றத்தாலும் மூக்குத் தொங்குதசைகளை எளிதில் தெரிந்து கொள்ளலாம்.

சிகிச்சை: அறுப்புக் கம்பி வளையத்தின் உதவியால் ஆபரேஷன் மூலம் மூக்கின் தொங்குதசைகளை அகற்றுவதே ஒரே சிகிச்சையாகும் (படம் 58). இதற்குத் தல மயக்க மருந்துகளைப் பயன்படுத்த தேண்டும். அட்ரினலின் கலந்த 5—10% கொக்கைன் கரையத்தை மூக்கின் சிலேட்டுமத்தின் மீது தடவ வேண்டும். அறுப்புக்கம்பி வளையத்தை, தொங்குதசையைச் சுற்றிச் செலுத்த வேண்டும். காம்பு அடிப்பக்கம் செலுத்தி, வளையத்தை மெதுவாக இழுத்து

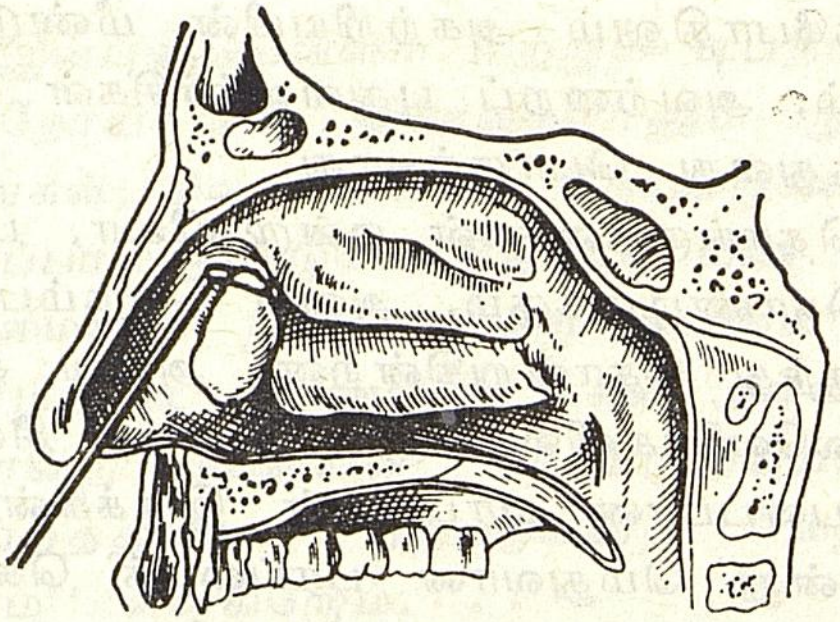

படம் 58. அறுப்புகம்பி வளையத்தால் மூக்கு தொங்குத
சையை அகற்றுதல்

மூடினல், தொங்குதசை சட்டெனப்பறித்து அகற்றப்படுகிறது.

தீங்கான புதுவளர்ச்சிகள். மூக்குக் குழிவினுள் காணப்படும் தீங்கான புதுவளர்ச்சிகள் **கார்சினோமாவும் சார்கோமாவும்** ஆகும். மூக்குக் குழிவின் ஏதாவது சுவர் ஒன்றிலிருந்து அவை உண்டாகின்றன. ஆனல் அவை பொதுவாக மேற்தாடை எலும்பிலிருந்தும் எத்மாய்டு லேபிரின்திலிருந்தும் பரவுகின்றன. மூக்கினுள்ள தீங்கான புதிய வளர்ச்சிகளின் பல்வேறு சிறப்புக்குணங்களில் அடிப்படையானது, ஒருபக்க மூக்கடைப்பும் அடிக்கடியாக மூக்கிலிருந்து இரத்த ஒழுக்குமாகும். கட்டி அதிகமாக வளர்ந்து சிதையும்போது, துர்நாற்றமாகி, சீழ்கொண்ட ஒழுக்கல் வெளிப்படுகிறது. கட்டி பக்கத்திலுள்ள திசுக்களை ஊடுருவும்போது, விழிக்கோளம் வெளியே துருத்தப்படுகிறது. கண்பார்வை மங்கலடைகிறது அல்லது அடியோடு போய்விடுகிறது. உட்கபாலச்சிக்கல்களும் தோன்றலாம். கட்டி துரிதவளர்ச்சி அடையும்போது கன்னங்களிலும் அண்ணத்திலும் துருத்தல்கள் தெரிகின்றன.

கட்டி பெரும்பாலும் காலிஃபிளவர் போன்று தோற்றமளிக்கிறது. அதை ஒரு துருவியால் தொட்டால், இரத்தம் கசிகிறது. அது ஒரு அகலமான அடித்தளத்தில் அமைந்திருப்பதால் துருவியால் நோண்டுவதைத் தவிர்க்க முடியாது.

மருத்துவ வரலாறு மற்றும் கபாலத்தின் எக்ஸ்ரே கட்டியின் பிணிக்கூற்று ஆய்வின் செல் இயல் சோதனை ஆகியவற்றால் துல்லியமான நோய் நிர்ணயம் சாத்தியமாகிறது.

நோய் முன்கணிப்பு: மூக்கின் தீங்கான புதிய வளர்ச்சிகளைத் துவக்கத்திலேயே கவனிக்காவிடில் முன்கணிப்பு நம்பிக்கை தராது.

சிகிச்சை: பொதுவான முறை, அறுவைசிகிச்சையுடன் சேர்த்துக் கதிர்வீச்சு சிகிச்சையாகும்.

மூக்குப்பக்கக் காற்றுக்குழிவுகளின் தீவிர மற்றும் நாட்பட்ட நோய்கள்

மேற்தாடையின் தீவிர காற்றுக்குழிவு அழற்சி (sinuitis acuta maxillaris). ஹைமோர் குழிவுகளின் தீவிர அழற்சிகள் கீழ்வரும் வியாதிகளைத் தொடர்ந்து உண்டாகின்றன; தீவிர மூக்கு அழற்சி மற்றும் இன்புளுயென்ஸா, தட்டம்மை, சிவப்புக்காய்ச்சல் போன்ற மற்றும் பல தொற்றும் நோய்கள் மூக்குப்பக்கக் காற்றுக்குழிவின் அடிப்பட்ட காயங்கள் முதலியன.

இந்த நோயின் எளிய கேசுகளில் அகவய அறிகுறிகளாவன: பாதிக்கப்பட்ட காற்றுக்குழிவின் பகுதியில் அழுத்தமும் கனமான உணர்வும் ஒருபக்க மூக்கடைப்பு. மிகவும் மோசமான கேசுகளில் மேற்கூறிய அறிகுறிகளைத் தவிர நெற்றியிலும் கன்னவளை எலும்பிலும் வலி, பல்வலி ஆகியவையும் இருக்கும். இதைத் தொடர்ந்து பாதிக்கப்பட்ட பகுதியில் கன்னத்தில் வீக்கம் மற்றும் காய்ச்சல், அசதி ஆகியவையும் தோன்றும். முன்புற மூக்கு உள்நோக்கியின் மூலம் பரிசோதிக்கும் போது, மத்திய மூக்குக் குழிவின் வீக்கத்தையும் குருதித் திரட்சியையும் காணலாம். அங்கு மிகையான சளிசுரப்பும் சிலவேளைகளில் மத்திய சுருள் எலும்பின் கீழிருந்து சீழ் வெளிவருதும் தெரிகின்றன.

சிலேட்டுமத்தின் தீவிர அழற்சியும் மத்திய மூக்குக் குழிவில் சீழ் இருப்பதும் கீழ்க்கண்ட நிலைகளிலும் காணலாம்: மேற்தாடை மற்றும் முன்நெற்றி காற்றுக்குழிவுகள் மற்றும் எத்மாய்டு செல்களின் அழற்சி ஆகியவை. ஆகவே

டம் 59. மூக்குப்பக்கக் காற்றுக் குழிவுகளைப் பரிசோதிக்கும் பேரொளி விளக்கு



படம் 60, ஹைமோர் காற்றுக்குழிவைத் துளையிட உபயோகிக்கப்படும் ஊசிகள் (1) முதுகெலும்புத் துளைக்கான ஊசி; (2) குலிகோவ்ஸ்கி ஊசி

இறுதி நோய் நிர்ணயம் கீழ்க்கண்ட தகவல்களைப் பொறுத்து இருக்கிறது: பேரொளி வீச்சுப் பரிசோதனை, எக்ஸ்ரே படங்கள், காற்றுக்குழிவுகளை ஊசி கொண்டு துளையிடுவது, ஹைமோரின் காற்றுக்குழிவின் நீர்பாய்ச்சல் ஆகியவை.

டையஃபனோஸ் கோபி எனப்படும் பேரொளி வீச்சுப் பரிசோதனை (மூக்குப்பக்கக் காற்றுக்குழிவுகளின் ஆராய்வு) நோயாளியின் வாயினுள் பிரகாசமானமின் விளக்கைப் பொறுத்தி, முழுமையான இருட்டில் செய்யப்படுகிறது (படம் 59). உதடுகள் மூடப்பட்டால் முகத்தின் இருபக்கங்களிலும் பிரகாசமான சிவப்பு ஒளி தோன்றுகிறது. முகத்தின் எந்தப் பக்கத்திலாவது மங்கிய ஒளி தெரிந்தால், அந்தப் பகுதியின் மேற்தாடை அல்லது எத்மாய்டு காற்

றுக்குழிவு அகியவற்றில் நைவுகள் இருப்பதைத் தெரிந்து கொள்ளலாம். ஒளிவிளக்கை, கண்குழிவின் உட்புற மூலையில் —நெற்றிக் காற்றுக்குழிவின் அடித்தளம்—செலுத்தினால், நெற்றிக் காற்றுக்குழிவுகளின் காற்று அளவை நிர்ணயிக்கலாம்.

மத்திய குழிவின் பக்கத்திலிருந்து ஹைமோர் காற்றுக் குழிவைத் துளையிடுவது ஒரு தனியான ஊசியால் அல்லது கானுலாவால் செய்யப்படுகிறது (படம் 60). 6—8 செ.மீ நீளமுள்ள பருமனான நேரான ஊசியால் கீழ் குழிவின் வழியாகக் காற்றுக்குழிவு துளையிடப்படுகிறது. துளையிட்டவுடன் பீச்சாங்குழலின் உதவியால் சீழை அகற்ற வேண்டும். அதன் பின்னர் காற்றுக்குழிவை 4% போரிக் அமிலக் கரையத்தால் அலச வேண்டும்.

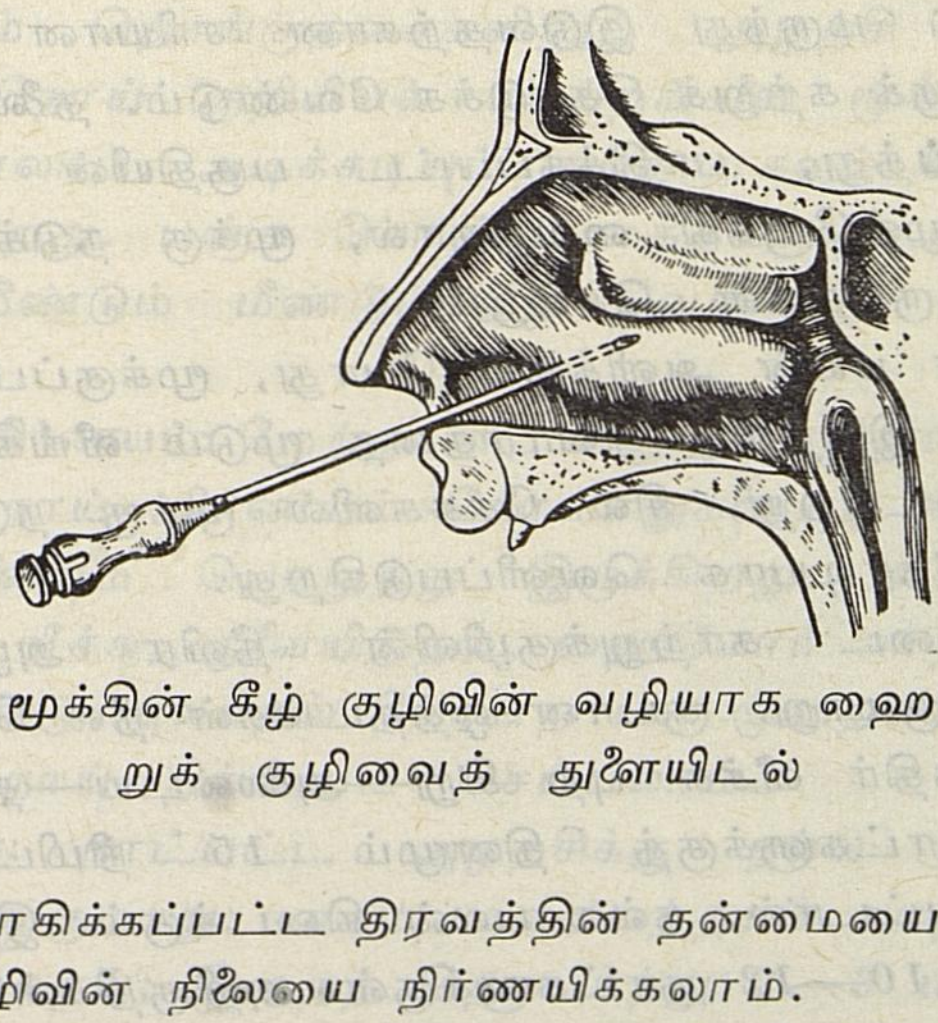

படம் 61. மூக்கின் கீழ் குழிவின் வழியாக ஹைமோர் காற்றுக் குழிவைத் துளையிடல்

உபயோகிக்கப்பட்ட திரவத்தின் தன்மையைக் கொண்டு காற்றுக்குழிவின் நிலையை நிர்ணயிக்கலாம்.

சிகிச்சை: மூக்குப்பக்கக் காற்றுக்குழிவுகளின் தீவிர அழற்சியின் போது, மிகையாகக் காய்ச்சல் ஏற்படுகிறது. அப்போது நோயாளி ஓய்வு எடுக்க வேண்டும். ஆஸ்பிரின் (அசிடைல் சலிசிலிக் அமிலம்) காஃபீன் போன்ற காய்ச்சல் நீக்கி மருந்துகளைப் பயன்படுத்த வேண்டும். தினமும் 2—3 தடவைகள் முறையே 0.5, 0.1 கி அலகில் பவுடராகக் கொடுக்க வேண்டும். மூக்குப்பக்கக் காற்றுக்குழிவுகளின்

இயற்கை துவாரங்களின் சிலேட்டும் வீக்கத்தைக் குறைக்க, திரவச் சுரப்புகள் எளிதில் வெளியேற, 5% கொக்கைன் கரைசல் கொண்டு மூக்கின் நடுக் குழிவின் மீது பூச வேண்டும். அதேபோது அட்ரினலின் கொண்ட கொக்கைன் சொட்டுகளை மூக்கினுள் தினமும் பல தடவைகள் இட வேண்டும்.

எடுக்க: கொக்கைன் ஹைட்ரோ குளோரைடு 0.2; அட்ரினலின் கரைசல் 1.1000, 10; போரிக் அமிலக் கரையம் 4%, 10. தினமும் மூன்று, நான்கு தடவைகளாக ஒவ்வொரு மூக்குத் துவாரத்திலும் 5 சொட்டுகள் இடவும்; எஃபிட்ரின் சொட்டுக்களையும் பயன்படுத்தலாம்.

எடுக்க: எஃபிட்ரின் ஹைட்ரோ குளோரைடு 3%, 10. தினமும் மூன்று, நான்கு தடவைகளாக ஒவ்வொரு மூக்குத் துவாரத்திலும் 5 சொட்டுகள் இடவும்.

சொட்டு மருந்து இடுவதற்கான சரியான முறையை நோயாளிக்குக் கற்றுக் கொடுக்க வேண்டும். தலையைப் பின்னேக்கிச்சாய்த்து, பாதிக்கப்பட்ட பகுதியின் பக்கமாகச் சிறிதளவு முன்னேக்கி வைத்தால், மூக்கு நடுக்குழிவினுள் சொட்டு மருந்துகள் செல்லும்.

சிகிச்சை பயன் அளிக்கும் போது, மூக்குப்பக்கக் காற்றுக்குழிவில் இயற்கை துவாரத்தை மூடும் வீங்கிய சிலேட்டுமம் சீரடைகிறது. சில கேசுகளில் மூக்கு நடுக்குழிவிலிருந்து சீழ்நேரடியாக வெளிப்படுகிறது.

மேற்தாடை காற்றுக்குழிவின் தீவிர அழற்சிக்கான சிகிச்சை வருமாறு: சூடான ஒத்தடங்கள் நீல சொல்யூக்ஸ் புற ஊதாகதிர் வீச்சு புற சிறு—அலைடைய—தர்மி, இது 12—15 நாட்களுக்குத் தினமும் 15 நிமிடங்களுக்குக் கொடுக்கப்பட்டால், நல்ல பலன் கிடைக்கும். இந்த நோய் தோன்றிய 10—12 நாட்களுக்குள் அறிகுறிகள் மறைகின்றன. காற்றுக்குழிவு நல்ல நிலை அடைகிறது. இப்போது எஞ்சிய அறிகுறிகளைச் சரி செய்ய டையதெர்மியை உபயோகிக்கலாம். காற்றுக்குழிவும் துளையிடப்பட வேண்டும். இதைத் தொடர்ந்து, பெனிசிலினும் ஸ்ட்ரேப்டோமைசீனும் ஊசி மருந்தாகக் கொடுக்கப்பட வேண்டும்.

மேற்தாடை காற்றுக்குழிவின் நாட்பட்ட அழ்ற்சி (sinuitis chronica maxillaris). தீவிர அழற்சியின் எஞ்சிய அறி

குறிகளிலிருந்து காற்றுக்குழிவு சிலேட்டுமத்தின் நாட்பட்ட அழற்சி தோன்றினாலும் தீவிர அழற்சி இல்லாமலேயே நோய் தோன்றலாம். மூக்குக்குழிவு மற்றும் மூக்குப்பக்கக் ழிவுகள், எத்மாய்டு லேபிரின்த் ஆகியவற்றின் பாதிப்பிலிருந்து அழற்சி பரவலாம். பல்லின் வேரின் அழற்சியிலிருந்தும் மேற்தாடை காற்றுக்குழிவின் நாட்பட்ட அழற்சி தோன்றலாம்.

அறிகுறிகள்: அகவய அறிகுறிகள் அவ்வளவாக இராது. ஒருபக்க மூக்கடைப்பு மற்றும் கட்டியான சீழ்கொண்ட மூக்கு ஒழுக்கல், தலைவலி, மன உளைச்சலால் எளிதில் களைப்படைதல் போன்ற அறிகுறிகள் நோயாளிக்கு உண்டாகும். நுகர்வுணர்ச்சி மந்தமடைதல், காகாஸ்மியா எனப்படும் மூக்கில் ஏற்படும் துர்நாற்ற உணர்வு ஆகியவையும் சகஜமான அறிகுறிகளாகும். நேரடியாக ஆராயும்போது சிலேட்டுமத்திலும் தொங்குதசைகளிலும் அழற்சி அறிகுறிகள் போன்ற நோய் குறியியல் மாற்றங்களை மூக்கு நடுக்குழிவில் காணலாம். அடிக்கடியும் துரிதமாகவும் சீழ் ஒழுக்கல் தோன்றுகிறது. பஞ்சு கொண்டு எத்தனை தடவை துடைத்தாலும் மீண்டும் மீண்டும் சீழ் வெளிவந்த கொண்டிருக்கிறது.

நோய் நிர்ணயம்: மேற்தாடை காற்றுக்குழிவின் நாட்பட்ட அழற்சி நோய் நிர்ணயம் கோளாறுகளையும் வெளிப்படை அறிகுறிகளையும் பொறுத்து இருக்கிறது. எக்ஸ்ரேபடம், பேரொளி வீச்சு, துளையிடுதல், ஹைமோர் காற்றுக்குழிவை நீர் கொண்டு அலசுதல் போன்ற பல முறைகளால் வகைப்படுத்தி நோய் நிர்ணயம் செய்யலாம்.

சிகிச்சை: நாட்பட்ட அழற்சிக்கு நல்ல பலனளிக்கும் சிகிச்சை வருமாறு: உப்பு கரையத்தால் காற்றுக்குழிவை நன்கு அலசுதல்; இதைத் தொடர்ந்து 2—3 மி.லி அலகில் 200,000—250,000 யூனிட்டுகளாகப் பெனிசிலின் அல்லது ஸ்ட்ரெப்டோமைசினை ஊசி மருந்தாகச் செலுத்த வேண்டும்.

மூக்குக் கீழ் குழிவின் காற்றுக்குழிவைத் துளையிடுவதைத் தொடர்ந்து, குழிவு நன்கு அலசப்பட வேண்டும். எளிய கேசுகளில் டையதெர்மி, புற—உயர்வு அதிர்வு எண் மின்னோட்டங்கள், சல்யூக்ஸ் ஒளிச் சிகிச்சை போன்றவை சில சமயங்களில் நல்ல பலனளிக்கும்.

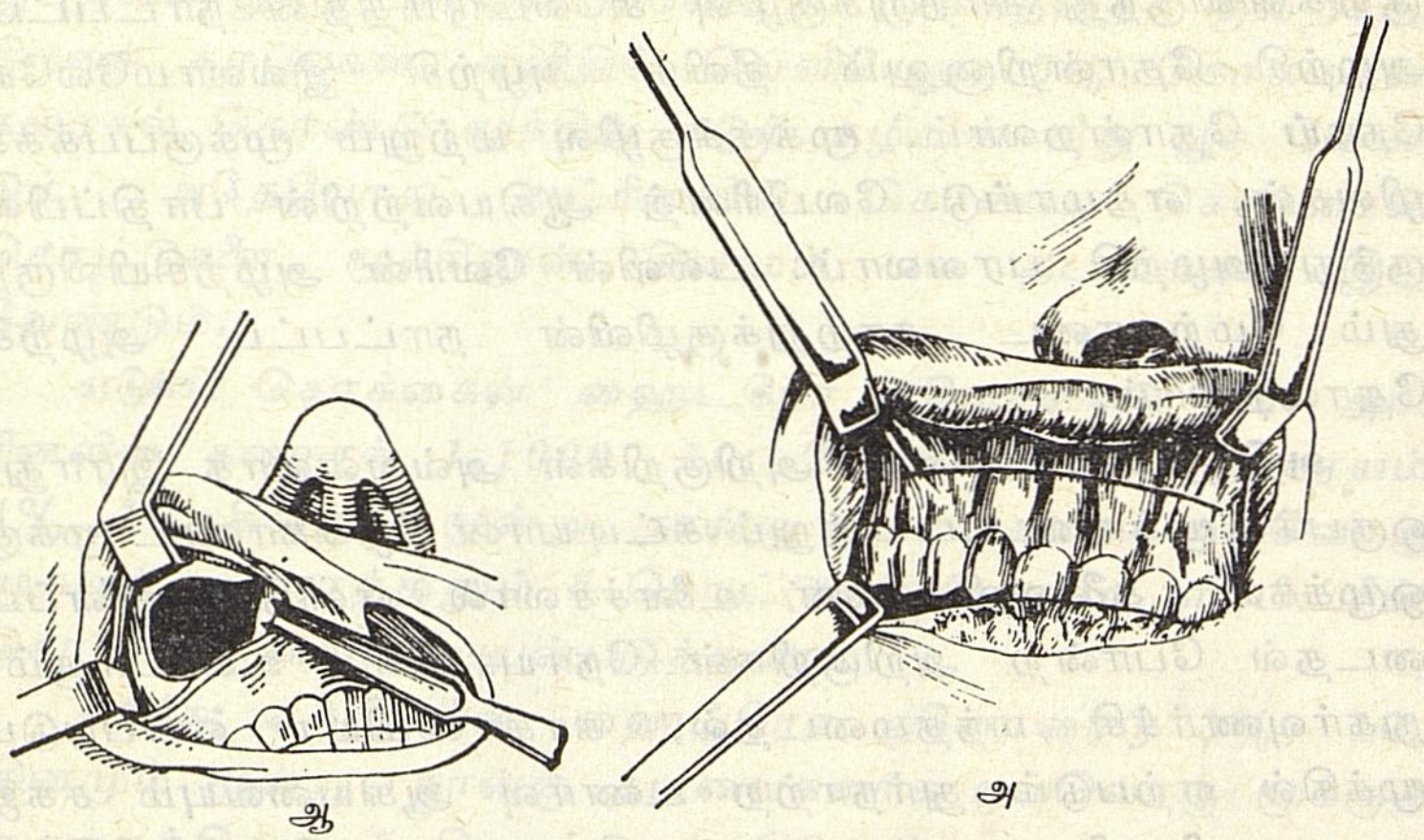

படம் 62. மேற்தாடை காற்றுக்குழிவு அறுவை
(அ) கீறலிடுதல்; (ஆ) முன்புற எலும்புச் சுவரைத் திறத்தல்

எனினும் பெரும்பாலான கேசுகளில் காற்றுக்குழிவிலிருந்து கழலைகளையும் தொங்குதசைகளையும் அகற்ற ஆபரேஷன் செய்வது நல்லது. இதனுல் காற்றுக்குழிவுக்கும் மூக்குக் குழிவுக்கும் தொடர்பு ஏற்படுகிறது. இதனிலும் சிறந்த அறுவை முறையை ஏ. எஃப். இவனுவ் கண்டுபிடித்துள்ளளர்.

முதல் நிலையில் மேலுதட்டிற்குக் கீழேயுள்ள சிலேட்டுமத்தில் கீறலிட வேண்டும் (படம் 62). இதனுல் மெல்லிய திசுக்கள் உயர்த்தப்பட்டு, காற்றுக்குழிவின் முன்புற எலும்புச் சுவர் தெரிகிறது. உளி மற்றும் இடுக்கியின் உதவியால் எவ்வளவு முடியுமோ அவ்வளவு சுவர் அகலமாகத் திறக்கப்படுகிறது (படம் 63). மேற்தாடை கன்னவளைவு எலும்பு புடைப்பில் ஒட்டிக் கொண்டிருக்கும் இடத்தில் முதல் கீறல் இடப்படுகிறது. இதனுல் எவ்வளவு சிறிதாக இருந்தாலும் உட்புறக் காற்றுக்குழி—விற்குட்செல்ல வழி கிடைக்கிறது. காற்றுக்குழிவின் முன்புற சுவரிலுள்ள துவாரத்தின் வழியாகச் சீழையும், பாதிக்கப்பட்ட சிலேட்டுமத்தையும் அகற்றிவிடலாம். அதே போது, நல்ல நிலையிலுள்ள சிலேட்டுமம் அப்படியே விட்டுவிடப்படுகிறது. மூக்குக் கீழ்துளையில் உள்ள

காற்றுக்குழிவின் உட்புறச்சுவரின் ஒருபகுதியை அகற்றுவதன் மூலம் மூக்குச் குழிவுடன் தொடர்பு ஏற்படுகிறது (படம் 64). தல மயக்க மருத்தின் உதவியுடன் இந்த ஆபரேஷன் செய்யப்படுகிறது.

ஆபரேஷனைத் தொடர்ந்து, கன்னத்தில் வீக்கம் குறைவதற்காகப் பனிக்கட்டி பை வைக்கப்படுகிறது. இரண்டு, மூன்று நாட்களுக்கு நோயாளிக்குத் திரவ உணவே கொடுக்கப்படுகிறது. ஆபரேஷனுக்குப் பிறகு 4—5 நாட்களுக்குப் புதிதாக உண்டாக்கப்பட்ட மூக்கு—காற்றுக்குழிவு சாளரத்தின் வழியாகக் கிருமி நாசினிகள் செலுத்தப்படுவதுதான் ஆபரேஷனுக்குப் பின்பான சிகிச்சையாகும்.

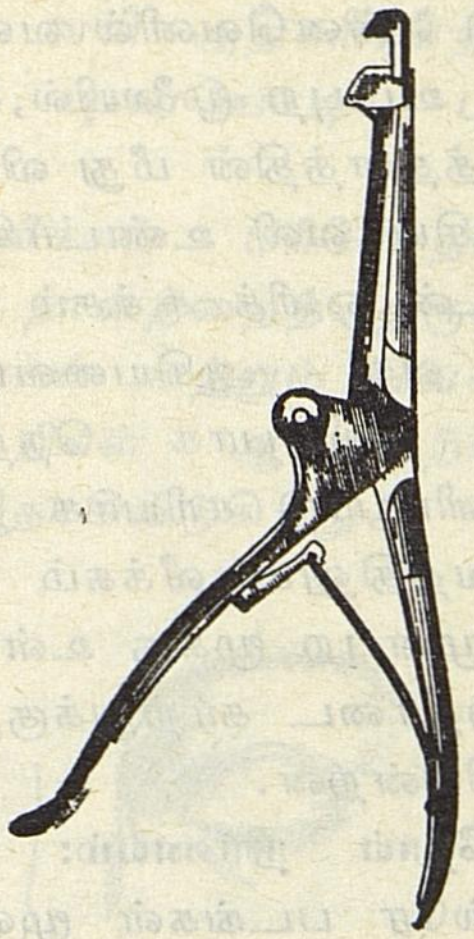

படம் 63. மேற்தாடை காற்றுக்குழிவின் முன்புறச் சுவரை அகற்றப் பயன்படும் எலும்பு இடுக்கி

தடுப்பு முறைகள்: தீவிர மற்றும் நாட்பட்ட மூக்கு அழற்சிக்குச் சரியான, உரிய கால சிகிச்சை அளித்தலும் இந்தக் காற்றுக்குழிவுகளுடன் நேரடித் தொடர்பு கொண்டுள்ள மேல் கடைவாய் பல்லுக்குச் சிகிச்சை அளித்தலுமே மேற்தாடை காற்றுக்குழிவுகளின் அழற்சிவியாதிகளைத் தடை செய்வதற்கான வழிகளாகும்.

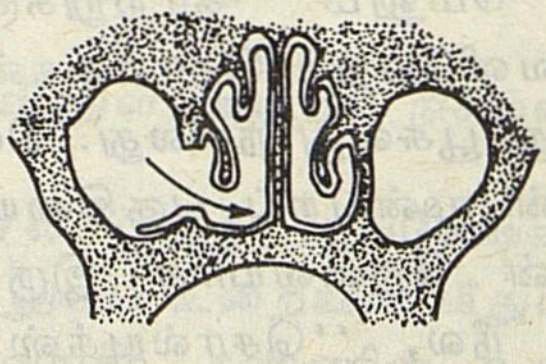

படம் 64. மேற்தாடை காற்றுக்குழிவு அறுவையின் போது காற்றுக்குழிவுக்கும் மூக்கு கீழ் துளைக்கும் இடையில் உண்டாக்கப்பட்ட புதிய சாளரம்

முன்னெற்றி காற்றுக்குழிவின் தீவிர அழற்சி (sinuitis acuta frontalis). மேற்தாடை அழற்சியைப்போன்றே முன்னெற்றி காற்றுக்குழிவின் அழற்சிக்கான காரணங்களும் சூழ்நிலைகளும் அமையும். இந்த நிலையில் அடிப்படைக் குறை

பாடு என்னவெனில் வலியாகும். மேலும் கண்குழிவின் மேற்புற, உட்புற மூலையில், அதாவது நெற்றிக் காற்றுக்குழிவின் அடித்தளத்தின் மீது விரலை வைத்து அழுத்தினால், அளவுக்கு மிஞ்சிய வலி உண்டாகிறது. நெற்றி காற்றுக்குழிவு அழற்சியுடன் ஒளிக் கூச்சம் மற்றும் கண்ணீர் சுரப்பு, கண் குழிவில் வலி ஆகியவையும் தோன்றுகின்றன. தீவிர கேசுகளில் குறிப்பாக நெற்றிக் காற்றுக்குழிவிலிருந்து திரவ வெளிப்பாடு சரியாக இராவிடில், மேல் கண் இமையிலும் புருவத்திலும் வீக்கம் தோன்றுகிறது.

முன்புற மூக்கு உள்நோக்கியின் மூலம் பார்க்கும்போது, மேற்தாடை காற்றுக்குழிவு அழற்சி போன்ற அறிகுறிகளே தெரிகின்றன.

நோய் நிர்ணயம்: பேரொளிப் பரிசோதனை மற்றும் எக்ஸ்ரே படங்கள் மூலம் நோய் நிர்ணயம் செய்யப்படுகிறது.

சிகிச்சை வழக்கமான சிகிச்சை, மருந்து சிகிச்சையே யாகும். காய்ச்சலையும் தலைவலியையும் குறைக்க நோய் சீரடைவதை ஊக்குவிக்கத் தினமும் 4—6 தடவைகள் தசை ஊசியாகப் பெனிசிலின் கொடுக்கப்படுகிறது.

மேலும் காற்றுக்குழிலிருந்து திரவங்கள் எளிதில் வெளியேறக் கொக்கைன் கொண்டு, மூக்கு நடுப்பள்ளத்தின் மீது பூசுவது நல்லது. சில வேளைகளில் மத்திய சுருள் எலும்பின் முன்புறப் பகுதியை அகற்ற இந்தப் பகுதியில் ஆபரேஷன் தேவையாக இருக்கும்.

நீல, ''சொல்யூக்ஸ்'' விளக்கைப் பயன்படுத்தல் புற சிறு அலைடையதெர்மி போன்ற உடலியக்கச் சிகிச்சை முறைகள் நல்ல பலனளிக்கும்.

நெற்றி காற்றுக்குழிவின் நாட்பட்ட அழற்சி (sinuitis chronica frontalis). தீவிர அழற்சியில் உள்ளதைவிட நாட்பட்ட அழற்சியில் அகவய அறிகுறிகள் குறைவாகவே இருக்கும். நெற்றிக் காற்றுக்குழிவிலிருந்து திரவ வெளியேற்றம் தடைபட்டால், இந்த அறிகுறிகள் மிகையாகிவிடும். இதனால் அதனுள் அழுத்தம் அதிகரிக்கிறது. அதன் அடித்தளத்தை அழுத்தினால் மிகையான வலி உண்டாகிறது. மிகையாக மது அருந்துதல் மற்றும் புகைபிடித்தல் இரவுப் பணிகள் போன்றவற்றால் தலைக்கு இரத்த ஓட்டம் மிகை

யாவதால் நெற்றக் காற்றுக்குழிவில் வலி அதிகரிக்கிறது. கண்குழிவின் உட்புற மூலேயில் ஒரு புரையோடிய புண் சிலவேளேகளில் உருவாகலாம்.

நோய் நிர்ணயம்: பேரொளி வீச்சுப் பரிசோதனே, எக்ஸ்ரே படங்கள், மூக்கு—நெற்றி நாளத்தைத் துருவிப் பார்த்தல் போன்ற பல பரிசோதனேகள் மற்றும் வெளிப்புற அறிகுறிகள், அகவய அறிகுறிகள் ஆகியவற்றை ஆராய்ந்தால் நோய் நிர்ணயம் எளிதாகிவிடுகிறது.

சிகிச்சை: நோயாளி தனது பணியை ஆற்ற முடியாதபடி செய்யும் மிகுந்த தலேவலியுடன் கூடிய முன்நெற்றிக் காற்றுக்குழிவின் தீவிர அழற்சி போன்ற அறிகுறிகளே மருந்துகளால் சீர்செய்ய முடியாவிடில் அறுவைசிகிச்சை செய்யப்பட வேண்டும். கட்டாயமாக அறுவைசிகிச்சை செய்யப்பட வேண்டிய நிலேகளாவன: எலும்புச் சுவரின் நைவுகள், புரையோடிய புண்கள், கபாலக் குழிவினுள் அல்லது கண்குழிவினுள் அழற்சி நிகழ்வு பரவியதாலான சிக்கல்கள்.

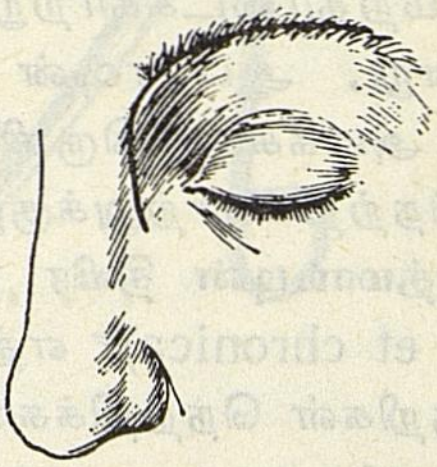

படம் 65. நெற்றிக்காற்றுக் குழிவின் மீதான ஆபரேஷனுக்கு சருமக் கீறல்

தல மயக்க மருந்தின் உதவியால் இந்த ஆபரேஷன் செய்யப்படுகிறது. தோலின் மீதும் எலும்பு உறையின் மீதும் போடப்படும் கீறல், புருவத்தில் துவங்கி, கண்ணின் உள் மூலேயைத் தாண்டி, மூக்கெலும்பு வழியாகக் கீழிறங்கி, கண்குழிவின் கீழ் விளிம்புவரை செல்கிறது (படம் 65). மெல்லிய பகுதிகள் மேலும் கீழும் தள்ளப்படுவதால் முன் நெற்றிக் காற்றுக்குழிவின் அடித்தளத்தில் ஒரு அகன்ற துளே போடப்படுகிறது. நோயுற்ற சிலேட்டுமம் மற்றும் சீழ், கழலேகள் அனேத்தும் காற்றுக்குழியிலிருந்து அகற்றப்படுகின்றன. முன்நெற்றி எலும்பு காற்றுக்குழிவுக்கும் மூக்குக்குழிவுக்கும் இடையே ஒரு அகன்ற பாதை உணடாக்கப்படுகிறது.

நெற்றிக் காற்றுக்குழிவுடன் முன்புற எத்மாய்டு செல்களும் பாதிக்கப்படுகின்றன என்ற உண்மையை மனதில்

கொண்டு, ஏ. எஃப். இவானுவ் கூறுவதாவது: ''மேற்கூறிய ஆபரேஷன் செய்யப்படும். எல்லா இடங்களிலும் எத்மாய்டு செல்களேயும் அத்துடனேயே திறந்து விடுவதால் நெற்றி எலும்பு—எத்மாய்டு துளேயிடுதல் சாத்தியமாகிறது''. மூக்கின் வழியாகவும் ஏற்கனவே உண்டாக்கிய மூக்கு—நெற்றி எலும்புப் பாதை வழியாகவும் நெற்றிக் காற்றுக் குழிவினுள் பருமனுன ரப்பர் குழாயைச் செலுத்துவதன் மூலம் ஆபரேஷன் முடிகிறது. மெல்லிய திசுக்களில் தையல்கள் போடுவதன் மூலம் கீறல் இறுக்கமாக மூடப்படுகிறது.

மேற்தாடைக்காற்றுக்குழிவின் மீது செய்யப்படுகின்ற போன்று, ஆபரேஷன் பின் கவனிப்பு இருக்கிறது. அதாவது அடிக்கடி கிருமிநாசினி கொண்ட நீர்த்தாரையால் முன்நெற்றிக்காற்றுக்குழிவைச் சுத்தம் செய்ய வேண்டும்.

எத்மாய்டின் தீவிர நாட்பட்ட அழற்சி (sinuitis ethmoidalis acuta et chronica). எத்மாய்டு செல்லின் தீவிர அழற்சியின் அறிகுறிகள் நெற்றிக்காற்றுக்குழிவின் அழற்சியைப்போன்றே இருக்கும்.

மூக்கின் வேர்ப் பகுதியிலும் கண் குழியின் உள் மூலேயிலும் வலி இருப்பதைக் கொண்டு, எத்மாய்டு செல்கள் பாதிக்கப்பட்டுள்ளன எனக் கணக்கிடலாம். நாட்பட்ட கேசுகளில் அகவய அறிகுறிகள் முன்நெற்றிக்காற்றுக்குழிவு அல்லது எத்மாய்டு காற்றுக்குழிவு பாதிப்புடன் இணேந்திருப்பது சாத்தியமே. எனினும் சிலவேளேகளில் அறிகுறிகளே காணபடாது. எத்மாய்டு அழற்சியின் நாட்பட்ட கேசுகளில் மூக்கு உள்நோக்கி மூலம் நோக்கினுல் தனித்தன்மை வாய்ந்த அறிகுறிகள் தெரிகின்றன. அடிக்கடி மூக்கு மத்தியப் பள்ளத்தில் தொங்குதசைகளும் அவற்றினிடையே இருந்து சீழ் வழிந்து கொண்டிருப்பதுவும் தெரிகிறது. மத்திய சுருள் எலும்பிற்கு மேலே முக்கின் மேற்புறப்பள்ளத்தில் சீழ் இருந்தால், பின்புற எத்மாய்டு செல்களோ ஸ்பீனுய்டு காற்றுக்குழிவோ, சீழ்கொண்ட நிலேயில் உள்ளன என நிர்ணயம் செய்யலாம்.

சிகிச்சை: தீவிர கேசுகளில் நெற்றிக் காற்றுக்குழிவுக்கு அளிக்கப்படும் சிகிச்சையே இதற்கும் பொருந்தும்.

நாட்பட்ட கேசுகளில் பாதிக்கப்பட்ட எல்லா எத்மாய்டு செல்களேயும் ஆபரேஷன் மூலம் திறந்துவிட வேண்டும்.

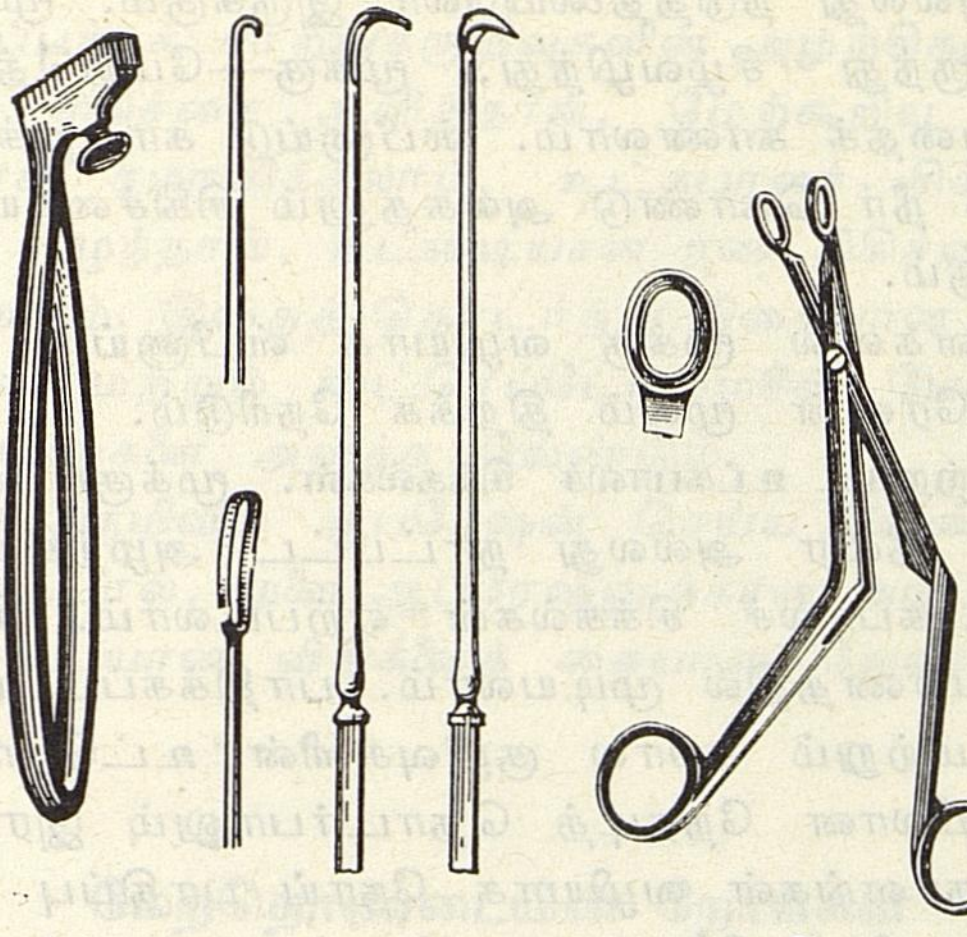

படம் 66.
(வி) எத்மாய்டு லேபிரின்த் மேல் செய்யப்படும் ஆபரேஷனுக்கான கருவிகள்; (ஆ) மூக்கு இடுக்கி

சிறப்பான ஆயுதங்களின் உதவியுடன் மூக்கு வழியாக இந்த ஆபரேஷன் செய்யப்படுகிறது (படம் 66அ). ஸெல்கள் திறக்கப்பட்டவுடன் காங்கோடோம் அல்லது இடுக்கியின் உதவியால் கிழிபட்ட திசுக்கள் அகற்றப்படுகின்றன. மூக்கு அறுப்பு வளையத்தின் உதவியால் எத்மாய்டு லேபிரின்த் பூராவும் சுத்தம் செய்யப்படுகிறது.

முன்நெற்றிக் காற்றுக்குழிவின் அடித்தளத்தை ஒட்டியுள்ள முன்புற ஸெல்களில் நைவும் வெளிப்புறப் புரையோடிய புண்களும் இருந்தால், முன்நெற்றி காற்றுக்குழிவு பாதிக்கப்பட்டால் செய்வதைப்போன்று, முகத்தின் மேல் ஒரு வெளிப்புறக் கீறல் இடப்பட்டு ஆபரேசன் செய்யப்படுகிறது.

ஸ்பீனொய்டு அழற்சி (sinuitis sphenoidalis). ஸ்பீனொய்டு காற்றுக் குழிவின் சீழ்பிடித்த அழற்சி ஸ்பீனொய்டு காற்றுக்குழிவை ஒட்டியுள்ள பின்புற எத்மாய்டு செல்களின் நைவோடு இணைந்து இருக்கும். இந்த நோய் நிலையின் சிறப்பான அறிகுறி விட்டுவிட்டு வரும் தலைவலியும் அனிச்சை வலி கழுத்தில் ஏற்படுவதுமாகும். அபூர்வமாகத் தலைவலி முன்னெற்

றியிலோ அல்லது நடுத்தலையிலோ இருக்கும். மூக்கு மேல் பள்ளத்திலிருந்து சீழ்வழிந்து, மூக்கு—மேற்தொண்டைக் குள் செல்வதைக் காணலாம். ஸ்பீனுய்டு காற்றுக்குழிவைத் துருவுதலும் நீர் கொண்டு அலசுதலும் சிகிச்சையும் நோய் நிர்ணயமாகும்.

சிலவேளைகளில் மூக்கு வழியாக ஸ்பீனுய்டு காற்றுக்கு ழிவை ஆபரேஷன் மூலம் திறக்க நேரிடும்.

கண் மற்றும் உட்கபாலச் சிக்கல்கள். மூக்குப்பக்கக் காற் றுக்குழிவின் தீவிர அல்லது நாட்பட்ட அழற்சியால் கண் மற்றும் உட்கபாலச் சிக்கல்கள் ஏற்படலாம். சிலவேளைக ளில் அது மரணத்தில் முடியலாம். பாதிக்கப்பட்ட திசுவுக் கும் கண் மற்றும் கபால குழிவுகளின் உட்பொருட்களுக் கும் இடையிலான நேரடித் தொடர்பாலும் இரத்தம் மற் றும் நிண நாளங்கள் வழியாக நோய் பாதிப்பு பரவுவதா லும் மேற்கூறிய சிக்கல்கள் நிகழலாம். மூக்குக்குழிவின் மேற்பகுதியையும் மூக்குப்பக்கக்குழிவுகளையும் மூளை உறை யின் கோடுமட்ட சைனசுவுடன் நேரடியாகத் தொடர்பு கொண்டுள்ள சிரைகளின் மூலம் பக்கவாட்டு சைனசுக்குப் பரவிச் சிரை அழற்சியை உண்டாக்குகிறது.

அழற்சி ஊடுருவல், கண் கோளத்தையும் கண் நரம் பையும் அழுத்தி, விழிக் கோளத்தை நிலை பெயரவோ அல் லது துருத்தவோ வைக்கிறது. மற்றும் ஒரு விளைவு கண் பார்வை இழத்தலாகும். எளிய கேசுகளில் அடிப்படைக் காரணம் அகற்றப்பட்டுவிட்டால், பார்வை மீண்டும் கிடைக் கிறது.

எத்மாய்டு செல்களுக்குள்ள சீழ் தேக்கம் கொண்ட சில கேசுகளில் நோய் பாதிப்பு பரவி, விழிக்கோளத்துக்குப் பின்னே உள்ள செல் திசுக்களைப் பாதித்துச் சீழ் நிலையை உண்டாக்குகிறது. இதனுல் கண்பார்வை இழப்பும் மரணம் கூட நேரலாம்.

ஹைமோரின் காற்றுக்குழிவிலிருந்து உட்கபால சிக்கல் களைவிடக் கண் சிக்கல்கள் ஏற்படலாம்.

மூளை உறை வெளியிலான சீழ்கட்டி மற்றும் சீழ்கொண்ட மூளை உறை அழற்சி பெருமூளைச் சீழ்க்கட்டி போன்ற உட் கபாலச் சிக்கல்களில் பெருமூளைச் சீழ்க்கட்டிதான் மிகவும் ஆபத்தானதாகும். உயிருக்கே ஆபத்தாக முடியும்.

மூக்குப்பக்கக் காற்றுக்குழிவுகளின் அழற்சிகளுக்கு உரிய நேரத்தில் சிகிச்சை அளித்தால், மேற்கூறிய ஆபத்தான சிக்கல்களைச் சமாளிக்கலாம். உட்கபாலச் சிக்கல் என்ற சந்தேகம் எழுந்தால், உடனடியான ரண சிகிச்சைச் செய்ய வேண்டி வரும். இதைத் தொடர்ந்து மிகையான அலகுகளில் பெனிசிலின் மற்றும் ஸ்ட்ரெப்டோமைசீன் போன்ற எதிர் உயிர் மருந்துகளை அளிக்க வேண்டும்.

கபாலக் குழிவில் ஆபரேஷன் செய்ய வேண்டிய தீவிர நிலை ஏற்பட்டால், மூளை ஆபரேஷனுக்கான அடிப்படையான பொதுப்படையான விதிகளைக் கையாள வேண்டும்.

மேற்தொண்டையின் நோய்கள்

மேற்தொண்டையின் உடற்கூறு இயல்

உணவுப் பாதையின் விரிந்த பகுதியே மேற்தொண்டை யாகும். இது வாய்குழிவுக்கும் உணவுக்குழலுக்கும் இடையே அமைந்துள்ளது. இது மூக்குக் குழிவைக் குரல் வளையுடன் இணைப்பதால், மூச்சு மண்டலத்தின் ஒரு பகுதியாகவும் இருக்கிறது. **எபிஃபேரிங்க்ஸ்** எனப்படும் மேற்தொண்டையின் மேற்பகுதி, கோனே மூலமாக மூக்குக்குழிவுடன் தொடர்பு கொள்கிறது. இதையே **மூக்கு—மேற்தொண்டை** என்கிறோம்.

யூஸ்டேஷியன் குழல்களின் திறப்புகள் கீழ் மூக்கு சுருள் எலும்பின் பின்பகுதியின் மட்டத்தில் இருக்கின்றன. இவை மூக்கு—மேற்தொண்டையின் வெளிப்புறச் சுவர் களில் காணப்படுகின்றன. மூக்கு — மேறதொண்டையின் பின் சுவரின் உச்சிப் பகுதியிலுள்ள நிண நீர் திசுவின் திரட் சியை மேற்தொண்டை அல்லது மூன்றுவது டான்சில் என்கி றோம். இதில் 5—6 மடல்கள் காணப்படுகின்றன. ஒரு பொ துவான மையத்திலிருந்து இவை உருவாகின்றன. 2—3 வயதுக் குழந்தைகளில் இந்த டான்சில் மிகை வளர்ச்சிய டைந்து காணப்படுகிறது. வயது அடைந்தவுடன் அது அள வில் குறைகிறது, இன்னும் சிலகாலம் சென்ற பின்னர் அதில் பரவலான நிணத்திசுவே காணப்படுகிறது. இது மூக்கு— மேற்தொண்டையை மூடியுள்ள சிலேட்டுமப்படலத்திலி

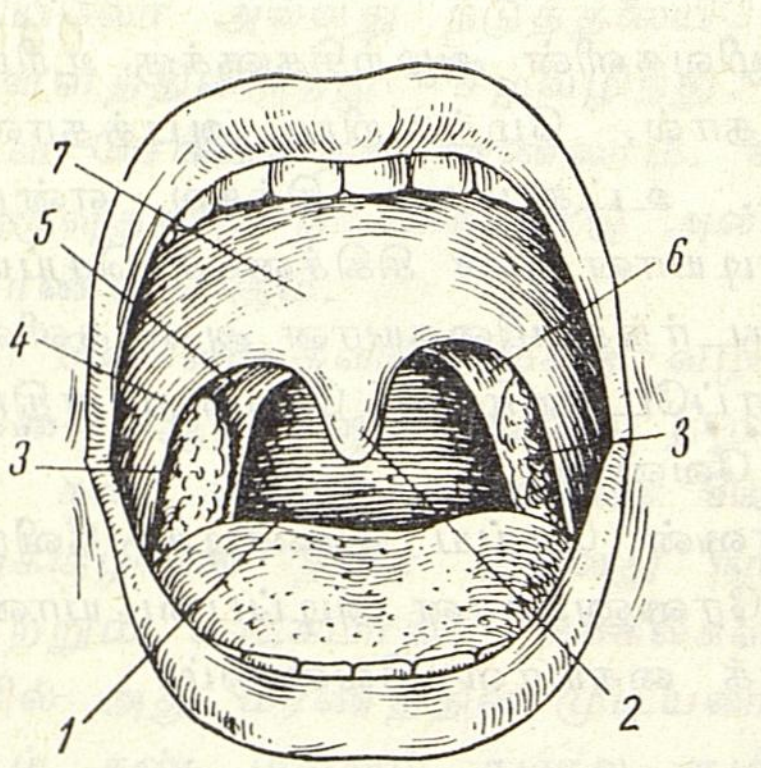

படம் 67. வாய்—மேற்தொண்டை

(1) மேற்தொண்டையின் பின்சுவர்; *(2)* உள்நாக்கு; *(3)* அண்ணடான்சில்; *(4)* முன்புறத் தூண்; *(5)*, *(6)* பின்புறத் தூண்; *(7)* மெல்லிய அண்ணம்

ருந்து உருவாகிறது. கடின அண்ணத்தின் பின்புற விரிவாக இருக்கும் ஒரு மட்டம் மூக்கு — மேற்தொண்டையை மேற்தொண்டையின் நடுபப்குதியிலிருந்து பிரிக்கிறது. இதையே **மீசோஃபேரிங்க்ஸ்** எனப்படும் **வாய்—மேற்தொண்டை** என அழைக்கின்றோம் (படம் 67).

மூக்கு — மேற்தொண்டையின் பின்புற, பக்கவாட்டுச் சுவர்களின் தொடர்ச்சியாக வாய் மேற்தொண்டை வரையறுக்கப்பட்டுள்ளது. **வாய்பின் முகப்பு** வழியாக முன்புறமாக வாயக்குழிவுடன் தொடர்பு கொண்டிருக்கிறது. வாய் பின் முகப்புகளின் எல்லைகளாவன: மேலே மெல்லிய அண்ணம், கீழே நாக்கின் அடித்தளம், பக்கங்களில் வாய் பின் முகப்புத் தூண்கள் எனப்படும் முன்புற, பின்புற அண்ண வளைவுகள்.

மேற்தொண்டையில் நன்கு வளர்ச்சியடைந்துள்ள நிணநீர்த்திசு காணப்படுகிறது. இவை வாய் பின் முகப்புத் தூண்களிடையே இரண்டு பக்கங்களிலும் நன்கு பொதிந்துள்ளன. இவையே முதலாவது, இரண்டாவது **அண்ணம் அல்லது வாய் பின் முகப்பு டான்சில்கள்** எனப்படுகின்றன. மேற்தொண்டையை நோக்கி இருக்கும் பின்னதன் திறந்த பரப்பில் நிறைய குழிவுகளும் நிலவறைகளும் டான்சிலின் முழுப்பகுதி முழுவதும் காணப்படுகின்றன(படம் 68). டான்சிலைப் போர்த்தியுள்ள சதுர எபிதீலியத்திசுவே, நிலவறைகளையும் மூடியுள்ளது. நாக்கின் அடித்தளத்திலும் இது போன்றே ஒரு நிணநீர் திசுத்திரட்சி காணப்படுகிறது. அதை **நாக்கு அல்லது நான்காவது டான்சில்** என்கிறோம். இந்த நான்கு டான்சில்களை உருவாக்கும் வளையம் போன்ற நிணத்திசு

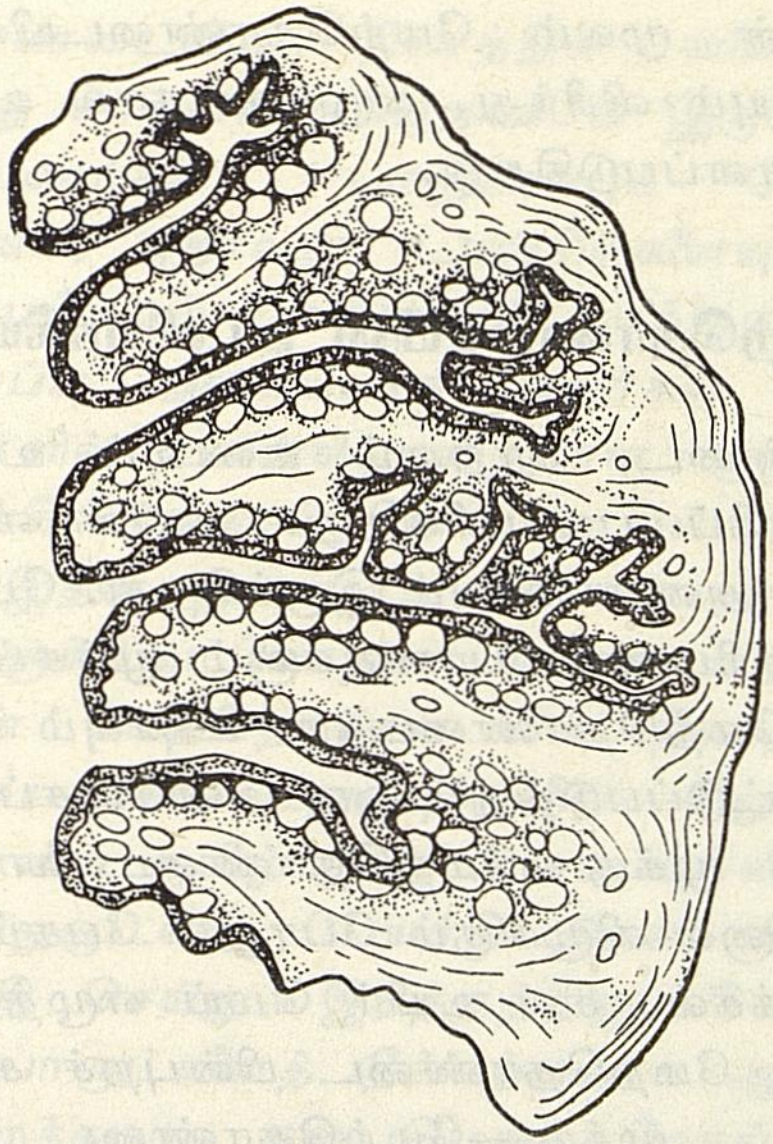

படம் 68. டான்சிலின் கிடைமட்ட நடுக்கோட்டுப் பகுதி தனித்தனியான குமிழ்களால் சூழப்பட்ட ஆழ்ந்த, கிளை கொண்ட நிலவறைகள்

வும் சிலேட்டுமப்படத்திலுள்ள நிணத்திசுக் குமிழ்களும் மேற்தொண்டையின் நிணத்திசு வளையம் என அழைக்கப் படுகிறது.

நாக்கின் அடித்தளத்திலிருந்து பின்நோக்கிச் செல்லும் மட்டம் வாய்—மேற்தொண்டையைக் குரல்வளை மேற் தொண்டை அல்லது ஹைபோஃபாரிங்க்ஸிலிருந்து பிரிகிறது. இது கீழே அமைந்து நேரடியாக உணவுக் குழலினுள் திறக் கிறது. மேற்தொண்டையின் கீழ்பகுதி குரல்வளையினுள் திறக்கிறது. மூக்கு—மேற்தொண்டையின் சிலேட்டுமப்பட லத்தில் அடுக்கு மற்றும் தூண், மயிரிழை எபிதிலியத்திசு காணப்படுகின்றன. மற்ற இரண்டு அறைகளும் அடுக்கு எபிதீலியத்திசுவால் மூடப்பட்டுள்ளன. மேற்தொண்டை சிலேட்டுமத்தில் பல சளிச்சுரப்பிகள் காணப்படுகின்றன.

மேற்தொண்டை சிலேட்டுமத்தின் அடியில் சுளுக்கு தசைகள் காணப்படுகின்றன.

இத்தசைகள் மூலம் மேற்தொண்டையின் நடுப்பகுதியும் கீழ்ப்பகுதியும் விரிந்து, சுருங்குவதால் உணவு உணவுக் குழலினுள் தள்ளப்படுகிறது.

மேற்தொண்டையின் உடலியங்கியல்

மேற்தொண்டை, காற்றும் உணவும் உட்செல்ல ஒரு வழிப்பாதையாகப் பணிபுரிகிறது. குரலை எதிரொலித்துப் பெருக்கும் ஒரு அறையாகவும் இருக்கிறது. மேற்தொண்டை மட்டத்தில் செரிமானப் பாதைகளும் மூச்சுப் பாதைகளும் சந்திப்பதால் மேற்தொண்டைக்கு உணவும் காற்றும் உட்செல்வதைக் கட்டுப்படுத்தும் ஒரு அனிச்சைப் பணி உண்டு. ஓய்வின் போது மூக்கு—மேற்தொண்டை வாய்க்குழிவினுள் திறக்கிறது. ஆனால் விழுங்கும் போதும் பேசும்போதும் (சில உயிர் எழுத்துக்கள், சில உயிர் மெய் எழுத்துக்கள்) மெல்லிய அண்ணம், மேற்தொண்டை பின்புறச் சுவர் பக்கமாக இழுக்கப்பட்டு, மூக்கு—மேற்தொண்டை வாய்—மேற்தொண்டையிலிருந்து அடைக்கப்படுகிறது. இதனால் உணவு மூக்கினுள்ளும மூக்கு—மேற்தொண்டையினுள்ளும் செல்வது தடுக்கப்படுகிறது. தொண்டை அடைப்பான் நோயைத் தொடர்ந்து மெல்லிய அண்ணம் செயலிழந்தால், மேற்கூறியது நிகழ்கிறது.

உணவுக் கவளம் உட்செல்வதுடன் குரல்வளையும் மூடுகிறது. குரல்வளை, நாக்கின் அடித்தளத்திலிருந்து மேல்நோக்கி சிறிதளவு அசைகிறது. இதன் அழுத்தம் குரல்வளையின் குறுகிய வழிக்கு எதிராகக் குரல்வளை மூடியை அமுக்குகிறது. இதனால் உணவுக் கவளம் உணவுக்குழலினுட் செல்கிறது.

நாக்கின் அடித்தளத்திலும் மெல்லிய அண்ணத்தின் மேலாகவும் உள்ள சுவை நரம்பு நுனிகள் மேற்தொண்டையில் காணப்படுவதால் அது ஒரு சுவை உணர்வுறுப்பாகப் பணிபுரிகிறது. ஆகவே அயல்பொருட்கள் உட்சென்றாலோ, வெப்ப மற்றும் வேதியிய உறுத்தல்கள் ஏற்பட்டாலோ, அதன் பிரதிவினையாக ஒரு அனிச்சைப் பாதுகாப்பு தசைச் சுருக்கம் ஏற்படுகிறது. இதன் மூலம் மேற்தொண்டை ஒரு பாதுகாப்புப் பணியையும் ஆற்றுகிறது.

மேற்தொண்டையின் நிணத்திசு வளையத்தின் பணி என்ன என்பது சர்ச்சைக்குரியதாகவே இருக்கிறது. பெரும் பாலான நிபுணர்கள் ''பாதுகாப்புக் கோட்பாட்டை'' ஆதரிக்கின்றனர், அதாவது டான்சில்களையும் மற்ற நிணத் திசு அமைப்புகளையும் பாக்டீரியத் தாக்குதலுக்கு எதிரான ஒரு பாதுகாப்பு அமைப்பாக அவர்கள் கருதுகின்றனர். நோய் நிலைகளில் டான்சில்களிலுள்ள குழிவுகளில் நுண் கிருமிகள் தங்கிவிடுவதால் நோய் பாதிப்பிற்கும் அது வழி வகுக்கிறது. இதன் மூலம் டான்சில்கள் அழற்சிக்கும் உட லின் நோய்களுக்கிடையேயுள்ள காரண உறவு தெரிகிறது. சுருங்கக்கூறின் மேற்தொண்டையின் நிணத்திசு அமைப்பு களின் பணியை மற்ற உறுப்புக்களின்—சிறுகுடலின் பேயர் திட்டுகள்—எளிய குமிழ் நிண அமைப்புகளிலிருந்து பிரிக்க முடியாது. சிறுகுடலின் பேயர்திட்டுகள் லிம்ஃபோசைட்டு களை உற்பத்தி செய்து, இரத்தத்தினுட்செல்லும் நோயூக் கும் நச்சுப்பொருட்களைத் தீங்கற்றதாக ஆக்குகிறது. இத னுல்தான் வழக்கமாக நடைபெறும் நோய் வாய்ப்பட்ட டான்சில்களை அகற்றுவதன் மூலம் உடலின் பாதுகாப்பு அமைப்பிற்கு இடையூறு விளையக் கூடாது.

நிணத்திசு வளையத்தின் மற்ற பகுதிகளும் செறிமானப் பாதையின் நிணத்திசு அமைப்புகளும் நோய்நிலையிலான டான்சில்கள் மோசமாக வேலை செய்தாலோ அது முழுவ தும் அகற்றப்பட்டாலோ அதை ஈடு செய்கின்றன.

வாய்குழிவையும் மூக்கு—மேற்தொண்டையையும் பரி சோதிக்கும்போது (சுவைப்பதுவும் விழுங்குவதும் தவிர்க் கப்படுகிறது) சுவைப்பதைப் பற்றிய பரிசோதனை செய் யப்படுகிறது. இதற்குச் சீனி மற்றும் குவினின், உப்பு, புளிப்புப்பொருட்கள் ஆகியவற்றை உபயோகித்து, இனிப்பு, கசப்பு, துவர்ப்பு, உப்பு போன்ற சுவைகளைப் பற்றித் தெரிந்து கொள்ளலாம். நுகர்வு உணர்ச்சியைத் தடை செய்ய மூக்கை இறுக்கமாக மூடிக்கொண்டு, நாக்கின் இரு பக்கங்களிலும் மேற்கூறியவற்றின் கரைசல் இடப்பட்டுப் பரிசோதிக்கப்படுகிறது.

நாக்கின் முன் பகுதியும் பின் பகுதியும் தனித்தனியாகப் பரிசோதிக்கப்பட வேண்டும். ஏனெனில் அவற்றிற்கான நரம்பூட்டம் தனித்தனியாக அமைந்துள்ளது. மேலும் பரி

சோதனைகள் செய்வதற்கு முன்னர் ஏற்கனவே செய்யப்பட்ட பரிசோதனைகளின் எஞ்சியவற்றைக் கழுவிவிட வேண்டும்.

மேற்தொண்டையைப் பரிசோதிக்கும் முறை

வாய்க்குழிவையும் வாய்—மேற்தொண்டையையும் செயற்கை மற்றும் இயற்கை ஒளி மூலம் பரிசோதிக்கலாம். மூக்கை பரிசோதிப்பது போல அதே நிலையில் நோயாளியையும் ஒளி விளக்கையும் வைக்க வேண்டும். அங்கு போலவே, தலைக்கண்ணாடியை உபயோகிக்க வேண்டும். மேற்தொண்டையின் பரிசோதனைக்குப் பின்னர் வாய்க்குழிவின் பரிசோதனையைத் துவங்க வேண்டும். முதலில் உதடுகளையும் வாயின் முகப்பையும் பரிசோதிக்க வேண்டும். நாக்கு அமுக்கி எனப்படும் ஸ்பேடுலாவின் உதவியால் வாயின் ஓரங்களைப் பிரிக்க வேண்டும். மேல் மற்றும் கீழுதடுகளைப் பிதுக்கிப் பார்ப்பதன் மூலம் சிலேட்டுமத்தின் நிறம் மற்றும் கீறல்கள், புண்கள், புரையோடிய புண்கள், ஈறுகள் மற்றும் மெல்லிய கடின அண்ணங்கள் ஆகியவையும் பரிசோதிக்கப்பட வேண்டும். ஸ்பேடுலாவின் உதவியால் நாக்கு நுனியை உயர்த்தி, வாய்க்குழிவின் அடித்தளத்தை ஆராயலாம். இதற்கு அடுத்தாற்போன்று பார்க்கப்பட வேண்டிய பகுதிகளாவன: வாய் பின் முகப்பு டான்சில்களும் பின்புற மேற்தொண்டையின் சுவருமாகும். இங்கு நாக்கின் பின்புறம் மெதுவாக அமுக்கப்பட வேண்டும். ஸ்பேடுலாவை வாயினுள் அதிகதூரம் செலுத்தக் கூடாது. இல்லையெனில் அடைப்பு அனிச்சை உருவாகிப் பரிசோதிக்க முடியாதபடி ஆகிவிடும். (வாயடைப்பு). நோயாளி நாக்கை வெளியே நீட்டவும் கூடாது. மூச்சை அடக்கவும் கூடாது, ஏனெனில் இவை மூலம் பரிசோதனை பாதிக்கப்படும்.

பல்லை இறுக்கக் கடித்துக்கொண்டு பரிசோதனைக்கு அனுமதிக்க மறுக்கும் குழந்தைக்கு அடினாய்டு ஆபரேஷன் போதான நிலையைக் கையாள வேண்டும். மூக்கை அமுக்கிப் பிடித்தவுடன் மூச்சை விடக் குழந்தை வாயைத் திறக்காவிடில், ஸ்பேடுலாவை வாயின் ஓரத்தில் கடைவாய் பல்லின் பின் செலுத்தி, நாக்கின் அடித்தளம் வரை செலுத்த

வேண்டும். இதன் பின் குழந்தை தனது வாயைத் திறக்கும் இப்போது பரிசோதகர் ஸ்பேடுலாலின் உதவியால் நாக்கை அமுக்கி மேற்தொண்டையைப் பரிசோதிக்கலாம்.

மெல்லிய அண்ணம் மற்றும் அதன் வளைவுகள், மெல்லண்ணத்தின் அசையும் தன்மை அதில் காணப்படும் புரையோடிய புண்கள், வடுக்கள், வாயின் கூரையில் உள்ள பிளவுகள் ஆகியவை அனைத்திலும் கவனம் செலுத்த வேண்டும். மேற்தொண்டை சிலேட்டுமத்தின் சகஜமான நிறம் இளஞ்சிவப்பாகவோ அல்லது சிவப்பாகவோ இருக்கும்; அதன்போது உள்நாக்கு மற்றும் வாய் பின் முகப்பு தூண்கள் இன்னும் அடர்ந்த நிறத்துடன் இருக்கும்.

வாய் பின் முகப்பு டான்சில்களை ஆராயும்போது, அவற்றின் சிலேட்டுமப்படல நிறம் மற்றும் அதன் அளவு, வாய் பின் முகப்பு தூண்களிலுள்ள ஒட்டு இழைகள் டான்சில் குழிவுகளின் அடக்கங்கள் ஆகியவற்றையும் ஆராய வேண்டும்.

பள்ளங்களின் அடக்கங்களையும் வாய் பின் முகப்பு தூண்களின் இடையே மறைந்திருக்கும் டான்சில்களின் பரப்பையும் ஆராய ஸ்பேடுலாவினுலோ, மழுங்கிய கொக்கியாலோ முன்புறத் தூணை வெளியே இழுக்க வேண்டும். முன்புறத் தூணை ஸ்பேடுலாவினுல் மெதுவாக அழுத்தி டான்சிலை அதன் படுகையிலிருந்து நகர்த்தி ஆழ்ந்த பள்ளங்களிலிருந்து அதன் அடக்கங்களை அகற்ற வேண்டும். மேற்தொண்டையின் குரல்வளைப் பகுதியை ஆராயும்போது நாக்கு, கீழ் நோக்கியும் வெளிநோக்கியும் அழுத்தப்பட வேண்டும். இதற்கு வளைந்த ஸ்பேடுலாவையோ, பின் மூக்கை ஆராயும் கண்ணுடியையோ உபயோகிக்க வேண்டும்.

வாய்க்குடிவையும் மேற்தொண்டையையும் பரிசோதிக்கும்போது, அத்துடனேயே கீழ் மேற்தாடைப் பகுதியையும் கழுத்தின் பக்கப் பகுதிகளையும் ஆராய்வது அவசியமாகும். இதன் மூலம் வீங்கிய நிணநீர் முடிச்சுகளையும் மெடாஸ்டேசுகளையும் கட்டிவளர்ச்சிகளையும் ஃபிளக்மோன்களையும் காணலாம்.

அடினாய்டு மிகை வீக்கம்
(Adenoides)

மூக்கு—மேற்தொண்டையின் மேற்பகுதியில் மூன்றுவது அல்லது மேற்தொண்டை டான்சில் காணப்படுகிறது. இது வெளிறிய அல்லது சிவந்த பகுதிகள் கொண்டு செங்குத்துப் பிளவுகளால் பிரிக்கப்பட்டுள்ளது. மூக்கிலும் மேற்தொண்டையிலும் மீண்டும் மீண்டும் ஏற்படுகிற அழற்சிகளின் விளைவால் இந்த டான்சில் மிகை வளர்ச்சியடைகிறது. இதனுல் மூக்கு—மேற்தொண்டையின் பெரும்பகுதி நிறைந்து, கோனே மற்றும் யூஸ்டேஷியன் குழல்களின் திறப்புகளும் அடைக்கப்படுகின்றன.

தட்டம்மை மற்றும் சிவப்புக் காய்ச்சல், இன்ஃபுளுயென்ஸா, தொண்டை அடைப்பான் (டிஃப்தீரிய) போன்ற குழந்தைகளின் தொற்றும் நோய்கள், அடினாய்டுகளின் துரித வளர்ச்சியை ஊக்குவிக்கின்றன. இந்த மிகைவளர்ச்சி 3—8 வயதுக் குழந்தைகளிலேயே பெரும்பாலும் காணப்படுகிறது. ஆனுல் ஒரு வயதிலும், வயதுக்கு வந்த பின்னரும் அபூர்வமாகக் காணப்படலாம். எனினும் இந்தப் பருவத்தில் சாதாரணமாக அடினாய்டு மறையத் தொடங்குகிறது.

அறிகுறிகள்: அடினாய்டுகளால் உண்டாக்கப்படும் அறிகுறிகளாவன மூக்கடைப்பு மற்றும் இடைவிடாத மூக்கு அழற்சியாகும். இவை பொதுவான சிகிச்சையால் பாதிக்கப்படுவதில்லை. மூக்கடைப்பால் அடினாய்டுகள் கொண்ட குழந்தைகள் வாயைத் திறந்தே தூக்குகின்றனர். விழித்திருக்கும்போதுகூட வாயைப் பாதி திறந்தே இருக்கின்றனர், இதனுல் மூக்கு—உதடு மடிப்பு தட்டையாகி, முகத்தின் உணர்ச்சி வெளிப்பாடுகள் ஆர்வமின்றி, மந்தமாக இருக்கின்றன. நிரந்தரமாக வாய் மூலம் சுவாசிப்பதால் கடின அண்ணம் வளைந்து குறுகலடைகிறது. இதனுல் ''கோதிக்'' அண்ணம் என்ற நிலை ஏற்படுகிறது. மேற்தொண்டை டான்சிலின் மிகைவளர்ச்சியால் வாய் பின் முகப்பு டான்சில்கள் போன்ற மற்றும் பல நிண அமைப்புகளும் வீக்கமடைகின்றன. இதனுல் மூக்கடைப்பு இன்னும் மோசமான நிலையை

அடைகிறது. வாய் வழி மூச்சுவிடும் இந்த நிலையில் குழந்தையின் உடல் நிலை குறிப்பாக மார்பின் அமைப்பு பாதிக்கப்படுகிறது. இதனால்தான் அடினாய்டுகள் கொண்ட குழந்தைகள் உடல் வாகில் பலவீனமாகவும் மனோவளர்ச்சியில் மந்தமாகவும் இருக்கின்றன. அவர்களுக்குப் பல்வகையான நரம்புக் கோளாறுகள் உண்டாகின்றன, குறிப்பாக அனிச்சை நரம்பு தளர்ச்சி என்று கருதப்படும் ''இரவில் சிறுநீர் பிரிதல்'' என்ற நிலை தோன்றுகிறது. அவர்களுக்கு அடிக்கடி தலைவலியும் மனதை ஒருமுகப்படுத்த இயலாமையும் இருக்கின்றன.

அடினாய்டுகளில் காணப்படும் மடிப்புகளிலும் பள்ளங்களிலும் கணக்கிலடங்கா பாக்டீரியாக்கள் காணப்படுகின்றன. அவைதான் மூக்கு—மேற்தொண்டையின், அடிக்கடி தோன்றும் தீவிர அழற்சிகளுக்குக் காரணமாக இருக்கின்றன. நடுச்செவியின் காற்றோட்டத்தைத் தடைசெய்யும் வீங்கிய அடினாய்டு, கேட்கும் திறனையும் பாதித்து, நடுச்செவியின் அழற்சிகளையும் மீண்டும் மீண்டும் தோற்றுவிக்கிறது. கோனே பக்கத்திலுள்ள மூக்கடைப்பால் குழந்தை மூக்கு தொனியுடன் (rhinolalia clausa) பேசுகிறது.

நோய் நிர்ணயம்: மேலே விவரிக்கப்பட்ட அறிகுறிகளைத் தவிர மூக்கு உள்நோக்கி மற்றும் மூக்கு பின்புறத்தைக் கண்ணாடியால் பரிசோதித்தல் ஆகியவை மூலமும் நோய் நிர்ணயம் செய்ய வேண்டும். கூரையிலிருந்து தொங்கிக் கொண்டிருக்கும் அடினாய்டு மிகைவளர்ச்சி மூக்கு—மேற்தொண்டையை அடைத்திருப்பதுவும் கோனேயை அடைப்பதுவும் கண்ணாடி மூலம் தெரிகிறது. குழந்தைகளில் பின்புற மூக்கு உள்நோக்கிப் பரிசோதனை சாத்தியமில்லை. ஆகவே விரலைக் கொண்டு, மூக்கு—மேற்தொண்டையைப் பரிசோதிக்க வேண்டும் (படம் 69).

இந்த எளிய முறை மூலம் அடினாய்டுகளைக் கண்டுபிடிக்கலாம். அவை கூழ்போன்று இருக்கிறதா அல்லது மென்மையாக இருக்கிறதா என்று தெரிந்து கொள்ளலாம்.

சிகிச்சை: பெரும்பாலான கேசுகளில் அடினாய்டுகளை ஆபரேஷன் மூலம் அகற்றிவிடலாம். ஆபரேஷன் செய்வது அடினாய்டுகளின் அளவைப் பொறுத்தல்ல. நிரந்தரமான இடைவிடாத மூக்கு அழற்சி மீண்டும் மீண்டும் தோன்றும் நடுச்

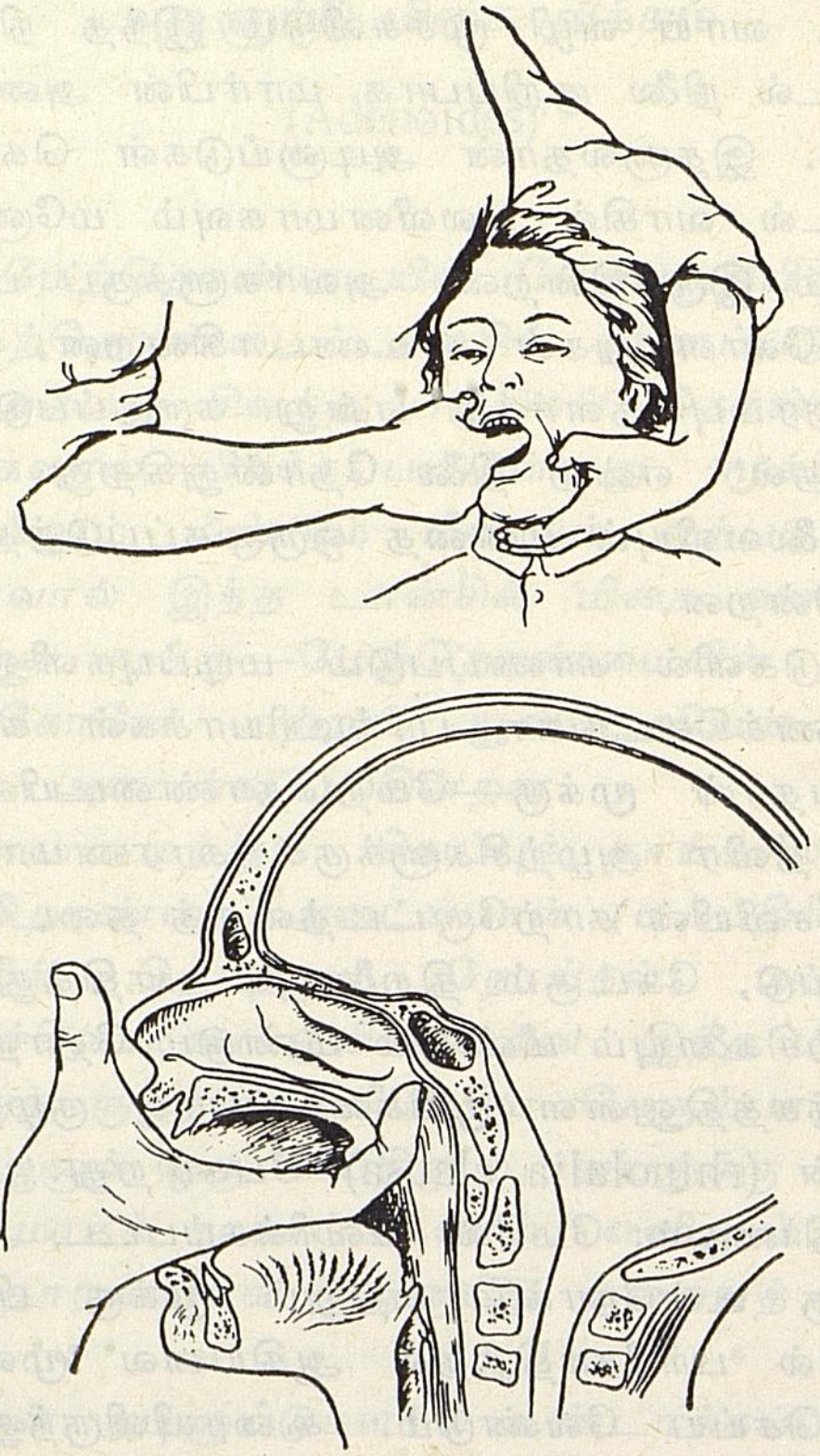

பாடம் 69. மூக்கு—மேற்தொண்டையை விரலால் பரிசோதித்தல்

செவி அழற்சி போன்ற அறிகுறிகளைப் பொறுத்தே ஆபரேஷன் அமைகிறது.

அதிகாலையில் உணவு அருந்துமுன்னர் அறுவை செய்யப் படுகிறது. 5 வகையான அடினேடோம்கள் கொண்டு—மூக்கு—மேற்தொண்டைக்குப் பொருத்தமானது—ஆபரேஷன் செய்யப்படுகிறது (படம் 70).

குழந்தை நோயாளி போர்வையால் மூடப்பட்டு, ஒரு உதவியாளர் குழந்தையின் கால்களைத் தனது கால்களுக்குள் அமுக்கிப் பிடித்து, தலையை ஒரு கையாலும் மார்பை

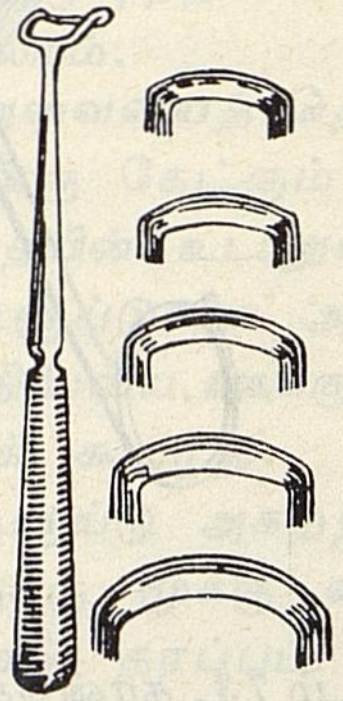

படம் 70. ஐந்து அளவுகளில் அடினேடோம்கள்

படம் 71. அடினுய்டு அகற்றப்படும்போது நோயாளியின் இருக்கை

யும் கைகளையும் மற்றொரு கையாலும் பிடித்துக் கொள்வார் (படம் 71). ஆபரேஷனின் போது, குழந்தை தனது தலையை அசைக்கவோ, துடிதுடிப்பாக இருக்கவோ கூடாது. ஸ்பேடுலாவின் உதவியால் நாக்கை அமுக்கியவுடன் மெல்லிய அண்ணத்தின் பின்பாக மூக்கு—தொண்டையினுள் அடினேடோமைச் செலுத்த வேண்டும். மத்திய கோட்டின் பக்கமாக மூக்கு—மேற்தொண்டை கூரையின் முன்பாக இருக்க வேண்டும். மூக்கு—மேற்தொண்டையின் பின்புறச் சுவர் மற்றும் கூரை வழியாக முன்பிலிருந்து பின்னேக்கி, திடீரென்று அடினுய்டுகள் அகற்றப்படுகின்றன (படம் 72). மூக்கு — மேற்தொண்டையில் தொங்கிக்கொண்டிருக்கும் உபரித்திசுவைக் கான்கோடோம் உதவியால் அகற்றிவிட வேண்டும் (படம் 73). குருதிப்பெருக்கு மிகவும் குறைவாகவே இருக்கிறது. எளிதில் கட்டுப்படுத்திவிட முடியும்.

அடினுய்டை அகற்றுவதற்கான எதிர் அம்சங்களும் அறுவைக்

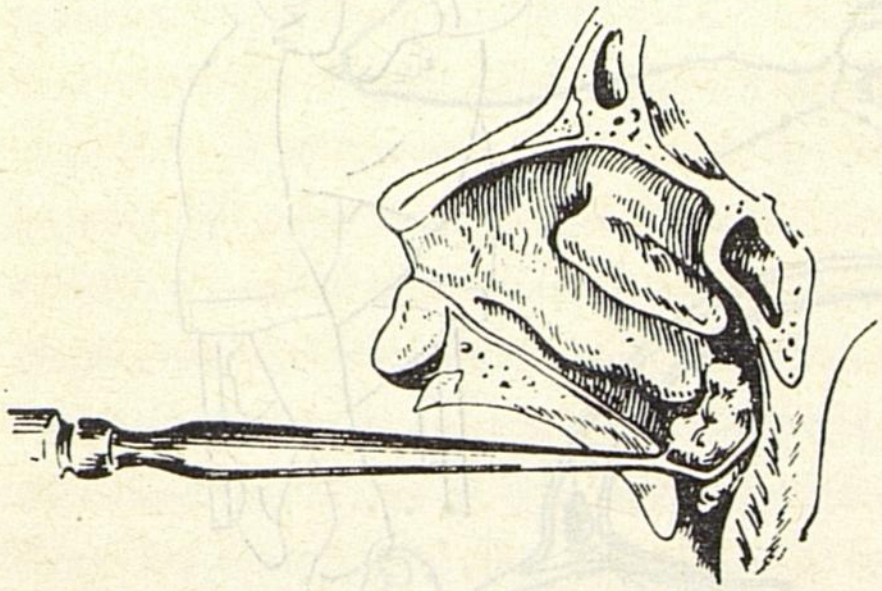

படம் 72. அடிஞயிட்டுகள் அகற்றப்படுகின்றன

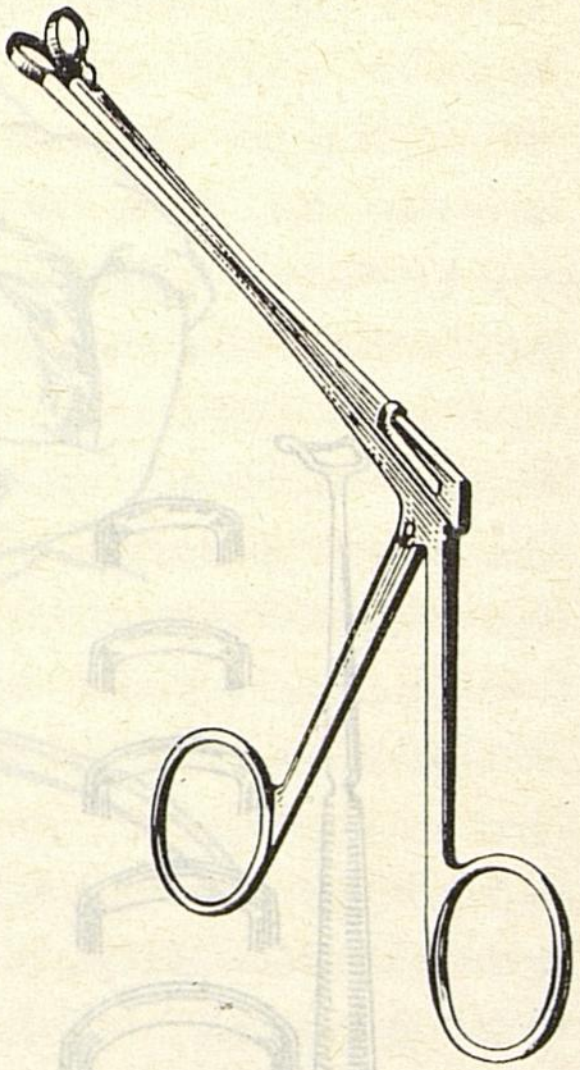

படம் 73. கான்கோடோம்

குப்பின்னுன பராமரிப்பும்.ஹீமாஃபீலியா போன்ற இரத்த வழி நோய்களின் போது, இந்த ஆபரேஷன் செய்யப்படக் கூடாது. இரத்த உறைவு பற்றிய பரிசோதனைகள் செய் யப்பட வேண்டும்.

ஆபரேஷனுக்குப் பின்னர் மூக்கின் ஒரு துவாரத்தின் வழி யாக மூக்கைச்சிந்தி மூக்கிலுள்ள இரத்தத்தை வெளியேற் றக் குழந்தைக்குச் சொல்லித் தர வேண்டும். ஹைட்ரஜன் பெராக்ஸைடு கரையத்திஞல் வாயைக் கொப்புளிக்கச் செய்ய வேண்டும். பின்னர் இரத்த ஒழுக்கு நிற்கும்வரை பஞ்சுத் துணியால் மூக்கை அடைக்க வேண்டும். குழந் தைக்கு ஓய்வு தேவை. 2-3 மணிநேரங்கள் அமைதி யாகப்படுத்திருக்க வேண்டும்.

குருதிப்பெருக்கு ஏற்பட்டால், இரத்தத்தை விழுங்கி விடக் கூடாது, குவளையில் துப்ப வேண்டும்.

இதன் பின்னர் பெற்ருேர்கள் குழந்தையைப் பராம ரிக்க வேண்டும். குழந்தை இரண்டு, மூன்று நாட்கள் ஓய்வு எடுக்க வேண்டும். குழந்தைக்குக் குளிர்ந்த திரவ உணவே

கொடுக்க வேண்டும். அறையை ஈரமான துணி கொண்டே சுத்தம் செய்ய வேண்டும். இந்த முறைகள் மூலம் குருதிப் பெருக்கைத் தடுத்துவிடலாம். மூக்கு—மேற்தொண்டையில் உள்ள புண்ணில் கிருமிப்பாதிப்பு ஏற்படாதவாறு தடுக்கலாம். உடல் வெப்பம் சகஜ நிலை அடைந்தவுடன் குழந்தையின் பொது நலம் அபிவிருத்தியடைந்தவுடன் ஆபரேஷன் முடிந்த 6—7 வது நாளில் குழந்தை பள்ளிக்குச் செல்லலாம்.

அறுவையைத் தொடர்ந்து மூக்கு வழி சுவாசித்தல் மற்றும் நன்கு கேட்கும் திறன் உண்டாகிறது. இதன் பின்னர் குழந்தையின் உடலும் மனமும் நல்ல வளர்ச்சியடைகிறது.

அடினாய்டுகளை அகற்றுவது தவிரக் குழந்தையின் நல்ல உடல் நிலையை ஊக்குவிக்க ஆவன செய்வதில் மெத்தனமாக இருக்கக் கூடாது.

அடினாய்டு அகற்றப்பட்டதைத் தொடர்ந்து சில குழந்தைகளுக்கு மூக்கு வழி சுவாசித்தலை ஊக்குவிக்க மூச்சுப் பயிற்சிகள் தரப்பட வேண்டும்.

அடினாய்டுகளை அறுவையின் மூலம் அகற்ற ஏதாவது எதிர் அம்சங்கள் இருந்தால், எக்ஸ்கதிர் சிகிச்சை அளிக்கப்பட வேண்டும்.

வாய்ப்பின்முகப்பு டான்சில்களின் மிகை வளர்ச்சி

மேற்தொண்டை டான்சிலைப்போன்றே, வாய்ப்பின்முகப்பு டான்சில்களின் மிகைவளர்ச்சியும் குழந்தைகளில் பொது

படம் 74. வாயிபின் முகப்பு டான்சில்களின் மிகை வளர்ச்சி

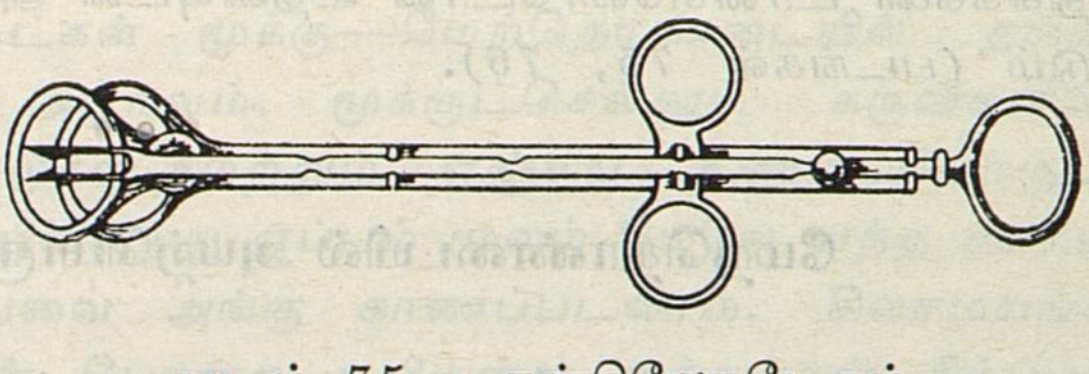

படம் 75. டான்சிலோடோம்

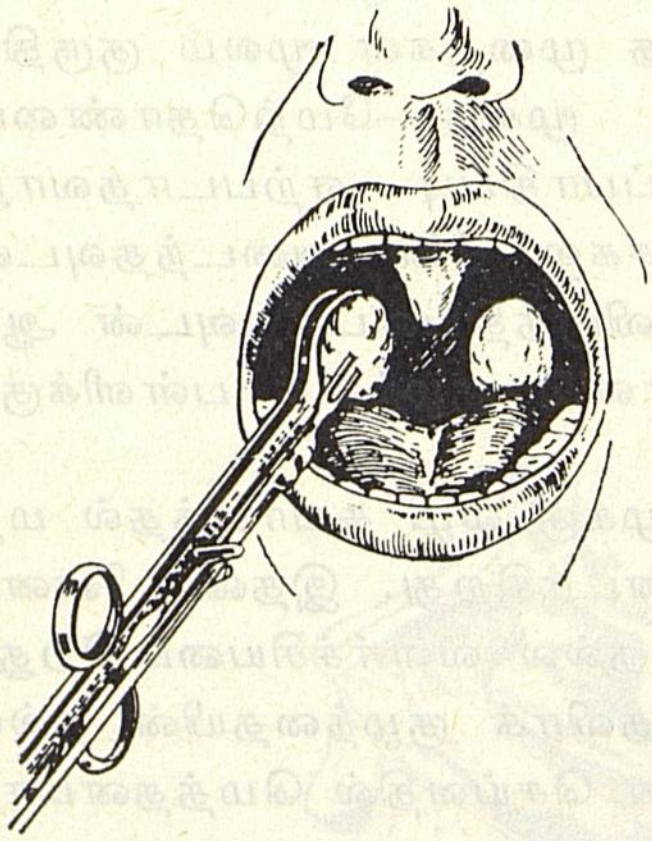

படம் 76. டான்சில்கள் அகற்றப்படுதல்

வாகக் காணப்படுகிறது. இந்த நிலையின் டான்சில்கள் மிகையாக வீங்கி, வாய்பின்முகப்புத் தூண்களுக்கப்பால் துருத்திக்கொண்டிருக்கின்றன (படம் 74). அல்லது நடுக்கோட்டை ஒட்டியுள்ளன. குழந்தைகளில் மிகைவளர்ச்சியடைந்த டான்சில்களின் போது, அழற்சி அறிகுறிகள் இராது. உரிய காலத்தில் ''உடல் இயங்கு முறைப்படி'' மிகைவளர்ச்சியடைந்த டான்சில்கள் சுருங்கி, சகஜநிலையை அடைகின்றன. இந்த நிகழ்வு தாமதமடையலாம், அதனுல் வயதடைந்த நோயாளிகளில் மிகப்பெரிய டான்சில்கள் காணப்படுகின்றன.

சிகிச்சை: உடல் நலத்தை ஊக்குவிப்பதே முதலான வழியாகும். இதில் சுகாதார நெறி முறைகள் மற்றும் போஷாக்கான உணவூட்டம் குழந்தை நல கேந்திரங்களில் ஓய்வு போன்றவை அடங்கும். பேச்சு மற்றும் மூச்சுவிடல், விழுங்குதல் ஆகியவற்றைப் பாதிக்கும் நிலையில் மிகைவளர்ச்சியடைந்த வாய்பின்முகப்பு டான்சில்கள் குழந்தைகளில் காணப்பட்டால், டான்சில்கள் அகற்றப்பட வேண்டும். மூக்கு—மேற்தொண்டை பகுதியில் துருத்திக்கொண்டிருக்கும் உபரி திசுக்களை டான்சிலோடோன் உதவியுடன் அகற்றிவிட வேண்டும் (படங்கள் 75, 76).

மேற்தொண்டையில் அயற்பொருட்கள்

மேற்தொண்டையினுள் அயற்பொருட்கள் பொதுவான வழியான வாய் மூலம் மட்டும் செல்வதில்லை. மூக்கு மற்றும் குரல்வளை, உணவுக்குழல் ஆகியவற்றின் வழியாகவும் அயற்பொருட்கள் உட்செல்லுகின்றன. மீன் எலும்புகள்,

பழக்கற்கள், தானியங்கள் போன்றவை உணவின் போது உட்சென்று மேற்தொண்டையை அடைகின்றன. மேற்தொண்டையில் காணப்படும் மற்றும் பல அயற்பொருட்களாவன: செய்கைப் பற்களின் துண்டுகள், நாணயங்கள், சிறிய விளையாட்டுப்பொருட்கள், ஆணிகள், வரைபட ஊசிகள், ஊக்குகள், பொத்தான்கள். குழந்தைகள் மேற்கூறியவற்றை வாயில் வைத்துக் கொண்டு கவனக் குறைவாக இருக்கும் போது அல்லது செருப்புத்தைப்பவர்கள் மற்றும் தையற்காரர்கள் தங்கள் தங்கள் வேலைகளின் போது கவனக் குறைவாக இருப்பதால் அயற்பொருட்கள் உட்சென்றுவிடுகின்றன.

உண்ணும்போது வாயின் மூலமாக அயற்பொருட்கள் உட்செல்லும் அபாயம் இருக்கிறது. குறிப்பாகப் பொய்ப்பற்களைக் கொண்ட பற்களில்லாத தாடைகள் மூடப்படுவதால் கடின அண்ணம் உணர்விழக்கிறது. இதனுல் மேற்கூறியது ஏற்படுகிறது. மேலும் உண்ணும் போது, திடிரென்று இருமுவதாலும் சிரிப்பதாலும் தும்முவதாலும் பேசுவதாலும் சவைப்பதிலிருந்து நமது கவனம் திருப்பப்படுவதால் அயற்பொருட்கள் உட்சென்று மேற்தொண்டையில் தங்கிவிடுகின்றன. மேற்தொண்டையில் சிக்கிக் கொள்ளும் அயற்பொருட்கள் பொதுவாகக் கூர்மையாக இருக்கின்றன. அவை வாய்பின்முகப்பு சிலேட்டுமம் மற்றும் டான்சில்கள், வாய்பின்முகப்புத் தூண்கள், உணவுக்குழலின் துவக்கப் பகுதி, குரல்வளை ஆகியவற்றில் சிக்கிக்கொள்கின்றன. மிகப் பெரிய அல்லது வழவழப்பான அயற்பொருட்கள் எளிதில் உட்சென்று உணவுக்குழலின் துவக்கப்பகுதியிலோ அல்லது உணவுக்குழலினுள்ளேயோ சென்று தங்கிவிடுகின்றன.

அயற்பொருட்கள் மூக்கு—மேற்தொண்டையில் தங்குவது மிகவும் அபூர்வம். மூக்குட்செல்லும் கருவிகளின் உடைந்த துண்டுகள் மற்றும் எஞ்சிய உணவுப்பொருட்கள் இரைப்பையிலிருந்து ஏப்பம் மூலம் மேலே வந்த ஊசிப் புழுக்கள் ஆகியவை அங்கு காணப்படலாம். சிலசமயங்களில் அட்டைகள் போன்ற உயிருள்ள ஜந்துக்கள் நீர்ப்பாசான பள்ளங்கள் மற்றும் சதுப்பு நிலத்திலுள்ள அசுத்தத் தண்ணீரைக் குடிப்பதன் மூலம் மூக்கு—மேற்தொண்டையில் காணப்படுகின்றன.

அயற்பொருட்கள் தங்களது தனிப்பட்ட பண்புகளுக்கு ஏற்ப, பல்வேறு அறிகுறிகளை உண்டாக்குகின்றன. சிலேட்டுமப்படலத்தில் ஊடுருவியுள்ள கூர்மையான அயற்பொருள் இருந்தால், நோயாளிக்குக் குறிப்பாக விழுங்கும் போது, ஊசி குத்துவது போன்ற வலி ஏற்படும். மற்றக் கேசுகளில் அயற்பொருள் சிலேட்டும அழற்சியை உண்டாக்குவதால் குருதிதிரட்சி மற்றும் வீக்கம் மிகையான சுரப்பு போன்றவையும் தோன்றுகின்றன. இதன் விளைவாக இருமல் மூச்சுத்திணறல் சிலவேளைகளில் வாந்தி ஆகியவை ஏற்படலாம். மிகப்பெரிய அயற்பொருள் கீழ் மேற்தொண்டையில் குறிப்பாகக் குரல் வளையின் துவக்கத்தில் தங்கிவிட்டால், மூச்சடைப்பு போன்ற திடீர் அறிகுறி தோன்றும்.

சிகிச்சை: மேற்தொண்டையை முழுமையாகப் பரிசோதித்து அயற்பொருள் இருப்பிடத்தைத் தெரிந்து பின்னர் நீண்ட அல்லது வளைந்த இடுக்கியால் அகற்றிவிடலாம். அயற்பொருளை அகற்றியபின்னரும் உள்ள புண்ணுலும் கீறலாலும் நோயாளி அவதியுறுகிறுன்.

அயற்பொருளை அகற்றியபின் கிருமி எதிர் திரவங்களைக் கொண்டு, கொப்பளிக்க வேண்டும்; காரமில்லா உணவையும் உட்கொள்ள வேண்டும்.

மேற்தொண்டையின் தீவிர அழற்சிகள்

மேற்தொண்டை சிலேட்டும அழற்சி தீவிரமாகவோ அல்லது நாட்பட்டோ இருக்கலாம்.

மேற்தொண்டையின் தீவிர அழற்சி (pharyngitis acuta). மேற்தொண்டையின் தீவிர அழற்சி தானுகவே உருவாவதில்லை. சாதாரணமாக மூக்கு மற்றும் மூக்கு—மேற்தொண்டையின் தீவிர நீர்கோப்பிலிருந்து நோய் பரவுகிறது. உலர்ந்த உணர்வு மற்றும் இலேசான வலி, பரபரப்பு, தொண்டைப் புண் போன்ற பல்வேறு அகவய அறிகுறிகள், தீவிரமேற்தொண்டை அழற்சியில் தோன்றுகின்றன. உடல் சார்ந்த பரிசோதனையின் போது, சிலேட்டுமப்படலத்தில் குருதிதிரட்சி காணப்படுகிறது. சில இடங்களில் சளி கலந்த சீழ் சுரப்பு காணப்படுகிறது. தனித்தனியான கொப்

புளக் குமிழ்கள் மேற்தொண்டை சிலேட்டுமத்தின் பின்னே சிவப்புக் கழலேகளாகக் காணப்படுகின்றன. உள்நாக்கு, சிவந்து, வீங்கி, காணப்படுகிறது. உடல் சம்பந்தமான கோளாறுகள் குறைவாகவே இருக்கின்றன. உடல் வெப்பநிலே சகஜமானதாகவோ அல்லது சிறிது அதிகமாகவோ இருக்கிறது. உடல்நிலே சகஜமாகவே இருக்கிறது. தீவிர மேற்தொண்டை அழற்சியைத் தொடர்ந்து டான்சில் அழற்சி தோன்றுகிறது.

சிகிச்சை: டான்சில் அழற்சிக்கான சிகிச்சையே இதற்கும் பொருந்தும், அதாவது ஓய்வு; காரமில்லாத, திரவ உணவு; சலிசிலிக், சல்பனமைடு மருந்துகள்; வெப்ப ஒத்தடங்கள். கீழ்க்கண்ட மருந்தை வாயில் கொப்புளிக்க வேண்டும்.

எடுக்க: டிஸ்—ராடிசிஸ் அல்தே 400.0, சோடியம் பென்சாயிக் 6.0, கிளிசரை 10.0, டிஞ்சர் ஓபியம் பென்சோசி 3.0; வாயிலிட்டுக் கொப்புளிக்கவும்.

எடுக்க: பொட்டாசியம் பெர்மாங்கனேட் 1.0; ஒரு குவளே தண்ணீரில் 2—3 படிகங்களிட்டு, வாயைக் கொப்புளிக்க உபயோகிக்கவும்.

கொப்புளிக்கும் முன்னர் கரையத்தை ஓரளவு சூடாக்கவும். தலேயை நன்கு பின்னுல் சாய்த்து, திரவத்தை நீர்த்தாரையாக உட்செலுத்தினுல்தான் மேற்தொண்டையின் எல்லாப் பகுதிகளும் பயனடையும்.

நீர் ஒழுக்கு கொண்ட மற்றும் குழிவுகள் விழுந்த, கொப்புளங்கள் கொண்ட டான்சில் அழற்சி

டான்சில் அழற்சி என்பது பொதுவான ஒரு தொற்றும் நோயாகும். வாய்பின்முகப்பு டான்சில்கள் உள்ளிட்ட, மேற்தொண்டையின் நிணத்திசுக்கள் அனேத்தும் அழற்சி அடைகின்றன. தல நிணநீர் சுரப்பிகளும் வீங்குகின்றன.

அடினுய்டுதிசுவின் மேற்தொண்டை சிலேட்டுமம் இந்த நிகழ்வில் முழுமையாகவோ அல்லது ஓரளவோ பங்கு கொள்வதால் மேற்தொண்டையின் அழற்சியில் பல்வேறு

நோய்பாதிப்பு அறிகுறிகள் காணப்படுகின்றன. டான்சில்க ளின் பரப்பையும் அதன் பள்ளங்களையும் பாதிக்கும்போது, அழற்சி பரவலாகவும் மேலெழுந்தவாரியாகவும் இருக்கும்; அல்லது அடிஞயுடுதிசுவையும் கொப்புளங்கள் பொதிந் துள்ள டான்சிலேயும் அது பாதிக்கிறது.

ஸ்ட்ரெப்டோகாக்கை கிருமிகளாலும் சிலபோது, ஸ்டீ ஃபிலோகாக்கை மற்றும் நியூமோகாக்கை கிருமிகளாலும் டான்சில் அழற்சி உருவாகிறது. இதற்கு முன்னிணக்க அம்சங்கள் வருமாறு: உடலின் எதிர்ப்பு சக்தி குறைந்த போது, வாய்பின்முகப்பு மற்றும் டான்சில்களின் சிலேட் டும கிரகிப்பிகள் தட்பவெப்ப மற்றும் இரசாயன யாந் திரீக அம்சங்களால் உறுத்தப்படுதலாகும். நோய் பாதிப்பு, வெளிப்புற அம்சங்களாலும் உருவாகலாம். அல்லது டான் சில் குழிவுகள் மற்றும் வாய் மேற்தொண்டை ஆகியவற் றில் நிரந்தரமாகத் தங்கியிருக்கும் கிருமிகளின் வீரிய சக்தி அதிகரிப்பதாலும் நோய் பாதிப்பு ஊக்குவிக்கப்படலாம், சொத்தைப் பற்கள் மற்றும் மூக்குப்பக்கக் காற்றுக்குழி வுகளின், மூக்கின் சீழ்படிந்த நிலே ஆகியவற்றிலிருந்தும் நோய் பரவலாம்.

டான்சில் அழற்சி ஒரு பயங்கரமான உடல் நலத்தைப் பாதிக்கும் வியாதியாக வளர்ச்சி அடைகிறது. இந்த நோ யால் இருதயம், மூட்டுக்கள், சிறுநீரகங்கள் போன்றவை யில் பல சிக்கல்கள் தோன்றுகின்றன. மிகுதியான அசதி, காய்ச்சல், தலேவலி, மூட்டுக்களில் வலி போன்றவையுடன் வாய்பின்முகப்பின் தல அறிகுறிகளும் தோன்றுகின்றன.

அதன் தீவிரத்தைப் பொறுத்து டான்சில் அழற்சி நீர் ஒழுக்கு வகையாகவோ, குழிவுகள் விழுந்ததாகவோ, கொப்புளங்கள் கொண்டவகையாக இருக்கலாம். வாய்பின் முகப்பு டான்சில்களில் பரவலான படலம் இருப்பதையும் அதன் தன்மை, அமைப்பிடம் ஆகியவற்றையும் பொறுத்து இருக்கிறது.

நீர் ஒழுக்கு டான்சில் அழற்சி: முதலில் நோயாளிக்குத் தொண்டையில் உலர்ந்த புண் இருப்பது போன்ற உணர்வு உண்டாகிறது. பின்னர் விழுங்கும்போது ஓரளவான தொண் டைவலி உண்டாகிறது. பொதுவாக உடல் வெப்பம் குறை வாக இருக்கிறது. ஆனல் குழந்தைகளுக்கு மிகையான

காய்ச்சல் இருக்கும், ஆரம்ப அறிகுறிகளில் வாந்தியும் ஒன்ருகும். தலைவலியும் பலவீனமும் அடிக்கடி தோன்றும். நோய் 3—4 நாட்கள் நீடிக்கலாம். எளிய கேசுகளில் மேற் தொண்டையைப் பரிசோதித்தால் டான்சில்கள் சிவந்து, வீங்கி அதன் பரப்பின் மஞ்சளான சளி சுரப்பு காணப்படுகிறது. தீவிரமான கேசுகளில் சிலேட்டுமத்தின் மீது புள்ளிபுள்ளியான குருதிப்பெருக்கும் உள்நாக்கு வீக்கமும் வாய் பின்முகப்பு தூண்களின் வீக்கமும் காணப்படுகின்றன. கீழ்த் தாடை எலும்புக் கோணத்தின் கீழேயுள்ள நிணநீர் முடிச்சுகள் வீக்கத்துடனும் வலியுடனும் இருக்கின்றன.

நீர் ஒழுக்கு டான்சில் அழற்சி பல அதிதீவிர தொற்றும் நோய்களிலும் காணப்படுகிறது. சிவப்புக் காய்ச்சலில் டான்சில் அழற்சி ஒரு புதிரான போக்குடன் காணப்படுகிறது. துவக்கத்தில் மெல்லிய அண்ணத்தின் மத்தியில் அழற்சி சிவப்புத்தன்மை தோன்றுகிறது. ஆனல் சாதாரணமான டான்சில் அழற்சியில் டான்சிலின் சிலேட்டுமம் பெரிதும் பாதிக்கப்படுகிறது. ஒன்றிரண்டு நாட்களில் சிவப்புக் காய்ச்சலில் காணப்படும் நீர் ஒழுக்கு டான்சில் அழற்சியால் ஏற்படும். தெளிவான, வரையறுக்கப்பட்ட சிவப்புத்தன்மை மறைந்துவிடுகிறது. குருதித்திரட்சி பெரிதும் பரவி, டான்சில்களையும் மேற்தொண்டையின் பின் சுவரையும் பாதிகிறது.

சிவப்புக் காய்ச்சலின் தனித்தன்மை வாய்ந்த சருமத்தடிப்பு முதல் 23—24 மணி நேரங்களில் தோன்றுகிறது. தட்டம்மையில் வாய்பின்முகப்பின் குருதிதிரட்சி புள்ளிகளாக இருக்கிறது, நோய் தோன்றிய 2 வது, 3வது நாளில் இது தோன்றுகிறது.

குழிவு விழுந்த டான்சில் அழற்சியில் பொதுப்படையான அறிகுறிகள் முனைப்பாகக் காணப்படுகின்றன. நீர் ஒழுக்கு டான்சில் அழற்சியைவிட இங்கு உடல் பற்றிய கோளாறுகள் மிகையாக இருக்கின்றன. விழுங்கும்போது உண்டாகும் தலைவலியும் மிகவும் மோசமாக உள்ளன. காய்ச்சல் மிகையாக இருக்கிறது. அதுவும் குழந்தைகளில் 40° செ வரை எட்டும். 4வது, 5வது நாளில் நோய் மறைகிறது.

துவக்க அறிகுறிகள் தோன்றிய பின் உண்டாகும் தொண்டை வலி, விழுங்கும்போது அதிகமாகிறது, சில

போது, அது காதினுட்செல்கிறது. பாக்டீரியா மற்றும் செதிளாகச் சிறிய எபிதீலிய செல்கள், வெள்ளணுக்கள் ஆகியவை குழிவுகளை நிரப்பி, சிவந்த ஓரளவு வீங்கிய டான்சில் சிலேட்டுமத்தில் வெள்ளை மற்றும் மஞ்சள் படைகளாகப் பரவுகின்றன. மஞ்சள் மட்டும் வெள்ளை நிற படலங்களாலான ஒரு போர்வை, டான்சில்களின் மீது பரவியுள்ளது. இத்தகைய கேசுகளில் குருதித்திரட்சி முனைப்பாக இருக்கிறது. மெல்லண்ணத்திலும் வாய்பின்முகப்புத் தூண்களிலும் வீக்கம் இருக்கிறது. குழிவு விழுந்த டான்சில் அழற்சியில் டான்சில் வீக்கமடைந்து, மிகைவளர்ச்சியடைகிறது. குழிவுகளில் படலம் தோன்றுவது, தொண்டை அடைப்பான் நோயைப் பிரித்தரிய உதவுகிறது. டிப்தீரியாவில் (தொண்டை அடைப்பான் நோய்) துவக்க நைவு, டான்சில் சிலேட்டுமத்தின் பிரதான பகுதிகளில் தோன்றுகிறது. தல நிணநீர் முடிச்சுகள் வீக்கத்துடனும் வலியுடனும் காணப்படுகின்றன. குழிவு விழுந்த டான்சில் அழற்சி மிகவும் தொற்றும் தன்மை கொண்டது. இதனால்தான் இந்நோய் அடிக்கடி குடும்பங்களிலும் மருத்துவமனைகளிலும் திடீரென்று தோன்றுகிறது.

கொப்புளம் கொண்ட டான்சில் அழற்சி: (வண்ணப்பட அட்டவணை III படம் 4) இது குழிவு விழுந்த டான்சில் அழற்சியுடன் சேர்ந்தோ அல்லது தனியாகவோ தோன்றும் ஒரு தொற்றும் நோயின் ஒருவகையாகும். இரண்டு டான்சில்களின் சிவந்த வீங்கிய சிலேட்டுமத்தில் வட்டமான, மஞ்சளான கழலைகள் பல தோன்றுகின்றன. குண்டூசி தலைபோன்ற இவை சீழ்கொண்ட டான்சிலின் கொப்புளங்களாகும். இந்நோய் மற்றவகை டான்சில் அழற்சிகளிலிருந்து எவ்விதம் மாறுபடுகிறது என்றால், சீழ்கொண்ட கொப்புளங்கள் ஒரே அளவாகவும் ஒழுங்கான வடிவமாகவும் இருக்கின்றன. டான்சில்களின் புறப் பகுதிகளிலேயே இவை காணப்படுகின்றன. சீழ் நிலையின் போது மஞ்சள்—வெள்ளை கொப்புளங்கள் படிப்படியாகப் பெரிதாகின்றன. பின்னர் மேற்தொண்டை வளியில் உடைந்துவிடுகின்றன. டான்சிலின் இணைப்புத்திசுப் படுகையில் சீழ் நுழைந்தால் புற டான்சில் சீழ் கட்டி தோன்றுகிறது.

கொப்புள டான்சில் அழற்சி திடீரேன்று துவங்குகிறது.

இத்துடன் குளிர் நடுக்கும், திடீரென்று உடல்வெப்பம் ஏறு தல் (40° செ வரையோ அதற்கு மேலோ) புண்ணுன தொண்டை, முதுகு, கால்கைகளில் வலி, தலைவலி, பொதுவான பலவீனம் தோன்றுகின்றன. கீழ்த்தாடை நிணநீர் முடிச்சுகள் வீங்கி, வலியுடன் காணப்படுகின்றன. குழிவு விழுந்த டான்சில் அழற்சியைப் போன்று படைகள் பருமனுக இருக்கின்றன. இந்த நிலையில் வெள்ளணுக்கள் — குறிப்பாக நியூட்ரோபில்கள்—மிகையாகக் காணப்படுகின்றன. வெள்ளணு எண்ணிக்கையில் ஒரு இடது புற இடப்பெயர்வு உள்ளது.

கொப்புள டான்சில் அழற்சி, மேற்தொண்டை மற்றும் நாக்கு டான்சில்களையும் ஒரேசமயத்தில் பாதிக்கின்றன. நோயின் போக்கு தீவிரமாக இருந்தாலும் 5—7 நாட்களில் நோய் முழுமையாக சீரடைகிறது.

டான்சில் அழற்சியின் போது பல்வேறு சிக்கல்கள்—தல, பொதுவான—தோன்றுகின்றன.

தலச் சிக்கல்களில் புற டான்சில் சீழ் கட்டிகளும் நடுச்செவியின் தீவிர அழற்சியும் அடங்கும். பொதுவான சிக்கல்களில் இருதய முடக்குவாதம் மற்றும் கீல்முடக்குவாதம் சிறுநீரக நோய்கள், சீழ்த்தன்மை ஆகியவை அடங்கும்.

நோய் நிர்ணயம்: நோய் நிர்ணயம் அத்துணை சிரமமல்ல. குழிவு கொண்ட டான்சில் அழற்சி நோய் நிர்ணயத்தின் போது, தொண்டை அடைப்பான் நோயை மனதில் கொள்ள வேண்டும். டிப்தீரியா எனப்படும் தொண்டை அடைப்பான் நோயைப் பற்றிய அத்தியாயத்தில் குறிப்பான வேறுபாடுகள் விவரிக்கப்படும்.

டான்சில் சிரந்தி நோயில் குறைந்த அளவு பலவீனமும் விழுங்கும்போது வலியும் குறைந்த அளவில் காய்ச்சலும் தோன்றுகின்றன. வாய்பின்முகப்பு தூண்களும் டான்சில்களும் சிவந்து காணப்படுகின்றன. சாம்பல் நிற வட்ட வீக்கங்கள் கன்னங்கள் மற்றும் ஈறுகள், நாக்கு ஆகியவற்றின் சிலேட்டுமத்தில் காணப்படுகின்றன. கீழ்தாடையின் அடியிலும் கழுத்திலும் வீங்கிய, பருமனுன பல நிணநீர் முடிச்சுகள் காணப்படுகின்றன. டான்சில் சிரந்தி நோய், பொதுப் படையான ஆய்வினுலும் வாசர்மேன் பரிசோதனையினுலும் நிர்ணயம் செய்யப்படுகிறது.

நோய் முன்கணிப்பு சாதகமாகவே இருக்கிறது. எனினும் எந்த வகையான டான்சில் அழற்சியும் பூரணமாகச் சீரடைந்த பின்னரும் முடக்குவாத கீழ் அழற்சி மற்றும் முடக்குவாத இருதய உள்ளுறை அழற்சி, சிறுநீரக அழற்சி, இரத்த வழி கிருமிகள் பரவல் போன்ற பல சிக்கல்கள் பின்னர் தோன்றுகின்றன. எனவே நோய் முன்கணிப்பு குறிப்பாக மீண்டும் மீண்டும் வரும் டான்சில் அழற்சியைத் தொடர்ந்து வரும் சிக்கல்கள் இருக்கும்போது, கவனத்துடன் அளிக்கப்பட வேண்டும்.

தீவிர டான்சில் அழற்சியின் எல்லாக் கேசுகளிலும் ரத்தப் பரிசோதனைகள் கட்டாயமாகச் செய்யப்பட வேண்டும். ஏனெனில் டான்சில் அழற்சி, லுகீமியா எனப்படும் தீவிரமான இரத்த நோயின் அறிகுறியாக இருக்கலாம்.

சிகிச்சை: சிக்கல்கள் வராமல் தவிர்க்க ஒரு தடுப்பு முறையாகப் பூரண ஓய்வு கொடுக்கப்பட வேண்டும். திரவ உணவு கஞ்சியாகக் கொடுக்க வேண்டும். காஃபின் கலந்த அசிடைல் சலிசிலிக் அமிலம் அளிக்கப்பட வேண்டும்.

எடுக்க: ஆஸ்பிரின் 0.5, காஃபீன் சோடியம் பென்சாயிக் 0.1, பொடியாக்கி 10 பொட்டலங்கள். தினமும் 2—3 பொட்டலங்கள் கொடுக்கப்பட வேண்டும்.

சிறு குழந்தைகளுக்குச் சோடியம் சலிசிலேட் கரையம் கொடுக்க வேண்டும். போரிக் அமிலம் மற்றும் சோடியம் பென்சோவேட் கரையங்கள் போன்றவை தொண்டையைக் கழுவிக் கொப்புளிக்க உபயோகிக்கப்படலாம்.

எடுக்க: ஹைட்ரஜன் ஹைபராக்சைடு 3%—100.0 ஒரு குவளை தண்ணீரில் ஒன்று அல்லது இரண்டு மேஜைக்கரண்டிகளாகக் கொடுக்கப்படலாம்.

எடுக்க: போரிக் அமிலம் 25.0; கொதிக்கவைக்கப்பட்ட வெப்பமான தண்ணீர் கொண்ட குவளையில் ஒரு மேஜை கரண்டி இட்டு, கொப்புளிக்கவும்.

எடுக்க: கிராமிசிடின் 2.0; ஆறு சிறிய கண்ணுடிச் சிமிழ்களில் எடுக்கவும் ஒரு கண்ணுடிச் சிமிழின் அடக்கத்தை ஒரு குவளை தண்ணீரில் இட்டு, கொப்புளிக்கப் பயன்படுத்துக.

எடுக்க: சோடியம் பென்சாயின் 25.0; ஒரு குவளை தண்ணீரில் அரைத்தேக்கரண்டி இட்டு, கொப்புளிக்கப் பயன்படுத்துக.

குழந்தைகளுக்கு வெப்பமான பானங்களை மிகையாக அளிக்க வேண்டும். மூன்றில் ஒரு பங்கு ஆல்கஹாலும் மூன்றில் இரண்டு பங்கு தண்ணீரும் கொண்ட கரைசலில் தோய்க்கப்பட்ட வெப்பமான ஒத்தடம் கழுத்திற்கு இடப்பட்டால், பயனளிக்கும். 2% சூடான சமையல் சோடா உப்பு கரையத்திலிருந்து வெளிப்படும் ஆவியை வெப்ப மூச்சாக உள்ளிழுப்பதுவும் நல்லது. மலமிளக்கி மருந்துகளும் அளிக்கப்பட வேண்டும். சிறுநீர் போன்றவை பரிசோதிக்கப்பட்டு, இருதயம் மற்றும் சிறுநீரகங்களின் நிலையைத் தெரிந்து கொள்ள வேண்டும். பாதிக்கப்பட்ட உறுப்பான டான்சில்களில் ஊடுருவலையும் நீர்தேக்கதையும் வெப்ப ஒத்தடங்கள் தணிக்கும். அதன் பின்னர் நோய் நிகழ்வு விரைவில் சீரடையும் வலியும் முழுமையாகக் குறைந்துவிடும்.

டான்சில் நோய்பாதிப்பில் ஸ்ட்ரெப்டோகாக்கையின் பங்கு இருப்பதால் ஸ்ட்ரெப்டோசைட் மற்றும் சல்ஃபனமைடு, பெனிசிலின் போன்ற மருந்துகளைத் தசை ஊசியாகவும் பையோமைசீன், டெர்ராமைசீன் போன்றவைகளை மாத்திரைகளாகவும் உட்செலுத்துவது பொருத்தமே. ஸ்ட்ரெப்டோசைட் மற்றும் சல்ஃபாதையசோல், சல்ஃபாடிமிசின் போன்ற மருந்துகளை 0.3—0.6 கிராம் அலகுகளில் 5—6 தடவைகள் தினமும் கொடுப்பதுவும் நல்லது. குழந்தைகளுக்கு அவர்களின் வயதிற்கேற்பக் குறைத்துக் கொடுப்பதே நல்லது.

தடுப்பு முறைகள்: உடலை வலுப்படுத்தி, பல்வேறு தீய, புறப்பாதிப்புளிலிருந்து பாதுகாக்கும் அடிப்படையில் டான்சில் அழற்சியைத் தடுக்கும் பொது நியதிகள் அமைந்துள்ளன.

இந்த நியதிகளாவன: (1) தொழிற்சாலைகளில் சுகாதார யாந்திரீகக் கட்டுப்பாடுகளைப் பின்பற்றுதல், ஒரு குறிப்பிட்ட தொழிலுக்குத் தகுதியான ஆட்களைத் தேர்ந்தெடுத்தல், டான்சில் அழற்சியால் பாதிக்கப்படக்கூடியவர்களைத் தேர்ந்தெடுத்து அவர்களை முறையாகப் பரிசோதித்து, சிகிச்சை அளித்தல். (2) சுகாதாரமான வாழ்க்கைத்தரங்கள், சுய சுகாதாரம், உடலை வலுப்படுத்துதல். (3) நாட்பட்ட டான்சில் மிகைவளர்ச்சி, சீழ்கொண்ட காற்றுக்குழிவு அழற்சி, அடினொய்டு மிகை வீக்கம், சொத்தைப்பற்கள் போன்றவை மூச்சு மண்டலத்தைப் பாதிப்பதுடன் டான்சில் அழற்

சியையும் ஊக்குவிக்கின்றன. இந்நிலைகளுக்குச் சிகிச்சை அளிக்க வேண்டும்.

டான்சில் அழற்சி நோய் ஒரு தொற்றும் நோயாக இல்லாவிடினும் நோயாளியைத் தனிமைப்படுத்தி அவனுக்கெனத் தனியான பாத்திரங்களைக் கொடுப்பது நல்லது. சுகாதாரமான நபர்கள் குறிப்பாக இந்நோயால் எளிதில் பாதிக்கப்படக்கூடிய குழந்தைகள், நோயாளியுடன் தொடர் கொள்ளக் கூடாது. தீவிர அழற்சி, டான்சிலை பாதிப்பதுடன் மட்டும் நின்றுவிடாது. மேற்தொண்டையின் எல்லா நிணநீர்த்திசுவையும் பாதிக்கிறது. எனினும் தனிப்பட்ட டான்சில்களின் நைவுகள் தனக்கெனச் சிறப்பான நோய் அறிகுறிகளைக் கொண்டுள்ளன.

மேற்தொண்டை டான்சிலின் தீவிர அழற்சி. இந்த நிலை—குறிப்பாக மேற்தொண்டை டான்சிலின் மிகைவளர்ச்சியில் — பொதுவாகக் குழந்தைகளில் காணப்படுகிறது. இதை அடினுய்டின் தீவிர அழற்சி என்கிருேம் அல்லது மூக்குப் பின்புற டான்சில் அழற்சி(angina retronasalis)என்கிருேம். அறிகுறிகளாவன: காய்ச்சல், பொதுவான பலவீனம், மூக்கு அழற்சி அறிகுறிகள். மூக்கு—மேற்தொண்டையில் காணப்படும் தொந்திரவான அரிப்பு உணர்ச்சியுடன் இருமலும் காது வலியும் காணப்படுகின்றன. கழுத்து நிண முடிச்சுகள் வீங்கியும் வலியுடனும் இருக்கின்றன.

சிகிச்சை: மூக்கின் தீவிர அழற்சிக்கான சிகிச்சையே இதற்கும் பொருந்தும்.

நாக்கு டான்சிலின் தீவிர அழற்சி. இந்த நிலை மிகவும் அபூர்வமானது. மற்ற டான்சில் அழற்சிகளைப்போன்றே, இதிலும் அதே அறிகுறிகள் காணப்படுகின்றன. விழுங்கும் போது தலைவலி, ஸ்பெடுலாவைக் கொண்டு அழுத்தும் பொழுது நாக்கின் அடியில் வலி, சிவந்த வீங்கிய நாக்கு டான்சில் ஆகியன. சிலபோது குழிவு கொண்ட டான்சில் அழற்சியைப்போன்று இதிலும் மஞ்சள் நிறப்புள்ளிகள் காணப்படுகின்றன.

சிகிச்சை: அழற்சியடைந்த வாய்ப்பின்முகப்பு டான்சிலுக்கான சிகிச்சையே இதற்கும் அளிக்கப்பட வேண்டும்.

சிலேட்டுமப்படலத்தில் புண்கள் (வின்சென்டின் அன்ஜைனு). மெல் அண்ணம் மற்றும் டான்சில்கள், ஈறுகள், மேற்தொண்

டையின் பின்புறச்சுவர், கன்னங்கள் ஆகியவற்றின் சிலேட்டுமத்தில் புண்கள் தோன்றுகின்றன. வாய் சிலேட்டுமத்தின் மடிப்புகளில் தீமைபயக்காமல் இருந்துவரும் ஸ்பைரோகீட்டா கிருமியும் ஃப்யூசிபார்ம் கிருமியும் சேர்ந்து செயல்படும் போது இந்நோய் உண்டாகிறது. மெல் அண்ணம் மற்றும் டான்சில்களின் சிலேட்டுமத்தின் மீது மஞ்சளும் வெள்ளையும் கலந்த, மேலெழுந்தவாரியான நசிவடைந்த படைகள் தோன்றுவதுதான் இந்நோயின் முக்கிய அறிகுறியாகும். இந்த நசிவடைந்த படைகள், சிலேட்டுமத்தில் ஆழமான புண்களை உண்டாக்குகின்றன. அவை அவ்வளவு வலியின்றி இருந்த போதிலும் ஒரு துர்நாற்றத்தையும் உமிழ்நீர் சுரப்பையும் உண்டாக்குகிறது. உடல் நலத்தில் மாற்றம் எதுவுமின்றி, காய்ச்சலும் குறைவாகவோ அல்லது இல்லாமலோ இருக்கிறது. தலநிணநீர் முடிச்சுகள் வீக்கமடைந்து வலியுடன் காணப்படுகின்றன.

சுமார் ஒரு வாரம்வரை இந்த நோய் நீடிக்கும். சில வேளைகளில் சில வாரங்களோ அதற்கு மேலோ இந்த நோய் நீடிக்கலாம்.

சிலேட்டுமப்படலத்தில் புண்கள் கொண்ட அன்ஜைனு, எப்போதாவதோ அல்லது கொள்ளை நோயாகவோ தோன்றலாம். 1888ல் பின்லாந்தில் இந்த நோய்தாக்குதலைக் கண்ட, மிகப் பிரசித்திப் பெற்ற ருஷ்ய விஞ்ஞானி எஸ்.பி. போட்கின் இந்த நோயை ''பின்லாந்து குவின்ஸி'' என்று விவரித்தார். (குவின்ஸி என்பது டான்சிலைச் சுற்றித் தோன்றும் சீழ்கட்டியாகும். மொ—ர்.)

இந்த நோய் பற்றி எழுதிய முதல் ருஷ்ய நாட்டுஅறிஞர் என்.பி. சிமனேவ்ஸ்கிதான். செயிண்ட் பீடர்ஸ்பர்கில் 1890ல் தோன்றிய சிலேட்டுமப்படலப் புண் கொண்ட அன்ஜைனுவைப் பற்றி அவர் விபரமாக எழுதியுள்ளார்.

ஃபிலடோவ் போன்ற ருஷ்ய நாட்டு டாக்டர்களின் கூற்றுப்படி, வாய்க்குழிவு மற்றும் மேற்தொண்டையின் புண்கள், புண்களுடன் கூடிய வாய் அழற்சியைத் தொடர்ந்தே உண்டாகின்றன. ஆகவே புண்களுடன் கூடிய படல அன்ஜைனுவும் வாய்சிலேட்டுமத்தின் புண்களும் ஒரேமாதிரியானவை என்று, 1898ல் வின்செண்ட் இந்த வியாதியைக் கண்டுபிடிப்பதற்கு முன்பே தெரிந்திருந்தது.

நோய் நிர்ணயம்: புண்களிலிருந்து எடுக்கப்பட்ட பூச்சு களை ஆராய்வதன் மூலம் நோய் நிர்ணயமாகிறது. இந்தப் பூச்சில் ஃப்யூசிபார்ம் கிருமிகளும் ஸ்பைரோகிட் கிருமிக ளும் காணப்படுகின்றன. சிலசமயங்களில் புண் கொண்ட சிலேட்டும அன்ஜைனவை, தொண்டை அடைப்பான் நோய் மற்றும் கிரந்தி நோய், புற்று நோய் ஆகியவற்றிலிருந்து புறப் பரிசோதனை மூலம் பிரித்தறிவது இயலாது.

சிகிச்சை: எளிய கேசுகளில் நீர்த்த ஹைட்ரஜன் பெராக் சைடு மற்றும் பொட்டாசியம் குளோரேட், போரிக் அமி லம் அல்லது பொட்டாசியம் பெர்மாங்கனேட் போன்ற வற்றை, வாய் கொப்புளிக்கப் பயன்படுத்தி நோயைச் சில நாட்களுக்குள்ளேயே குணமடையச் செய்யலாம். மிகை யான காய்ச்சலும் அதிகமாகப் புண்களும் கொண்டகேசுக ளில் சல்வார்சான் கரையத்தைப் புண்களின் மேல் பூச உபயோகிக்கலாம். அல்லது ஊசி மருந்தாகவும் பயன்படுத் தலாம். எனினும் பெனிசிலினைத் தசை ஊசியாகச் செலுத் துவதே மிகச் சிறந்த சிகிச்சையாகும்.

துகளற்ற வெள்ளை அணுக்கள் அண்ஜைன (angina agranulocy totica). இந்த நோயில் திடீரென்று காய்ச்சல், சில வேளை களில் குளிர் நடுக்கம், தொண்டைப் புண் ஆகியவை காணப்படுகின்றன. தொண்டையைப் பரிசோதித்தால், சாம்பல் நிற நசிவுப்பட்டைகளால் மூடப்பட்ட, பெரும ளவு வீங்கிய சிலேட்டுமம் காணப்படுகிறது. பின்னர் உரு வாகும் ஆழ்ந்த புண்கள், டான்சில்களை மட்டும் பாதிக் காமல் மேற்தொண்டை மற்றும் வாய்க்குழிவு, குரல்வளை ஆகியவற்றிற்குப் பரவுகிறது. உடல் சார்ந்த கோளாறுகள் தீவிரமாக இருக்கின்றன. கடுமையான காய்ச்சலும் தோன் றுகிறது.

இரத்தப் பரிசோதனை மூலம் நோயின் தீவிரத் தன்மை தெரியவருகிறது. இரத்தத்தில் துகள் கொண்ட வெள்ளை அணுக்கள் முழுமையாக மறைந்துவிடுகின்றன. 6000—7000 வெள்ளை அணுக்கள் என்பது ஒரு கன மி.மீ க்கு 500 செல்களாகக் குறைகிறது. இரத்தப் பரிசோதனை செய்யா விடில் இந்த நோயை டிஃப்தீரியா என்றோ, புண்கள் கொண்ட படல அண்ஜைன என்றோ கருத வேண்டிவரும்.

மிகவும் பயங்கரமான இந்த வியாதி மிகவும் அபூர்வ

மாகவே தோன்றுகிறது. நோயை ஊக்குவிக்கும் காரணங்கள் எவை எனத் தெரியவில்லை. 4—5 நாட்கள் முதல் பல வாரங்கள் நீடிக்கலாம் சிகிச்சை செய்யப்படாவிடில் மரணம் சம்பவிக்கலாம்.

சிகிச்சை: இரத்தம் செலுத்தப்படல், எலும்பு மஜ்ஜைக்கு எக்ஸ்கதிர்வீச்சு, வெள்ளணுக்களின் எண்ணிக்கையை அதிகரிக்க 0.3 கிராம் அலகில் தினமும் நான்கு தடவைகளாகப் பெண்டாக்ஸைல் கொடுக்கப்பட வேண்டும். துலசிகிச்சையாகக் கொப்புளித்தல் முறை கையாளப்படுவதுடன் புண்களின் மீது 5% கொக்கைன் கரைசலைத் தடவுதலும் ஆர்தோபார்ம் மற்றும் அனஸ்தெசின் பொடிகளைத் தெளிப்பதும் சிகிச்சையில் அடங்கும், முன்காலத்தில் மிகவும் பயங்கரமாகக் கருதப்பட்ட இந்த நோய், தசை ஊசியாகப் பெனிசிலின் கொடுக்கப்பட்ட காலத்திலிருந்து தீங்கற்றதாக ஆகிவிட்டது.

ஒருசெல்கொண்ட வெள்ளணு மிகையான நோயிலும் லிஸ்டீரியோசில் நோயிலும் டான்சில் அழற்சி

(Angina monocitotica et listerellosa)

ஒருசெல்கொண்ட வெள்ளணு மிகை நோய் அடிப்படையில் எப்போதாவது தோன்றுகிறது. மிகவும் அபூர்வமாக, கொள்ளை நோயாக ஒரு குடும்பத்திலோ, சிறிய சமூகக் கூட்டத்திலோ தோன்றுகிறது. 1885ல் என். எஃப். ஃபிலாடோவ் ''கட்டிக்காய்ச்சல்'' என்று இந்த நோயை விவரித்தார். இதில் வீங்கிய நிணநீர் முடிச்சுகளும் இரத்தத்தில் சிறப்பான மாற்றங்களும் காணப்படுகின்றன.

நோய் காரணி: இந்த நோய் ஒரு வைரஸால் ஏற்படலாம் எனச் சமீபகால மருத்துவ மற்றும் பாக்டீரியா ஆராய்ச்சிகள் மூலம் தெரியவருகிறது. லிஸ்டீரியா பாக்டீரியாவால் உண்டாகும் லிஸ்டீரியோசிஸ் என்ற நோயின் ஒரு வகைதான் இந்த ஒரு செல் வெள்ளணு மிகை நோய் எனச் சில அறிஞர்கள் கருதுகின்றனர். இந்த ஊகம் சரியாகவே இருக்கலாம் என நம்ப இடமிருக்கிறது. ஏனெனில் ஒரு செல் வெள்ளணு

மிகை நோயிலும் லிஸ்டீரியோசிஸ் நோயிலும் காணப்படும் அறிகுறிகள் ஒன்ருகவே இருக்கின்றன. லிஸ்டீரியோஸ் நோயைப்போல அல்லாமல் ஒருசெல் வெள்ளணு மிகை நோயில் சிக்கல்கள் அதிகமாக இல்லை.

நோயின் மருத்துவ அறிகுறிகளும் போக்கும். ஒருசெல் வெள்ளணு மிகைநோய் 10—30 வயது இளைஞர்களிடமே காணப்படுகிறது. இந்நோய் எச்சில் துகள்கள் மூலம் பரவுகிறது. இந்நோய் பல்வேறு வகையாக இருக்கிறது. முன் மாதிரியான நோயில் குளிருடன் நோய் துவங்குகிறது. தலைவலியும் மிகையான காய்ச்சலும் (39—40° செ) தோன்றுகிறது. இக்காய்ச்சல் அடிக்கடி அதிகரிக்கவும் குறையவும் செய்கிறது. மிகவும் சிறப்பான அறிகுறியாவது: ஒரே சீராக இன்றி, வலியுடன் வீங்கிய கழுத்து மற்றும் கீழ்த்தாடை அடி போன்றவற்றில் பல நிணநீர் முடிச்சுகள் காணப்படுகின்றன. இதேபோது மண்ணீரலும் கல்லீரலும் வீங்கிக் காணப்படுகிறது.

ஒருசெல் வெள்ளணு மிகை நோயில் டான்சில் அழற்சி 3 வது, 4வது நாட்களில் பல்வேறு வகைகளாகக் காணப்படுகிறது. அது நீர் ஒழுக்கு வகை, குழிவு கொண்ட வகை, படல வகை போன்ற எதுவாகவும் இருக்கலாம். சிலசமயங்களில் டிஃப்தீரியா போன்று தோற்றமளிக்கும். வாய்பின் முகப்புத் தூண்களிலும் உள்நோக்கிலும் மெல் அண்ணத்திலும் படைகள் பரவிக் காணப்படுகின்றன. இன்னும் தீவிரமான கேசுகள், புண்கொண்ட நசிந்த வகையாக இருக்கிறது. இங்கு வாயில் துர்நாற்றத்துடன் சாம்பல் பச்சை நிற படலம் டான்சிலின் மீது காணப்படுகிறது. மேற்தொண்டையின் இந்த மாற்றங்களால் வலி உண்டாகிறது. நிணநீர் முடிச்சுகளும் வீங்கிக் காணப்படுகின்றன.

நோய் நிர்ணயம்: இரத்தப் பரிசோதனையைப் பொறுத்து, நோய் நிர்ணயம் இருக்கிறது. ல்யூகிமியா மற்றும் துகளற்ற வெள்ளணுப்பெருக்கம், ட்யூலரீமியா, புருசெல்லோசிஸ் போன்ற நோய்களை இரத்தப் பரிசோதனை மூலம் பிரித்தறியலாம். வெள்ளணுப்பெருக்கம் மிகையாக இருக்கிறது (15,000—20,000). ஒருசெல் வெள்ளணுக்கள் மிகையாக 50—90% ஆக இருக்கிறது. சிவப்பு அணுக்களின் எண்ணிக்கை சகஜநிலையில் இருக்கிறது.

இந்நோய் 2—3 வாரங்கள் நீடிக்கிறது, பின்னர் காய்ச்சல் படிப்படியாகக் குறைகிறது. தல அறிகுறிகளான டான்சில் அழற்சி மறைகிறது, வலி நின்றுவிடுகிறது. மண்ணீரல் சகஜநிலையை அடைகிறது. வீங்கிய நிணநீர் முடிச்சுகளும் அளவில் குறைந்துவிடுகின்றன. எனினும் ரத்த நிலை படிப்படியாக மெதுவாகச் சகஜநிலையை அடைகிறது.

சிகிச்சை: அறிகுறிகளைப் பொறுத்தே சிகிச்சை அமைகிறது. பென்சிலின் போன்ற எதிர் உயிர் மருந்துகளும் தசை ஊசியாக ஆர்சனிக்கும், இரத்த வழியாகக் குளுகோஸ் கலந்த அஸ்கார்பிக் அமிலமும் நோய் பாதிப்பைத் தடுக்கச் சிபாரிசு செய்யப்படுகிறது. இரத்த அணுக்கள் உற்பத்தியைத் தடை செய்யும் சல்பனமைட் மருந்துகள் தவிர்க்கப்பட வேண்டும்.

சீழ்கொண்ட அண்ஜைனு. இந்நோயின் துவக்கத்தில் கீழ்க் கண்டவை காணப்படுகின்றன: திடீரென்று 39—40° செ காய்ச்சல், தொண்டையில் அழற்சியும் நசிவும் கொண்ட அறிகுறிகள், குருதிப்புள்ளிகள், மூக்கிலிருந்தும் வாயிலிருந்தும் குருதிப்பெருக்கு.

அண்ஜைனுநிலை நோயின் துவக்கமல்ல. எந்தவித அறிகுறியுமின்றி, 1—3 வாரங்கள் நீடித்த உணவின் நச்சுப் பொருட்களின் விளைவாக நோய் உண்டாகிறது.

சாமை மற்றும் கோதுமை, கம்பு, பார்லி, ஓட்ஸ் போன்ற குளிர்காலத்தில் நிலங்களில் விடப்பட்டுச் சென்ற, தானிய வகைகளால் இந்நோய் தோன்றுகிறது.

தானிய வகைகளைக் குறிப்பாகச் சாமையை உட்கொள்ளுவதால் ஒரு கசப்பான சுவையும் எரிச்சலும் வாய், மேற்தொண்டை உணவுக்குழிவு இரைப்பை ஆகியவற்றில் தோன்றுகின்றன. நாக்கில் மரத்துப் போன உணர்ச்சி தோன்றுகிறது. இந்த அறிகுறிகளுடன் குமட்டல், வாந்தி, தலைவலி ஆகியவை தோன்றுகின்றன. இந்த உணவை மீண்டும் சாப்பிட்டால், மேற்கூறிய அறிகுறிகள் மீண்டும் தோன்றுவதில்லை. ஏனெனில் உடம்பு பாதிப்பின்மை நிலையையடைகிறது.

இன்னும் சில கேசுகளில் இந்த உணவை இரண்டு, மூன்று வாரங்கள் அருந்திஞல் தலைவலியும் அசதியும் பலவீனமும் தோன்றுகின்றன. பூச்சிக்கடி போன்று புள்ளியான

குருதிப்பெருக்கு தோலில் காணப்படுகிறது. சீழ்கொண்ட அண்ணஜனுவின் துவக்க நிலையிலேயே வெள்ளணுக்களின் எண்ணிக்கை குறையத் துவங்குவதை இரத்தப் பரிசோதனை காட்டுகிறது.

குளிர்காலத்தில் சேதமடைந்த இந்தத் தானியங்களை உட்கொள்வது நிறுத்தப்படவில்லையாயினும் சிகிச்சையும் உடனடியாகத் துவக்கப்படவில்லையெனினும் இரண்டு, மூன்று வாரங்களில் மீண்டும் திடீரென்று முன்கூறிய அறிகுறிகள் தோன்றும். நசிவின் துவக்கத்தைத் தெரிவிக்கும் டான்சில்களின் மீதுபடியும் வெள்ளை அல்லது மஞ்சளும் கபிலமும் கலந்த படலம் விரைவில் புண்களை உண்டாக்கி, குருதிப் பெருக்கை உண்டாக்குகிறது. இத்தகைய புண்கள் தோன்றுவது டான்சில்களில் மட்டுமல்லாமல், நிண அடினுய்டு திசு இருக்கும் இடங்களிலெல்லாம் தோன்றுகிறது. இது, அண்ணம் மற்றும் மேல்தொண்டை, உணவுக்குழல் ஆகியவற்றின் சிலேட்டுமத்திற்கும் சிலவேளைகளில் வாய் குழிவிற்கும் பரவுகிறது.

நோயின் துவக்கத்திலேயே அண்ணஜனு அறிகுறிகள் துவங்கும் முன்னரே, உணவின் நச்சுப்பொருட்களை நிறுத்திவிடில், முழுமையான உடல் நலம் மீண்டும் கிடைக்கிறது. கொத்தத்தில் உண்ணப்பட்ட நச்சுப்பொருட்களும் ஓரளவாகவே இருந்திருக்க வேண்டும்.

மிகவும் முற்றிய, சீழ்கொண்ட அண்ணஜனு, அநேகமாகப் பேராபத்தில் முடிகின்றது.

இந்நோய் நிலைக்கு வைத்திய சிகிச்சை வருமாறு: வெள்ளணு குறைந்த நிலையிலேயே சீழ்கெண்ட அண்ணஜனுவை நோய் நிர்ணயம் செய்ய வேண்டும். குளிர்காலத்தின் போது சேதமடைந்த தானியங்களை உணவாகக் கொண்ட மக்கள் நிரம்பிய பகுதியில் வெள்ளணுக்குறைவைக் கண்டுபிடிக்க இரத்தப் பரிசோதனையும் செய்வதும் இன்றியமையாததாகும்.

சிகிச்சை: நோயின் முதல் அறிகுறிகளின் போதே, உணவிலிருந்து நச்சுவிளைவிக்கும் பொருட்கள் உடனடியாக நீக்கப்பட வேண்டும், இரைப்பையை நன்கு கழுவுவதும் அவசியமாகும். பெருமளவில் மக்னீசியம் சல்ஃபைட்டையோ, சோடியம் சல்பைட்டையோ நோயாளிக்கும் கொடுத்து,

இரைப்பையிலுள்ள எஞ்சிய உணவு நச்சுப் பொருட்களை வெளியேற்ற வேண்டும். புரதங்களும் வைட்டமின்களும் கொண்ட போஷாக்கான உணவு அளிக்கப்பட வேண்டும்.

உடலிலிருந்து நச்சுப்பொருட்களை அகற்ற நிறைய பானங்கள் தரப்பட வேண்டும். கொப்புளிப்பதையும் வலி நீக்கி களிம்புகளையும் தவிர, ஸ்ட்ரெப்டோசைட் மற்றும் சல்பாடிமெசின் போன்ற பொடிகளைத் தினமும் இரண்டு வேளை, தலசிகிச்சையாகப் புண்கள் கொண்ட பரப்புகளில் தூவ வேண்டும்.

தசை ஊசியாகப் பெனிசிலினும் பெண்டாக்சைலும் நல்ல வெற்றிகரமான பலனை அளிக்கின்றன. 200—300 மி. லி இரத்தத்தையும் கால்சியம் குளோரைடையும் நரம்பு வழியாக மூலம் உட்செலுத்தி, குருதிப்பெருக்கை நிறுத்த வேண்டும். கேம்பர் மற்றும் காஃபீன், ஸ்டிரிக்னீன் போன்றவைகளை உட்செலுத்துவதன் மூலம் இருதய முறிவைத் தவிர்க்கலாம்.

தடுப்பு முறைகள்: குறித்தகாலத்தில் கவனத்துடன் எல்லாத் தானியங்களையும் அறுவடை செய்வதுதான் அடிப்படையான தடுப்பு முறையாகும். இத்துடன் இத்தகைய தானியங்களை உபயோகப்படுத்துவதால் ஏற்படும் தீமைகளைப் பற்றி மக்களுக்குத் தெரிவிக்க வேண்டும். இந்த நச்சுப்பொருளின் இரசாயனத்தன்மை என்ன என்று இன்னும் தெரியவில்லை. அதன் வெப்ப எதிர்ப்பு சக்தி தெரிகிறது. ஏனெனில் நன்ருகச் சமையல் செய்தாலும் எவ்வளவுதான் கொதிக்க வைத்தாலும் அந்தத் தானியங்களின் நச்சுத்தன்மை மாறுவதில்லை.

டான்சிலைச்சுற்றிய சீழ்கட்டி
(குவின்ஸி)

(Angina phlegmonosa, s. peritonsillitis abscendens)

நாட்பட்ட டான்சில் அழற்சியைத் தொடர்ந்து டான்சில் சீழ்கட்டி தோன்றுகிறது. டான்சில் குழிவுகளின் அடியிலிருந்து நோய்பாதிப்பு இணைப்புத்திசுக்களை ஊடுருவி,

டான்சிலின் படுகையை அடைந்து, உண்டாக்கும் அழற்சி நிகழ்வு, சீழ்க்கட்டியாக மாறுகிறது.

அறிகுறிகள்: டான்சிலைச் சுற்றிய சீழ்கட்டியின் பொதுவான அறிகுறி, தானுகவே தோன்றி அதிகரித்துவரும் வலியாகும். சமீபத்தில் டான்சில் அழற்சியிலிருந்து சீரடைந்த நோயாளிக்கு விழுங்கும்போது வலி பெரும்பாலும் ஒரு பக்கமாகவே இருக்கிறது. இத்துடன் ஏறிக்கொண்டேயிருக்கும் காய்ச்சலும் தோன்றுகிறது.

மெல்லிய அண்ணத்தின் அரைப்பகுதி சிவந்து வீங்கி, டான்சிலை மறைத்து, வீங்கிய உள்நாக்கை ஒரு பக்கமாகத் தள்ளுகிறது (வண்ணப்பட அட்டவணை III படம் 2). குழிவுவிழுந்த மற்றும் கொப்புளங்கள் கொண்ட டான்சில் அழற்சியைவிட இந்த நிலையில் வலி அதிகமாகவே இருக்கிறது. நோயாளி அசையாமல் இருந்தபோதுகூட வலி தோன்றுகிறது. சுடுவது போன்று இருக்கும் இந்த வலி செவிப்பக்கமாகச் செல்கிறது.

விழுங்கும்போதும் இருமும்போதும் அல்லது எந்த அசைவின் போதும் வலி அதிகரிக்கிறது. வாயைத் திறப்பது சிரமமாகவும் வலியுடனும் இருக்கிறது. பாதிக்கப்பட்ட பக்கமாகவே தலையைச் சாய்த்து இருக்கிருன். பாதிக்கப்பட்ட பகுதியில் உள்ள தல நிணநீர் முடிச்சுகள் வீக்கத்துடனும் வலியுடனும் இருக்கின்றன. மெல்லிய அண்ணம் முழுமையாக அசைவற்று இருப்பதால் குரல் மந்தமாக இருக்கிறது. உணவை விழுங்குவது மிகவும் சிரமமாக இருக்கிறது.

டான்சிலின் இணைப்புத்திசு படுகையில் தோன்றும் இந்தச் சீழ்கட்டி, டான்சிலின் மேலேயோ, முன்பாகவோ அல்லது பின்பாகவோ இருக்கலாம் (படம் 77 அ). டான்சிலின் கீழ் முனையில் அதன் முன்பாக இணைப்புத்திசுவில் இந்தச் சீழ்க்கட்டி தோன்றலாம்.

முன்புறமாகவும் மேற்புறமாகவும் இருக்கும் சீழ்க்கட்டியில் மெல் அண்ணத்திலும் வாய்பின்முகப்பு முன்புறத் தூணிலும் மிகையாகச் சிவந்த நிறம் காணப்படுகிறது. முன்புறத் தூணிலும் மெல் அண்ணத்திலும் எந்த விதமாற்றங்களும் இல்லாமலிருந்து பின்புறத் தூணில் முட்டைவடிவ வீக்கமும் வலியும் சிவப்பும் காணப்பட்டால், டான்சிலின் பின்னே சீழ்க்கட்டி இருக்கிறது எனக் கொள்ளலாம் (படம்

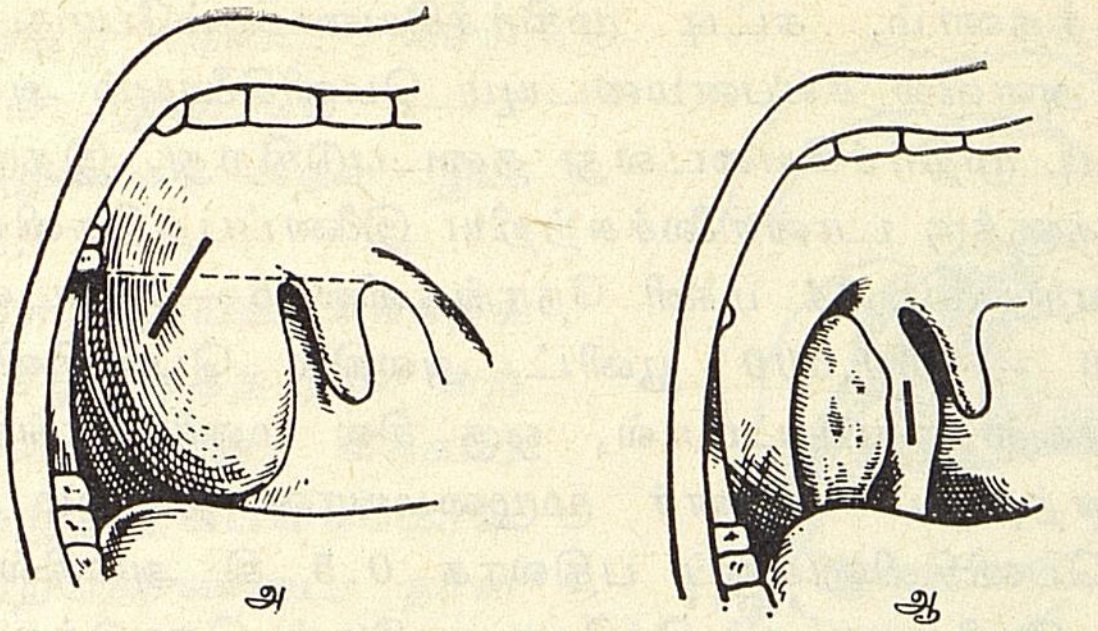

படம் 77. டான்சிலேச் சுற்றிய சீழ்க்கட்டி
(அ) முன்புற, மேற்புற டான்சிலேச்சுற்றிய சீழ்க்கட்டி; (ஆ) பின்புறமான டான்சிலேச் சுற்றிய சீழ்க்கட்டி. கீறல் போடப்பட வேண்டிய இடத்தைக் கோடு காட்டுகிறது

77 ஆ). 5—7 நாட்களில் சீழ்க்கட்டி முதிர்ச்சியடைகிறது. அதன் முதிர்ச்சியுடன் விண்ணென்ற வலியும் ஒரு குறிப்பிட்ட இடத்தில் மிருதுவாக இருந்து மிகையான ஊடுருவலுடன் காணப்படுகிறது. பெரும்பாலும் சீழ்க்கட்டி முன்புறத் தூண் வழியாகவோ, டான்சிலின் மேலாகவோ உடைந்துபடலாம். முன்புற தூணுக்கும் டான்சில் மேலுறையின் ஓரத்திற்கும் இடையே சீழ்க்கட்டி உடைப்பட்டால், சீழ் முழுமையாக வெளி வர முடியாததால் அறுவைசிகிச்சை செய்ய வேண்டிவரும்.

நோய் நிர்ணயம்: டான்சிலேச் சுற்றிய சீழ்கட்டி நோயை நிர்ணயம் செய்வதில் எந்த விதமான சிரமமும் இராது. டான்சில் அழற்சியைத் தொடர்ந்து டான்சிலேச்சுற்றிய சீழ்க்கட்டி தோன்றுகிறது. வாய்பின்முகப்பில் காணப்படும் ஒரு பக்கமான சிவப்பு நிறம் படிப்படியாக அதிகரிக்கிறது. அத்துடன் வீக்கம் மற்றும் காய்ச்சலுடன் கூடிய மிகையான வலியும் இந்நோய் நிர்ணயத்திற்கு உதவுகிறது.

சிகிச்சை: அழற்சியின் நிலேயைப் பொறுத்து சிகிச்சை அமைகிறது. ஊடுருவு நிலேயின் துவக்கத்தில் போதிய அளவில் சல்பனமைட் மருந்தை 24 மணி நேரங்களில் 3—6 கிராம் அளவில் கொடுத்தால், நோயைப் பெருமளவில் கட்

டுப்படுத்தலாம். கட்டி முதிர்ச்சியடையும்போது, பற்றுக் குறை அளவில் சல்பனமடையும் பெனிசிலேயும் அளித்தால், சீழ்கட்டி முதிர்ச்சியடைவது தடைபடுகிறது. இதனுல் 2—3 வாரங்களுக்கு டான்சிலேச்சுற்றிய இணைப்புத்திசுவில் அழற்சி குறைவதில்லே. 24 மணி நேரங்களில் 6—8 தடவைகளாக 50,000 —100,000 யூனிட் அலகில் பெனிசிலின் தசை ஊசியாகத் தரப்பட்டால், ஒரு சில மணிநேரங்களிலேயே முன்னேற்றமும் பின்னர் முழுமையான நலமும் கிடைக்கிறது. பெனிசிலினுக்குப் பதிலாக 0.5 கி அலகில் தினமும் நான்கு வேளேகளாகச் சிந்தோமைசீடின் கொடுக்கப்பட்டால் 4—5 நாட்களில் அழற்சி ஊடுருவல் முழுமையாக மறைகிறது. அழற்சி ஊடுருவல் குறையும்போது, சீழ்க்கட்டி வரையறுக்கப்பட்டுவிடுவதால் முழுமையான உடல் நலம் கிடைக்கிறது. எதிர் உயிர் மருந்துகள் உபயோகப்படுத்தப்படாதபோது, சீழ்க்கட்டியை முதிர்ச்சியடையச் செய்யவும் ஊடுருவல்களே மறையச் செய்யவும் பல்வகையான வெப்ப சிகிச்சை அளிக்கப்படுகிறது. கழுத்துக்கு வெப்ப ஒத்தடங்கள் கொடுக்கப்படுகின்றன. 2% சோடா உப்புக் கரையத்தை 2—3 மணிநேரங்களுக்கு ஒரு தடவை மூச்சின் மூலம் உள்ளிழுக்கலாம். நீர்த்த போரிக் அமிலம் மற்றும் பொட்டாசியம் பெர்மாங்கனேட், சோடா உப்பு ஆகியவற்றை வெப்பநிலேயில் கொப்புளிக்க உபயோகிக்கலாம்.

வெப்பமான திரவக் கஞ்சியை நோயாளிகளுக்குக் கொடுக்க வேண்டும். தினமும் பல வேளேகளாக 0.5 கி அலகில் காஃபீனுடன் கூடிய ஆஸ்பிரின் கொடுத்தால், வலி குறையும். இரவில் படுக்கும் முன்பு 0.1 கி அலகில் ல்யூமிளுல் அல்லது மார்ஃபீன் அல்லது புரோமின் கொடுக்கலாம்

மொட்டையான துருவியின் உதவியால் முதிர்ந்த சீழ் கட்டியைக் கீறிவிடலாம். அல்லது டான்சில் உறையைப் பிளந்த பின் டான்சில் மேற்குழிவு வழியாக மொட்டையான சாமண இடுக்கியை உள்ளே நுழைக்க வேண்டும் (படம் 78). முன்புற, டான்சிலேச்சுற்றிய சீழ்க்கட்டிக்கான கீறல், முன்புற, வாய்பின்முகப்புத் தூணில் 1—2 செ.மீ நீளத்தில் கீறல் இடப்பட வேண்டும். மிருதுவான, துருத்திக்கொண்டிருக்கும் பகுதியில் கீறல் இடப்பட வேண்டும். மிருதுவான பகுதி தெரியாவிடில் நாக்கின் அடிப்பாகத்திற்

கும் பின்புற தடை வாய் பல்லுக்கும் இடையே 1—2 செ.மீ ஆழமாகக் கீறல் இட வேண்டும்.

குவிற்சி நோயின் சிக்கல்களாவன: சீழ்பிடித்த நிலை மற்றும் குரல்வளையின் வீக்கம், ஆழ்ந்த கழுத்து ஃபிளக்மோன்கள், மேற்தொண்டை நாளங்களின் சுவர்களைச் சீழ் அரித்துக் குருதிப்பெருக்கு ஏற்படல் ஆகியவையாகும்.

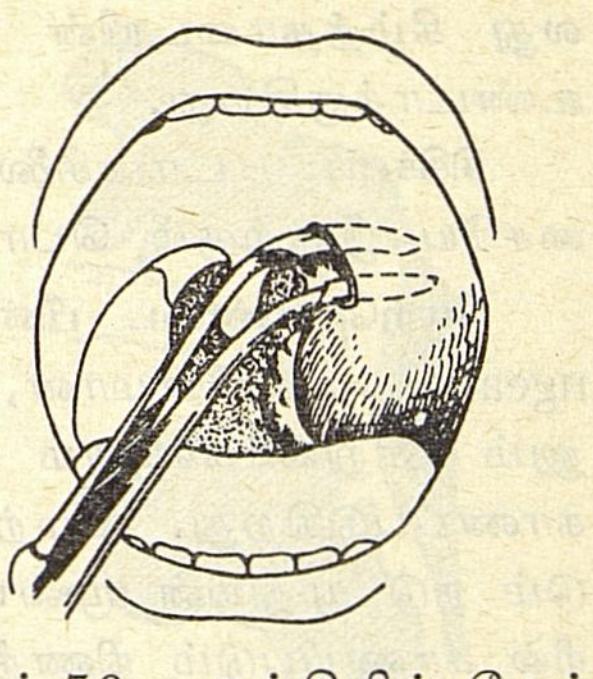

படம் 78. டான்சிலின் மேற் குழிவு வழியாக முன்புற மேற்புற டான்சிலைச்சுற்றிய சீழ்க்கட்டியைத் திறத்தல்

தடுப்பு முறைகள்: நாட்பட்ட டான்சில் அழற்சி மற்றும்சொத்தைப்பற்கள், மூக்குப் பகிகக் காற்றுக்குழிவுகளின் சீழ்கட்டிய நிலை ஆகியவற்றைச் சிகிச்சை செய்வது போல், வாய் சுகாதாரமும் மிகவும் முக்கியமானது. டான்சிலைச் சுற்றிய சீழ்க்கட்டி அடிக்கடி தோன்றினால், டான்சிலை அகற்றுவது—குவின்சி சீரடைந்த 3—4 வாரங்களில் டான்சில்களை முழுமையாக அகற்றுவது—இன்றியமையாதது. எனினும் தேவை இருக்கும்போது, டான்சிலைச்சுற்றிய சீழ்க்கட்டி இருக்கும்போது, வாய்பின்முகப்பு டான்சில்களை அகற்றுவது ஒரு தடையல்ல. குறிப்பாக இந்த முறை சீழ்க்கட்டிகள் தோன்றுவதைத் தடுக்கும் ஒரு வழியாகும்.

நாக்கு டான்சில் சீழ்கட்டி (periamygdalitis abscendens lingualis). நாக்கு டான்சிலின் அழற்சியோ, அடிபட்ட காயமோ, வாய்பின்முகப்பு டான்சில்களில் ஃப்ளெக்மோன் தோன்றுவதைப் போன்று நாக்கின் அடியில் ஃபிளக்மோன்களை உண்டாக்கலாம். இந்த நிலையில் பலவீனம் மற்றும் மிகையான காய்ச்சல், தலைவலி, விழுங்கும்போதும் பேசும்போதும் தீவிர வலி ஆகியவை எப்போதும் காணப்படுகின்றன. முதலில் நாக்கின் அடிப்பாகம் சிவந்து வீங்கிவிடுகிறது. இந்த வீக்கம் சிலவேளைகளில் குரல்வளை மூடி மற்றும் குரல்வளை ஆகியவற்றின் திறப்பு வரை பரவி, மூச்சுத்திணறலை உண்டாக்கும் அபாயம் ஏற்படுகிறது. கழுத்தின் ஒரு பக்கத்தில் சீழ்க்கட்டி தோன்றி, வாய்குழிவின் அடியிலோ, அல்

லது கீழ்த்தாடையின் கோணத்திலோ, சிவந்த வீக்கத்தை உண்டாக்குகிறது.

சிகிச்சை: டான்சிலேச்சுற்றிய சீழ்க்கட்டிக்கான சிகிச்சையே இதற்கும் பொருந்தும்.

மேற்தொண்டை பின்புற சீழ்க்கட்டி (abscessus retropharyngealis). பலவீனமான, சோர்வடைந்த இளங்குழந்தைகளிலும் சிறுவர்களிலும் இந்தச் சீழ்க்கட்டி பெரும்பாலும் காணப்படுகிறது. மேற்தொண்டை பின்புற வளி எனப்படும் நடு முதுகின் முன்புள்ள பின்புற மேற்தொண்டை சுவரில் காணப்படும் நிணநீர் முடிச்சுகள் சீழ்நிலை அடைவதால் மேற்கண்ட நோய் உண்டாகிறது. மூக்குக் குழிவிலிருந்து நிணநீர் நாளங்கள் வழியாக நோய் பாதிப்பு உண்டாகிறது. சிலவேளைகளில் சாதாரண ஜலதோஷத்தின் போதும் ஏற்படலாம். இளங்குழந்தைகளில் வாய் சரியாகப் பேணப்படாததால், வாய்க்குழிவிலுள்ள கீறல்கள் மற்றும் பிளவுகளிலிருந்து இந்நோய் உண்டாகலாம். ஐந்து, ஆறு வயதிற்கு மேற்பட்ட குழந்தைகளில் மேற்தொண்டை பின்புறச் சீழ்க்கட்டிகள் அபூர்வமாகவே தோன்றுகின்றன. ஏனெனில் இந்த வயதிற்குள் நடு முதுகிற்கு முன்புள்ள நிணநீர் முடிச்சுகள் சுருங்கிவிடுகின்றன.

அறிகுறிகள்: குழந்தைகளில் சீழ்க்கட்டி 39—40° செ வரை காய்ச்சலை உண்டாக்குகிறது. விழுங்குவது வலியூட்டுவதாக இருப்பதால் குழந்தை திணறுகிறது. இதனால் உண்ண மறுக்கிறது. சிலபோது உணவு மூக்கினுள்ளும் குரல்வளையினுள்ளும் செல்கிறது. மேலும் பெரிதளவில் மூக்கடைப்பு ஏற்படுகிறது. மங்கிய குரல், குறிப்பாக ஆழ்ந்த தூக்கத்தின் போது குறட்டை ஆகியவையும் இருக்கின்றன. கடைசியில் குறிப்பிட்ட அறிகுறிதான் பெற்றோருக்கு அச்சத்தை உண்டாக்குவதுடன் டாக்டருக்கும் நோய் நிர்ணயத்திற்கான ஒரு சான்றைச் சுட்டிக் காண்பிக்கிறது. பின்புற மேற்தொண்டை சீழ்க்கட்டி இருப்பதாக ஐயம் ஏற்பட்டால், பின்புற மேற்தொண்டை சுவரைமட்டும் பரிசோதித்தால் போதாது. ஆகவே மேற்தொண்டை மற்றும் மூக்கு—மேற்தொண்டை ஆகியவையும் விரலால் தொட்டுப் பார்க்கப்பட வேண்டும். மெல் அண்ணத்திற்கு மேலாகவும் மேற்தொண்டையின் ஒருபக்கத்திலும் மிருதுவான,

இங்குமங்கும் அசையும் ஒரு வீக்கம் காணப்படுகிறது. மேற் தொண்டையின் நடு கிடை மட்டக்கோட்டிலோ, அதன் கீழ் பகுதியிலோ சீழ்க்கட்டி காணப்படாது. பாதிக்கப்பட்ட இடத்தில் தல நிணநீர் முடிச் சுகள் வீங்கிக் காணப்படுகின் றன. பின்புற மேற்தொண்டை சுவரில் ஊடுருவும் தன்மை கொண்ட சீழ்க்கட்டிகள் வய துவந்தவர்களில் காணப்படு கின்றன. உதாரணமாக இவை காசநோய் மற்றும் கிரந்தி நோய் ஆகியவற்ருல் உண்ட

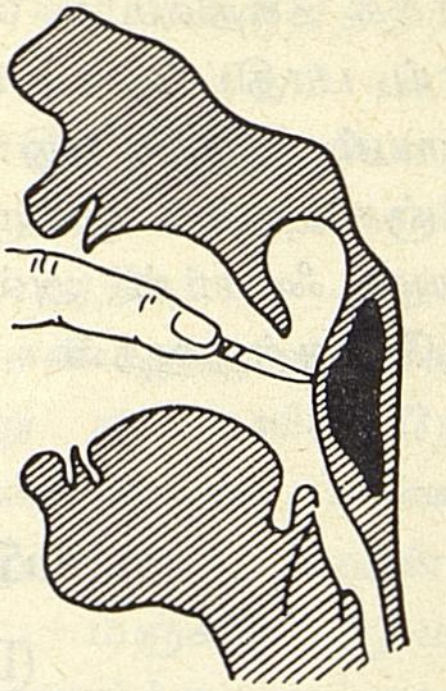

படம் 79. பின்புற மேற் தொண்டைச் சீழ்க்கட்டி யைக் கீறிவிடல்

ாகும் எலும்பு அழற்சியில் காணப்படுகிறது. இத்தகைய கேசு களில் நோயின் போக்கு மந்தமாக இருக்கிறது, காய்ச்சலும் குறைவாகவே இருக்கிறது. கழுத்து விறைத்துக் காணப்ப டுகிறது, தலையைத் திருப்பும் போது வலி உண்டாகிறது.

சிகிச்சை: துக்கத்தின் போது சீழ் குரல்வளையின் உட் சென்று மூச்சுத்திணறலை உண்டாக்குவதையும் கீழ் மூச்சுப் பாதையினுள் சீழ் சென்று நுரையீரல் அழற்சி உண்டாக் குவதையும் தவிர்ப்பதற்காக நோய் நிர்ணயம் ஆனவுட னேயே சீழ்க்கட்டியை ஆபரேஷன் செய்வதுவிடுவது நல்லது.

கத்தியின் முனையிலிருந்து 0.5 செ.மீ தூரத்தில் ஒட் டும் பிளாஸ்டர் கொண்ட கத்தியின் உதவியால் ஒரு சிறிய கீறல் செய்யப்பட வேண்டும் (படம் 79). ஒரு சாமண இடுக் கியால் இந்தக் கீறல் பெரிதாக்கப்படுகிறது; உடனடியாகக் குழந்தையின் தலை கீழ் நோக்கியும் முன் நோக்கியும் அமுக் கப்படுவதால் சீழ் குரல்வளைக்குள் செல்வது தடுக்கப்படுகி றது. இரண்டு, மூன்று நாட்களுக்குப் பின்னர் கீறிவிடப் பட்ட புண்களின் உதடுகளைப் பிரித்துப் பார்த்து எஞ்சிய தேங்கிய சீழை வெளியேற்ற வேண்டும். சீழ்க்கட்டியிலி ருந்து சீழ் அகற்றப்பட்டவுடன் நோய் தீர்வு துரிதமாக இரு கிறது.

ஊடுருவுவகை சீழ்க்கட்டியை மேற்தொண்டையின் பக்

கமாகக் கீறிவிடக் கூடாது. ஏனெனில் இரண்டாந்தர நோய் பாதிப்பு ஏற்பட்டு, புரையோடிய புண் உண்டாகும் அபாயம் இருக்கிறது. ஊசி கொண்டு குத்துவதன் மூலமும் உறிஞ்சுவதன் மூலமும் இதைத் தொடர்ந்து 5—10% ஐயோடஃபார்ம் அல்லது ஸ்ட்ரெப்டோமைசீன் கரைசலை உட்செலுத்துவதன் மூலமும் சிகிச்சை செய்யப்படலாம்.

வாய்பின்முகப்பு டிஃப்தீரியா

(Diphteria faucium)

டிப்தீரியா (தொண்டை அடைப்பான் நோய்), லாஃப்லர் கிருமியால் உண்டாக்கப்படும் ஒரு தீவிர தொற்றும் நோயாகும். இந்நோயின் அறிகுறிகள் நோய் பாதிப்பின் 2 வது, 5 வது நாளில் தோன்றுகின்றன. இருமல் மற்றும் தும்மல், பேச்சு ஆகியவற்றின் போது வெளிப்படும் எச்சில் துகள்களின் மூலம் அல்லது நேரடியான தொடர்பு மூலம் இந்நோய் பரவுகிறது. அல்லது நோயாளி, கையாண்ட தட்டு, முட்டுச் சாமான்களைக் கையாளுவதாலும் இந்நோய் பரவலாம். ஏற்கனவே நோய் ஏற்பட்டு நல்ல நிலை அடைந்தவர்களும் ஆரோக்கியமான டிப்தீரியா நோய் கடத்திகளும் இந்நோயைப் பரப்பலாம். இந்நோய் பொதுவாக வாய்பின் முகப்பிலும் டான்சில்களிலும் காணப்படுகின்றன. 2—6 வயதுக் குழந்தைகளில் பிரதானமாக இந்நோய் காணப்படுகிறது.

முலைப்பாலுண்ட குழந்தைகளிலும் வயது முதிர்ந்தவர்களிலும் வாய்பின்முகப்பு டிப்தீரியா அபூர்வமாகவே காணப்படுகிறது.

நோயின் அறிகுறிகளும் தீவிரத்தன்மையும் மாறுபடுகின்றன. ஆகவே, இதைக் கீழ்க்கண்டவகைகளாகப் பிரிக்கலாம்: (1) தலவகை, (2) பரவலானவகை, (3) நச்சுவகை, (4) குருதிப்பெருக்குவகை.

எளியதலவகை டிப்தீரியா, குழிவுவிழுந்த மற்றும் கொப்புளங்கள் கொண்ட டான்சில் அழற்சியைப்போன்றே இருக்கும். ஒரே வேறுபாடு என்னவெனில் உடல் வெப்பம் சகஜநிலைக்கும் குறைந்தே இருக்கும். வயதுவந்தவர்களில்

சகஜநிலையிலேயே இருக்கும். ஓரளவு வீங்கிய குருதித்திரட்சி கொண்ட டான்சில்களின் பரப்பில் சாம்பல் நிறப் படலம் படிந்திருப்பதுதான் இந்நோயின் முக்கிய அறிகுறியாகும். ஓரளவு உடல் நிலையைப் பாதிக்கும் அம்சங்களும் காணப் படுகின்றன. தொண்டையில் வலி அதிகமாக இராது. கீழ்த்தாடை அடி நிணநீர் முடிச்சுகள் ஓரளவு வீங்கிக் காணப்படுகின்றன. இரண்டு, மூன்று நாட்களில் நோய் மறைந்துவிடலாம். பொதுவாக டான்சில்களில் காணப்ப டும் தனித்தனியான புள்ளிகள் ஒன்றுசேர்ந்து வெண்மை யான, சாம்பல் நிற வெண்மையான, மஞ்சள் நிறமான திடல்களை உருவாக்குகின்றன. இவை வளர்ந்து, கட்டியான நெருக்கமான பொருகுகளாக இருக்கின்றன. பின்னர் கூறி யது டான்சிலின் பரப்பை மட்டும் பாதிக்காமல், பரவ லான வகையில் வாய்ப்பின்முகப்புத் தூண்களையும் மெல் அண் ணத்தையும் பாதிக்கின்றன. சிலேட்டுமத்திற்கு மேலாகவே நன்கு தெரிகிறது (வண்ணப்பட அட்டவணை III படம் 3,4). டான்சிலிலிருந்து படலத்தை உரித்தெடுத்தால், குருதிப் பெருக்கு ஏற்படும்.

தீவிர நிலையில் வேறுமாதிரி நச்சுவகையில் உடல்நிலையை வெகுவாகப் பாதிக்கும். கையான காய்ச்சலும் (39—40° செ) வெளிறிய நிலையும் சோர்வும் துர்நாற்றமும் உண்டா கின்றன. பலவீனமான, துரிதமான, ஓரே சீராக இல்லாத நாடித்துடிப்பு, நச்சுவிளைவால் இருதயம் பாதிக்கப்பட்டிருப் பதைக் காண்பிக்கிறது. நோயின் துவக்கத்தின் போதே சிவந்த, வீங்கிய டான்சில்கள் மீது அசுத்தமான சாம்பல் நிற படலம் படிந்துள்ளது. இந்தப் படலம் இன்னும் பெரி தாகி, குரல்வளையையும் மூச்சுக்குழலையும் பாதித்து கீழிறங் கும் மூச்சுத்திணறலாக மாறுகிறது. நிண முடிச்சுகள் வீங் குகின்றன. கழுத்தின் செல்திசுவும் வீங்கிவிடுகிறது. டிப் தீரியா உண்டான பகுதிகள் சிலபோது நசிந்துவிடுகின்றன. படலங்கள் அசுத்தமான சாம்பல் நிறத்தை அடைகின்றன. வாயிலிருந்தும் மூக்குக்குழிவுகளிலிருந்தும் துர்நாற்றம் கொண்ட ஒழுக்கு தோன்றுகிறது.

டிப்தீரியாவின் குருதிப்பெருக்குவகையில் சரும சிலேட் டுமப்படலத்தில் குருதிப்பெருக்கு ஏற்படுகிறது. படலப்ப டைகள் குருதிதிரட்சியடைகின்றன.

நச்சுவகையிலும் குருதிப்பெருக்குவகையிலும் குழந்தை நோயாளியின் உயிருக்கு ஆபத்து நேரிடும். இங்கு செல்திசுவின் வீக்கம் காரை எலும்புக்குப் பரவுகிறது. பரவலான வகையில்—இங்கு செல்திசு வீக்கம் இல்லை—இரத்தவடிநீர். சிகிச்சை துவக்கப்பட்டால், சீரடைவது திண்ணம்.

குழிவுவிழுந்த டான்சில் அழற்சியிலிருந்து டிப்தீரியாவின் தல வகையைப் பிரித்தறிய வேண்டும். டான்சில் அழற்சியிலும் மிகையாகப் படலம் உருவாகிறது. வாய்பின் முகப்பு டிப்தீரியாவுக்கும் டான்சில் அழற்சிக்குமிடையிலான வேறுபாடுகளைத் தெரியத் தெளிவான அறிகுறிகளைப் பற்றிப் பின்னால் வரும் அட்டவணையில் கொடுத்துள்ளோம். இந்த அட்டவணையிலுள்ள ஒவ்வொரு அறிகுறியைக் கொண்டும் இவ்விரண்டு நோய்களில் ஒரு நோயை நிர்ணயிக்கக் கூடாது. அதே நேரத்தில் நன்கு புலப்படாத கேசுகளில் உள்ள அறிகுறிகளின் மொத்த கூட்டுத்தொகையைக் கொண்டு தீர்வு செய்யப்படல் வேண்டும்.

டான்சில் அழற்சியின் போது உடல்நிலை அவ்வளவு பாதிக்கப்படாமல் மிகையான காய்ச்சல் ஏற்படுவது சகஜமானது. அதே நேரத்தில் டிப்தீரியாவின் போது 37—38° செ வரையான ஓரளவு காய்ச்சலும் உடல் சோர்வும் முக்கியமான அறிகுறிகளாகும்.

டான்சில் அழற்சியின் போது படலத்தை அகற்றுவது எளிது. ஆனால் டிப்தீரியாவில் சிலேட்டுமப்பகுதியின் மேலுள்ள கடினமான டான்சில் பகுதியை விட்டு டான்சில் படலங்கள் பரவுவது மிகவும் அரிதாகும். ஆனால் டிப்தீரியாவின் போது தொண்டை துடைப்பானின் மூலம் ஒற்றி எடுத்து டிப்தீரியா கிருமிகள் உள்ளனவா என உறுதிப்படுத்த வேண்டும்.

சிகிச்சை: நோய் நிர்ணயம் செய்வதில் தாமதம் ஏற்பட்டால், நுண்கிருமி இயலாளரின் முடிவுக்குக் காத்திராமல், உடனடியாக டிப்தீரியா எதிர் இரத்தவடிநீரைச் செலுத்த வேண்டும்.

இரத்தவடிநீர் சிறிது வெப்பமாக இருக்க வேண்டும். தசை ஊசியாகக் கொடுக்கப்பட வேண்டும். வாய்பின்முகப்பு டிப்தீரியாவகையில் இரத்தவடிநீரின் அலகு 5000—8000 நஞ்சு எதிர் அலகுகள்.

டிப்தீரியாவுக்கும் குழிவுவிழுந்த டான்சில் அழற்சிக்குமான சிறப்பு அறிகுறிகள்

அறிகுறிகள்	டான்சில் அழற்சி	டிப்தீரியா
1. வீங்கிய டான்சில்கள்	டிப்தீரியாவைப் போன்று அதிக வீக்கம் இல்லை. இரண்டு டான்சில்களும் வீங்கியுள்ளன.	ஒருபக்க டான்சிலே வீங்கும். மிகையாக வீங்கி, வாய்பின்முகப்பு தூண்கள் மற்றும் உள்நாக்கு, மெல் அண்ணம் ஆகியவையும் வீங்கிக் காணப்படுகின்றன.
2. துண்டு துண்டான படைகள்	பரந்த பகுதிகளில் காணப்படுகின்றன.	டான்சிலையும் தாண்டி வாய்பின்முகப்பு தூண்களுக்கும் மெல் அண்ணத்திற்கும் பின் புற மேற்தொண்டை சுவருக்கும் பரவுகிறது.
3. படைகளின் நிறம்	மஞ்சள்	வெள்ளை, சாம்பல் நிற வெள்ளை, ஆபாச சாம்பல் நிறம்.
4. துண்டுப் படைகளின் ஒட்டும் தன்மை	மேலெழுந்தவாரியாக அமைந்து, எளிதில் அகற்றப்பட முடியும்	ஆழமாகப் படிந்து, சிலேட்டுமத்தின் சிதைவு, சிரமத்துடன் அகற்றலாம். இரத்தக் கசிவு ஏற்படும்.
5. விழுங்கும் போது வலி	மிகையாக உண்டு	இல்லை
6. தலநிணநீர் கட்டிகள்	வீங்கிய, தனித் தனியான நிண முடிச்சுகள் உண்டு. மிக்க வலியுடன் காணப்படுகிறது.	நோயின் துவக்கத்திலேயே இருபக்கங்களிலும் வீக்கம் காணப்படுகிறது. சரும அடித்திசுவின் வீக்கம் கழுத்தின் அமைப்பு உருண்டையாக இருக்கும்.
7. உடல் சார்ந்த கோளாறுகள்	டிப்தீரியாவை விட, குறைவாகவே காணப்படுகிறது.	நச்சுவகையில் மிகவும் அதிகமாகக் காணப்படுகிறது.
8. காய்ச்சல்	39°—40° செ.	குறைந்த காய்ச்சல் முதல் 40° செ வரை.

9.	நாடித்துடிப்பு	காய்ச்சலுக்கு ஏற்றபடி இருக்கும்.	துவக்கத்தில் குறைவாக இருந்து, பின் அதிகரிக்கிறது. மேலெழுந்தவாரியாகவும் ஒரே சீராக இல்லாமலும் இருக்கிறது.
10.	நுண்கிருமிப் பரிசோதனை யின் முடிவுகள்	லோஃப்ளரின் கிருமி காணப்படுவதில்லை	பெரும்பாலான கேசுகளில் லோஃப்ளரின் கிருமிகள் காணப்படுகின்றன.

குறிப்பு: துண்டுப் படைகள் டான்சிலுக்கு அப்பாலும் பரவியிருந்தால், சிவப்புக் காய்ச்சலைக் கவனத்தில் கொண்டு, சருமம் மற்றும் புண்கள் கொண்ட படல அண்ணஜை இருக்கிறதா என ஆராய வேண்டும்.

பரவலான வகையில் முதல் அலகு 10,000—15,000 ந.அ (ந.அ—நச்சு எதிர் அலகு. மொ—ர்.). நச்சுவகை டிப்தீரியாவில் 30,000 ந.அ கொடுக்கப்பட வேண்டும். அடுத்த ஊசி 6 மணிநேரங்களுக்கு ஒரு தடவையாகக் கொடுக்கப்பட வேண்டும்.

குருதிப்பெருக்குவகையில் முதல் அலகு 40,000—50,000 ந.அ. பின்னர் குறைந்த அலகுகள் கொடுக்கப்பட வேண்டும். இது நோயின் போக்கைப் பொறுத்து இருக்கிறது. விரைவில் நோய்நிகழ்வு மாறிவிடும்.

ஒரு வயதுக்குறைந்த குழந்தைகளிலும் ஒன்று முதல் இரண்டு வயதுக்குழந்தைகளுக்கும் 1/4 அல்லது 1/2 பங்கு மருந்தே கொடுக்கப்பட வேண்டும்.

அதிதீவிர அனபிலாக்டிக் அலர்ஜி ஏற்படுவதைத் தவிர்க்க, பெஸ்ரெடகாவின் முறை சிபாரிசு செய்யப்படுகிறது. இதில் முழுமையாக மருந்துகள் கொடுக்கப்படுவதற்கு 1—2 மணிநேரங்கள் முன்பாக 1 மி.லி இரத்த வடிநீரை ஊசி மூலம் உட்செலுத்த வேண்டும்.

புரதம் இல்லாத, நொதிவு நிகழ்வு கொண்ட, டையஃ

பாம் எனப்படும் இரத்த வடிநீர் தற்காலத்தில் உபயோகிக் கப்படுகிறது. இதில் மிகுந்த செறிவில் நச்சு எதிர் மருந்து காணப்படுகிறது. இதன் மூலம் நச்சு எதிர் மருந்துகளே மிகை யான அலகில் கொடுக்கப்பட முடியும். இந்த முறையில் அலர்ஜி பிரதிவினே உண்டாவது மிகவும் அபூர்வமாகும்.

பெரிய குழந்தைகளுக்குத் தல சிகிச்சையாகக் கிருமி எதிர் கொப்புளிப்புகள் பயன்படுத்தப்பட வேண்டும். இதற்கு நீர்த்த போரிக் அமிலம் மற்றும் போராக்ஸ், ஹைட் ஜன் பெராக்சைடு ஆகியவை கையாளப்படலாம்.

சிறிய குழந்தைகளில் வாயை மிகச் சுத்தமாக வைத் திருக்க வேண்டும். இதற்கு மேற்கூறிய கரையங்களேயும் அல்லது 2% சோடா உப்பு கரைசலேயும் தெளிப்பானாகக் கையாளலாம்.

இருதய—இரத்த நாள மண்டல நைவுகளும் (இருதயத் தசை அழற்சி) சிறுநீரக பாதிப்பின் அறிகுறிகளும்தான் டிப்தீரியாவின் மிகத் தீவிரமான சிக்கல்களாகும். ஆகவே டிப்தீரியா நோயாளிகள் அனேவரும் பூரண ஓய்வு எடுக்க வேண்டும். நோயின் அறிகுறிகளேப் பொறுத்து, காஃபீன் மற்றும் காம்ஃபர், ஸ்டிரிக்னின் போன்ற இருதய ஊக்கு விப்பு மருந்துகளும் கொடுக்கப்பட வேண்டும்.

சிலவேளேகளில் இரத்த வடிநீர் ஊசி போட்ட 7—12 நாட்களில் இரத்த வடிநீர் நோய் தோன்றுகிறது. இதில் அரிப்புடன் கூடிய சருமத் தடிப்புகளும் காய்ச்சலும் மூட் டுக்களில் வலியும் காணப்படுகிறது.

வெப்பக் குளியல்களாலும் இரத்த வழியாகவோ அல் லது மாத்திரையாகவோ கால்சியம் குளோரைட் கொடுப் பதாலும் சரும அரிப்பை சீர் செய்யலாம். வெப்பநீர் குவளேகளாலும் வெப்ப ஒத்தடங்களாலும் மூட்டு வலிக ளுக்கு இதமளிக்கலாம்.

சிலகேசுகளில் சீரடைந்த மூன்று நான்கு வாரங்களுக் குப் பின் மெல் அண்ணம் தற்காலிகமாகச் செயலிழக்கிறது. இதனுல் திரவ உணவு மூக்கினுட்செல்கிறது. குரலும் மாற் றமடைகிறது.

செயலிழந்த அத்தகைய கேசுகள் தானுகவே குணம டைந்துவிடுகின்றன. இதைவிட மிகத் தீவிரமான கேசுக ளுக்கு முடிந்தால், மின் சிகிச்சையும் ஆர்சனிக், ஸ்டிரிக்

னின் போன்ற மருந்துகளும் குழந்தையின் வயது என்னவோ அதைப்போன்று மருந்துகளும் குழந்தையின் வயது என்ன வோ, அதைப்போன்று இரண்டு தடவை சொட்டு மருந் துகளாகக் கொடுக்கப்பட வேண்டும் (இரண்டு, மூன்று தட வைகள்).

தடுப்பு முறைகளும் செவிலியர் கண்காணிப்பும். டிப்தீரியா வால் பாதிக்கப்பட்ட நோயாளி உடனடியாகத் தனிமைப் படுத்தப்படவோ அல்லது மருத்துவமனையிலோ சேர்க்கப் பட வேண்டும்.

மருத்துவமனையில் சேர்க்கப்படுவது ஒரு சில மணி நேரங்கள் கூடத் தாமதமானல், டிப்தீரியா எதிர் சீரத்தை (இரத்த வடிநீர்) முதல் ஊசியாக, உடனடியாகக் கொடுக்க வேண்டும். ஏனெனில் உடனடியான சிகிச்சை நல்ல பலன் தரும்.

டிப்தீரியா நோயாளிகளுடன் நெருங்கிப் பழகியவர்க ளின் தொண்டையிலிருந்து திரவம் எடுக்கப்பட்டு, பாக் டீரியா பரிசோதனைக்கு அனுப்பப்பட வேண்டும். அவர்கள் உடனடியாகத் தனிமைப்படுத்தப்பட வேண்டும். பாக்டீரி யாப் பரிசோதனைகள் எதிர்மறையாக இருந்து டிப்தீரியா வின் எல்லா அறிகுறிகளும் இல்லாத வரை சுமார் 7—10 நாட்கள் வரை தொற்றுநோய்த் தடுப்பிடத்தை விட்டு அக லக் கூடாது.

நோயாளி மருத்துவமனையில் சேர்ந்ததும் அவனது இல் லம், கிருமி நாசினிகளால் சுத்தம் செய்யப்பட வேண்டும்.

டிப்தீரியா கிருமிகள் தீவிரமான நோய் கடத்திகளிட மிருந்து மட்டுமல்லாமல், நோய் குணமடைந்தவர்களிடமி ருந்தும் வெளிவருவதால் சமூகத்திற்கு ஆபத்து விளைகிறது என்பதை நினைவில் கொள்ள வேண்டும். இந்த நிலையைக் ''கிருமி கடத்தி நிலை'' என்கிறோம்.

டிப்தீரியாவைக் கட்டுப்படுத்துவதில் கிருமி கடத்தி நிலையை ஒழிப்பதுதான் மிகப் பெரிய பிரச்னையாகும். மூக்கு மற்றும் மேற்தொண்டை, டான்சில்கள் ஆகியவற்றின் நோய் கிருமி நிலையைப் பொறுத்தும் தீவிரமான வியாதி களைத் தொடர்ந்து வரும், குழந்தையின் பலவீனத்தைப் பொறுத்தும் கிருமிகடத்தி நிலை உருவாகிறது. ஆகவே இவற் றிற்குச் சிகிச்சை அளிப்பதும் கிருமிகடத்தி நிலைக்கு எதிரான

முறைகளில் ஒன்ருகும். தல மற்றும் தசை ஊசி அல்லது எதிர் உயிர் மருந்துகள் ஆகியவற்ருல் உடனடியாகக் கிருமிகளை அழிக்க முடியும். காற்றுத் தூவல் முறை மூலமாக மூக்குக்குழிவினுள் பெனிசிலின் மற்றும் ஸ்ட்ரெப்டோமைசீன் கலந்த கலவையைச் செலுத்தலாம். அதேபோது, லீவேமைசிடீன் மற்றும் பையோமைசீன், டெட்ரெசைக்ளின், எரித்ரோமைசீன் ஆகியவற்றை 0.2 கி அலகில் மூன்று வேளையாக 5—6 நாட்களுக்குக் கொடுக்கலாம். சிகிச்சை முறைகளில் டிப்தீரியா டாக்சாய்டை பயன்படுத்தி, மீண்டும் மீண்டும் தடுப்பு ஊசி கொடுக்கப்படலாம்.

டிப்தீரியா கடத்திகளுக்கு எதிராக நம்பகரமான பாதுகாப்பு முறை இல்லையாதலால் அவர்களைத் தனிமைப்படுத்துவது நல்லது. குழந்தைகள் பள்ளிகளுக்குச் செல்லாமல் திறந்த வெளி அரங்கில் எத்தனை நாட்கள் முடியுமோ அத்தனை நாட்கள்—அவர்களிடமுள்ள கிருமிகள் மறையும் வரை—இருக்க வேண்டும். கிருமி எதிர் கரையங்களைக் கொப்புளிப்பதுவும் பலனளிக்கும்.

சில நாட்கள் இடைவெளி விட்டு, மூக்கிலிருந்தும் தொண்டையிலிருந்தும் எடுக்கப்பட்ட சளி பரிசோதிக்கப்பட்ட பின்னர்தான் குழந்தை கிருமிகடத்தி நிலையிலிருந்து குணமடைந்துவிட்டது எனக் கருதலாம்.

பாக்டீரிய பரிசோதனைகள் நெகடிவ் ஆகி, நோய் அறிகுறிகள் மறைந்த ஒரு வாரத்திற்குப் பின்புதான் டிப்தீரியா நோயாளிகளை மருத்துவமனையிலிருந்து வெளியேற்ற வேண்டும். டிப்தீரியாவைப் பற்றியும் அதைத் தடுப்பதற்கான முறைகளைப் பற்றியும் பொது மக்களுக்குச் சுகாதாரக் கல்வி அளிப்பது மிகவும் முக்கியமாகும். ஒரு டிப்தீரியா நோயாளியை எவ்விதம் பேணுவது என்பது பற்றிச் சுகாதார உதவியாளர்கள் தெரிந்திருக்க வேண்டும். நோயாளியுடன் தொடர்பு கொண்ட பின் தங்களது கைகளை 1 : 1000 மெர்குரி பைகுளோரைடு கரையத்தில் சுத்தம் செய்ய வேண்டும். நோயாளியின் படுக்கையின் மீது யாரையும் உட்கார அனுமதிக்கக் கூடாது. பார்வையாளர்கள் அனுமதிக்கப்பட கூடாது. நோயாளியின் பாத்திரங்களை அந்தக் கூடத்திலிருந்தோ அல்லது அறையிலிருந்தோ வெளியே எடுத்துச் செல்லக் கூடாது. நோயாளியின் மூக்கு மற்றும்

தொண்டையைத் துடைக்க உபயோகிக்கப்பட்ட பஞ்சு மற்றும் துணிகளை உடனடியாக எரித்துவிட வேண்டும்.

நோயாளியின் உடல் வெப்பமும் நாடித்துடிப்பும் கவனமாக அளவிடப்பட வேண்டும். ஏனெனில் பலவீனமான இருதய நடவடிக்கையே டிப்தீரியாவின் மிகவும் ஆபத்தான சிக்கலாகும். திரவமான கஞ்சி மற்றும் பால், கூழ், வெண்ணெ, ஜெல்லி போன்ற பல வைட்டமின்கள் கொண்ட உணவே நோயாளிக்கு நல்லதாகும். வைட்டமின் ''சி'' யை அஸ்கார்பிக் அமிலமாகக் கொடுப்பதுவும் நல்ல முறையாகும்.

மேற்தொண்டையின் நாட்பட்ட அழற்சி

டான்சிலின் நாட்பட்ட அழற்சி (tonsillitis chronica). வாய்ப்பின் முகப்பு டான்சில்களின் நாட்பட்ட அழற்சி அல்லது நாட்பட்ட டான்சில் அழற்சி வயதுவந்தவர்களில் மீண்டும் மீண்டும் தோன்றும் டான்சிலின் தீவிர அழற்சியின் பின் விளைவேயாகும். இந்த நோய் நிகழ்வு டான்சிலின் குழிவுகளில் காணப்படுகின்றன; அல்லது டான்சிலை முழுமையாகவே பாதிக்கலாம்.

குழிவுகளின் சதுரவகை எபிதீலியம் செதிள்களாக உதிர்ந்து, துர்நாற்றம் கொண்ட கட்டிகளாக மாறி, குழிவுகளை அடைக்கின்றன. அவற்றில் ஏராளமான பாக்டீரியாக்களும் வெள்ளணுக்களும் காணப்படுகின்றன. குழிவுகள் வீங்கிவிடுவதால் டான்சில்கள் பஞ்சு போன்றும் நுண்துளைகள் கொண்டும் காணப்படுகின்றன. வாய்ப்பின்முகப்புத் தூண்கள் டான்சில்களின் பரப்புடன் ஒட்டிக்கொள்கின்றன. நோயூக்கும் ஸ்ட்ரெப்டோகாக்கை மற்றும் ஸ்டாபிலோகாக்கைக் கிருமிகள் தங்கி விருத்தியடையக் குழிவுகள் வசதியாக இருக்கின்றன. அக்கிருமிகளின் தீவிரமான பணிகளால் டான்சில்களின் அழற்சி நிகழ்வு நீடிக்கிறது. குளிர் நடுக்கம் மற்றும் உடலின் எதிர்ப்பு சக்தி குறைந்த நிலை ஆகியவை போன்ற பாதகமான அம்சங்களின் போது, இந்தப் பாக்டீரியாக்கள் துரிதமாகச் செயல்பட்டு, கீழ்க்கண்டவற்றை உண்டாக்குகின்றன: டான்சிலின் தீவிர அழற்சி டான்சிலைச்

சுற்றிய சீழ்க்கட்டி, தொற்றும் தன்மைகொண்ட பல்வேறு மூட்டுக்களின் அழற்சி, முடக்கு வாத இருதய அழற்சி, சிறுநீரக அழற்சி போன்ற சிக்கல்களேயும் உண்டாக்குகின் றன.

நாட்பட்ட டான்சில் அழற்சி கொண்ட நோயாளிகளில் கீழ்க்கண்ட அறிகுறிகள் காணப்படும்: டான்சில் பகுதியில் ஒரு விதவசதி குறைவு; விழுங்கும்போது வலி; சிலவேளே களில் துர்நாற்றம், தொண்டையினுள் ஏதோ ஒரு அயற் பொருள் இருப்பது போன்ற உணர்வு, அனிச்சைக் காது வலியும் தோன்றுகிறது. நாட்பட்ட டான்சில் அழற்சி மீண் டும் மீண்டும் தோன்றுவதால் கீழ்த்தாடை மற்றும் கழுத்து நிணநீர் முடிச்சுகள் வீங்கிக் காணப்படுகின்றன. எனினும் சில நோயாளிகள் நோய் இருப்பதை உணருவதே இல்லே.

மீண்டும் மீண்டும் தோன்றும் டான்சில் அழற்சியும் டான்சிலேச் சுற்றிய சீழ்க்கட்டிகளும் அதன் விளேவாக ஏற் பட்ட சிக்கல்களும் நோயாளியின் நோய் வரலாற்றின் மூலம் தெரியவரும். நாட்பட்ட டான்சில் அழற்சியில் 5—6 மாதங்களுக்கு இரவில் தோன்றிக் கொண்டிருக்கும் காய்ச் சலும் சோர்வும் பணி செய்ய இயலாமையும் தலேவலியும் இருந்து கொண்டே இருக்கும்.

கோளாறுகளேயும் நோய் வரலாற்றையும் கொண்டு மட் டும் நோய் நிர்ணயம் செய்யக் கூடாது. இரண்டு டான்சில் களேயும் கவனமாகப் பரிசோதிப்பது நோய் நிர்ணயம் செய் வதற்கு மிகவும் அவசியமாகும்.

சிகிச்சை: மருந்துகளாலும் அறுவைசிகிச்சையாலும் இந் நோய்க்குச் சிகிச்சை அளிக்கலாம். 5% அயாடின் டிங்க்சர் கரையம் மற்றும் டிரைகுளோரசிடிக் அமிலம் 1% லூகால் கரையம் அல்லது 1—3% வெள்ளி நைட்ரேட் கரையம் ஆகியவற்றை டான்சில் குழிவுகளின் மீது தடவுவது நல்ல சிகிச்சை முறையாகும். இம்முறையை ஒழுங்காகக் கையாண்டு வந்ததால் நாளடைவில் டான்சில் சுருங்கி, கட் டிகள் உருவாவதும் தடைபடுகின்றன. பெனிசிலின் கரையத் தையோ அல்லது 4% போரிக் அமிலத்தையோ டான்சில் குழிவுகளின் மீது நீர்த்தாரையாகச் செலுத்துவதும் மேற் கூறியது போன்ற நல்ல சிகிச்சை முறையாகும் (படம் 80). மழுங்கிய, வளேந்த கத்தி கொண்டோ அல்லது கால்வஞேக

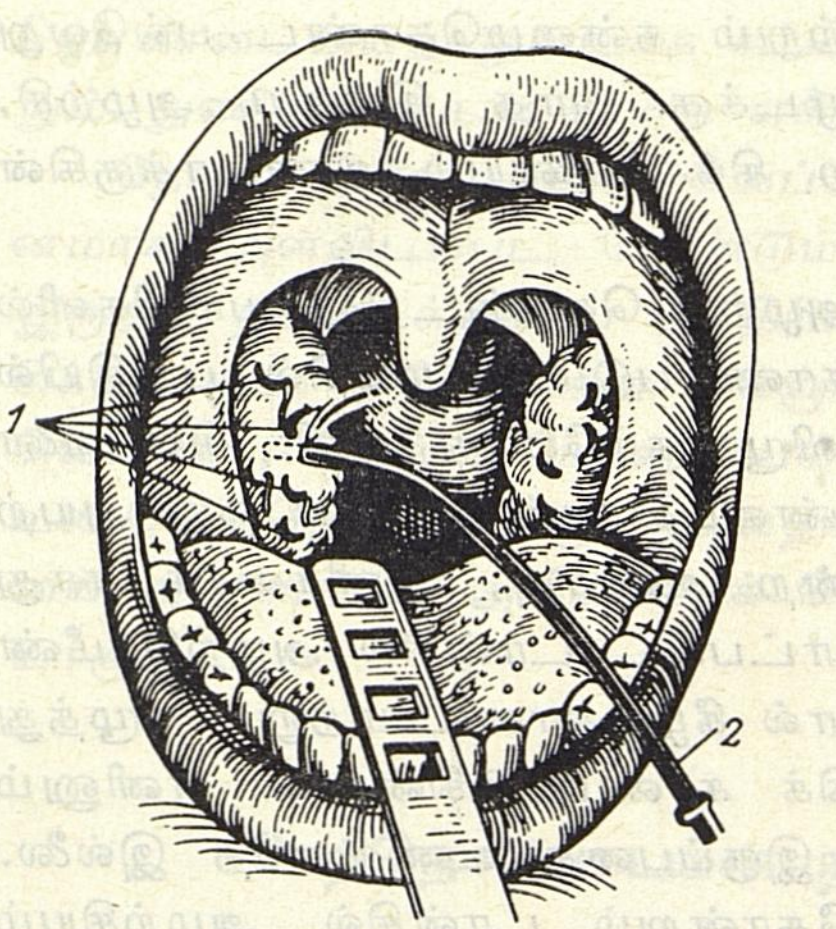

படம் 80. டான்சில் குழி வுகளின் மீது நீர்த்தாரை (1) டான்சில் குழிவுகள்; (2) நீர்த்தாரைக் குழல்

காடர் உதவியாலோ டான்சில் குழிவுகளைச் சிதைத்து அகற்றுவதன் மூலமும் நல்ல பலனைப் பெறலாம். எஞ்சியுள்ள தொங்கு திசுக்களைக் கான்டோம் கொண்டு அகற்றி விடலாம்.

மீண்டும் மீண்டும் தோன்றும் டான்சிலைச் சுற்றிய சீழ்க் கட்டிகளிலும் டான்சில் அழற்சியிலும் ஆபரேஷன் மூலம் டான்சில்களை முழுமையாக அகற்றுவது மிகவும் சிறந்ததாகும். அதிலும் முடக்குவாத இருதய அழற்சி, சிறுநீரக அழற்சிபோன்ற சிக்கல்கள் தோன்றும்போது கட்டாயமாக டான்சில்களை அகற்றியே ஆக வேண்டும். இந்த ஆபரேஷனில் டான்சிலும் அதன் உறையும் முழுமையாக அகற்றப் படுகிறது (படம் 81). எல்லாக் கேசுகளிலும் டான்சில் அழற்சி மீண்டும் மீண்டும் தோன்றுவதைத் தடுக்க டான்சிலை அகற்றுவது ஒன்றே மிகச் சிறந்த வழியாகும்.

தல மயக்க நிலையில் ஆபரேஷன் செய்யப்படுகிறது. இரத்த வியாதி உள்ளவர்களிலும் இரத்த உறையா நிலை கொண்டவர்களிலும் இந்த ஆபரேஷனைக் கையாளக் கூடாது.

ஆபரேஷன் முடிந்தவுடன் நோயாளி மிகவும் கவனமாகக் கண்காணிக்கப்பட வேண்டும். ஏனெனில் ஆபரேஷனுக்குப் பின்னுன குருதிப்பெருக்கு ஏற்படலாம். உமிழ் நீரை விழுங்காமல் பாத்திரத்தில் உமிழும்படி நோயாளிக்குச் சொல்ல வேண்டும். ஆபரேஷன் முடிந்த 8—12 மணி நேரங்களுக்கு உணவு எதுவும் அருந்தக் கூடாது என்பதையும் நோயாளிக்கு வலியுறுத்த வேண்டும்.

ஆபரேஷனுக்குப் பின்பான துவக்கக் காலத்தில் உப்பு, சப்பு இல்லாத பால் மற்றும் கூழ், ஜெல்லி, கஞ்சி போன்ற

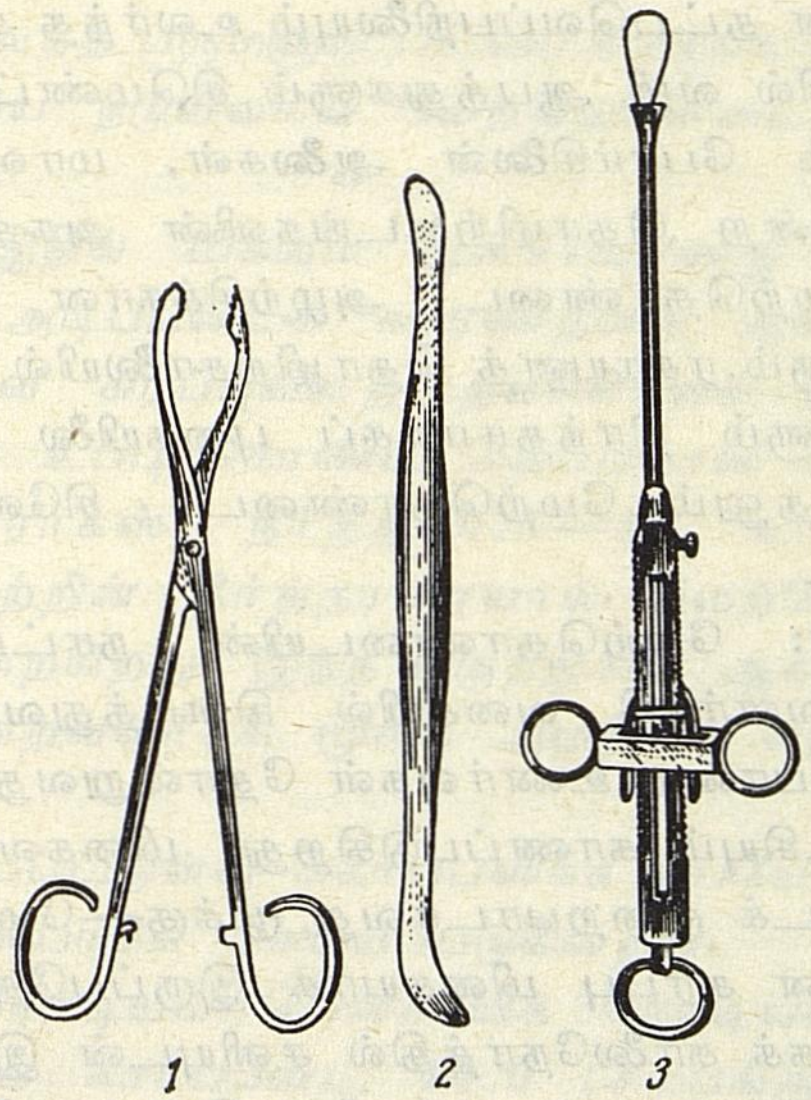

படம் 81. டான்சிலை அகற்றப்பயன்படும் கருவிகள்
(1) டான்சிலைப் பிடிக்கும் பிடி இடுக்கி;
(2) டான்சிலைத் தனிமைப்படுத்தும் தூக்கி;
(3) டான்சிலை அறுக்கும் வளையம்

வைகளைக் குளிர்ந்த நிலையில் உணவாகக் கொடுக்கலாம். உணவில் ஏராளமாக வைட்டமின்கள் இருக்க வேண்டும்.

மேற்தொண்டையின் நாட்பட்ட அழற்சி (pharyngitis chronica). நீர்கோப்பு மற்றும் மிகைவளர்ச்சிவகை குறைவளர்ச்சி வகைகளில் மேற்தொண்டை சிலேட்டுமத்தின் நாட்பட்ட வியாதிகள் தோன்றுகின்றன. அவற்றின் காரணி தலத்தன்மையாகவோ பொதுப்படையாகவோ இருக்கலாம். தலத் தன்மையில் நாட்பட்ட மூக்கு அழற்சி மற்றும் மூக்குப்பக்கக் காற்றுக்குழிவில் சீழ், நாட்பட்ட டான்சில் அழற்சி போன்றவை அடங்கும் பொதுப்படையான தன்மையில் வளர்சிதை மாற்றக் கோளாறுகள் மற்றும் இருதயம், நுரையீரல்கள், கல்லீரல், சிறுநீரகங்கள் ஆகியவற்றின் நோய்களில் சிரை மண்டலத்தில் ஏற்படும் தேக்கம் ஆகியவை அடங்கும்.

பாதகமான தட்பவெப்பநிலையும் உலர்ந்த காற்ருல் உண்டாகும் தொழில் வழி ஆபத்துகளும் சிமெண்ட் தொழிற்சாலைகள் மற்றும் போர்சிலேன் ஆலைகள், மாவு அரைக்கும் ஆலைகள் போன்ற தொழிற்கூடங்களின் அசுத்தமான சூழ்நிலைகளும் மேற்தொண்டை அழற்சிக்கான மற்றும் பல காரணங்களாகும். ரசாயனத் தொழிற்சாலையில் உள்ள ஆவிகளும் வாயுக்களும் நிரந்தரமாகப் புகையிலை மற்றும் மது பானம் அருந்தலும் மேற்தொண்டை சிலேட்டுமத்தைப் பாதிக்கின்றன.

அறிகுறிகள்: மேற்தொண்டையின் நாட்பட்ட அழற்சியின் குறைவளர்ச்சி வகையில் கிளர்த்துவது போன்ற, உறுத்துவது போன்ற உணர்வுகள் தோன்றுவதுடன் தொண்டையில் வறட்சியும் காணப்படுகிறது. மிகைவளர்ச்சி வகையில் அடிப்படைக் குறைபாடாவது மூக்கு—மேற்தொண்டையில் கட்டியான சுரப்பு மிகையாக இருப்பதேயாகும். இதனுல் குறிப்பாகக் காலைநேரத்தில் சளியுடன் இருமல் தோன்றுகிறது. இத்துடன் ஏப்பமும் சில நேரங்களில் வாந்தியும் காணப்படுகிறது.

மிகைவாளர்ச்சி வகையில் சிலேட்டுமம் சிவந்து பருமனுகக் காணப்படுகிறது. மேற்தொண்டையின் பின்புறச் சுவர், ஒட்டுந்தன்மையுடைய சளியும் சீழும் கலந்த சுரப்பால் மூடப்பட்டுள்ளது. இது மூக்கு—மேற்தொண்டை வழியாக உள்ளே ஒழுகுகிறது. பளபளப்புடன் குறைவளர்ச்சி வகையில் சிலேட்டுமம் உளர்ந்து காணப்படுகிறது. இது மெருகு எண்ணெயால் பூசப்பட்டது போன்று இருக்கும். சிலவேளைகளில் பிசுபிசுக்கும் உலர்ந்த சளியாலோ பொடுகாலோ மூடப்பட்டு இருக்கும். மருந்து தடவினுல் கூட இதை அகற்றுவது கடினமாகும்.

நாட்பட்ட உறுத்தலுக்குச் சிலேட்டுமத்தின் நிணதிசு அமைப்புகள் பிரதிவினை புரிகின்றன. இதனுல் தனிப்பட்ட குமிழ்கள் மிகைவளர்ச்சியடைந்து, மேற்தொண்டையின் பின்புறச் சுவரில் சிவந்த கழலைகளாகக் காணப்படுகின்றன. இவையே மேற்தொண்டையின் கழலை அழற்சியின் அறிகுறியாக இருக்கின்றன. சிலவேளைகளில் மேற்தொண்டையின் நடு விலகிய மடிப்புகளில் மிகைவளர்ச்சியடைந்த அடினுய்டு திசு பொதிந்து கிடக்கிறது. வாய்பின்முகப்பின் பின்புறச்

சுவர்களில் சிவந்த பருமனுன பட்டைகளாகக் காணப்படுகின்றன. இதையே நடுவிலகிய மேற்தொண்டை அழற்சி என்கிறேம்.

சிகிச்சை: இதில் மிகவும் முக்கியமானது என்னவெனில் இந்நோயின் அடிப்படைக் காரணத்தை அகற்றுவதுதான்.

ஒட்டியுள்ள சுரப்புகளைத் தலசிகிச்சை மூலம் அகற்றலாம் சோடா உப்பு கொண்ட வெப்பமான கார கரையம் மற்றும் போராக்ஸ், நீர்த்த 0.5—1% உப்புக் கரையங்கள் ஆகியவற்றின் நீர்த்தாரையால் மேற்தொண்டையின் உறுத்தல் குறைகிறது. இந்த மருந்துகளை ஆக்குவதன் முறை பற்றிக் ''குறைவளர்ச்சி மூக்கு அழற்சி'' என்ற பகுதியில் காணலாம்.

கீழே தரப்பட்டுள்ள கொப்பளிக்க உபயோகிக்கக் கூடிய பரைசல்கள் சிபாரிசு செய்யப்படுகின்றன.

எடுக்க: சோடியம் பென்சாயிக் சோடியம் பைபோரிக் சோடியம் பை கார்பனேட் 10.0 (சமபங்கு) பொடியாக்குக. ஒரு குவளை வென்னீரில் அரைத்தேக்கரண்டி இட்டு கொப்புளிக்க உபயோகிக்கவும்.

எடுக்க: சோடியம் பென்சாயிக்; டிங்க்சர் ரே ஓபியம்; சொட்டுக்கள் 20; நீர்த்த அமைக்டலேரம் அமாரரம் 2.0, கிளிசரைன் 10.0 நீர்த்த மெந்தால் 50.0; வடிநீர் 200.0· தினமும் 3—4 தடவைகள் கொப்புளிக்க உபயோகிக்கவும். ஒன்று அல்லது இரண்டு லாசஞ்ச்களாகப் பைகார்மிண்டை, அரைக்குவளை தண்ணீரில் இட்டு கொப்புளிக்க உபயோகிக்க.

மிகையாகச் சுரப்பு இருந்தால், கிருமி நாசினியும் இரத்த உறைவுத்தன்மையும் கொண்ட மருந்தைத் தினமும் 2—3 தடவைகள் கொப்புளிக்க உபயோகிக்கவும். இரத்த உறைவுத்தன்மை கொண்ட காமோமைல் ஒரு கரண்டியோ அல்லது சேஜ் இலைகள் கொண்ட ஒரு கரண்டியையோ கொதிக்கும் தண்ணீர் இட்டு வைத்து, வடிகட்டி கொப்புளிக்க உபயோகிக்க வேண்டும். வெப்பமான நீர்த்தாரை, சிலேட்டுமத்தில் இதமான விளைவை உண்டாக்குகிறது. மிகையான கூருணர்வையும் குறைக்கிறது, தொண்டையில் அருவருக்கத்தக்க உணர்ச்சிகளையும் மட்டுப்படுத்துகிறது.

இரண்டு, மூன்று நாட்களுக்கு ஒரு தடவை 1%, 2%, 3%, 5% வெள்ளி நைட்ரேட் கரையத்தைத் தடவினுல் நுண் துளே கொண்ட, மிக வளர்ச்சியடைந்த சிலேட்டுமம் சுருங்குகிறது. குறைவளர்ச்சி வகையில் முதலில் காரங்கள் கொண்ட கொப்புளிப்பை உபயோகித்த பின்னர் 1% அயோடின் கிளிசரால் கரையத்தையோ அல்லது திரவ பெட்ரோலியத்தில் 1% மென்தால் கரையத்தையோ கையாளலாம்.

மேற்தொண்டை மைகோசிஸ் (pharyngomycosis benigna s. leptothricia), அடினுய்டு திசுவின் சதுர எபிதீலியம் கடினமான கொம்பு போன்ற நிலையை அடைகிறது. நாக்கின் அடித்தளத்திலும் பின்புற மேற்தொண்டைச் சுவரின் நடு விலகிய மடிப்புகளிலும் மாற்றமடையாத டான்சில்களின் பரப்புகளிலும் வெண்மையான அல்லது மஞ்சள் நிறப்பட்டைகள் அல்லது முட்கள் போன்ற புடைப்புகள் காணப்படுகின்றன. இத்தகைய முட்கள் போன்ற புடைப்புகள், சிலேட்டுமப்பரப்பின் மேல் துருத்திக்கொண்டு, அதன் படுக்கைகளுடன் இறுக்கமாகப் பிணேந்துள்ளன. முட்களில் ஏராளமான லெப்டோதிரிக்ஸ் பக்காலிஸ் காளான் கிருமிகள் காணப்படுகின்றன.

அறிகுறிகள்: லெப்டோதிரிக்ஸ் நைவுகள் அறிகுறியின்றியே இருக்கும். தற்செயலாகவே கண்டுபிடிக்கப்படுகிறது அல்லது ஊசி குத்துவது போன்ற உணர்வு ஏற்பட்டவுடன் கண்டுபிடிக்கப்படுகிறது. இந்த நிலே சிகிச்சைக்குப் பலனளிக்காவிடினும் தீவிரமான சிக்கல்கள் எதுவும் தோன்றுவதில்லே. மேற்தொண்டை மைகோசிசை குழிவுள்ள டான்சில் அழற்சியிலிருந்து பிரித்தறிவது சிரமமாகும்.

சிகிச்சை: சிகிச்சை பொதுவாகப் பலனளிப்பதில்லே. மின்சக்தியால் சூடு போடுவதோ அல்லது 5% டிங்க்சர் அயோடினே புடைப்புகள் மீது தடவுவதோ சிகிச்சை முறைகளாகும். ஒரு குவளே தண்ணீரில் ஐந்து சொட்டுகள் அயோடினே இட்டு, காரக்கொப்புளிப்பாக உபயோகிக்கலாம். இரண்டு, மூன்று வாரங்களுக்குத் தினமும் ஐந்து சொட்டுகள் அயோடினே உட்கொள்ளலாம். பெரும்பாலும் நைவுகள் தாமாகவே சீரடைந்துவிடுகின்றன.

மேற்தொண்டையின் தீங்கற்ற கட்டிகள்

மேற்தொண்டையின் தூண்களிலிருந்தோ அல்லது மெல்லிய அண்ணத்திலிருந்தோ உருவாகும் காம்புகள் கொண்ட பாபில்லாமா மற்றும் ஃபைபப்ரோமா தீங்கற்றவை.

சிகிச்சை: கட்டிகளை ஆபரேஷன் மூலம் அகற்றிவிட வேண்டும்.

மூக்கு — மேற்தொண்டை ஃபைப்ரோமா. மூக்கு — மேற்தொண்டை ஃபைப்ரோமா ஒரு தனிவகையான கட்டியாகும். இது 8—13 வயதுள்ளவர்களில் அதுவும் ஆண்களில் காணப்படுகிறது. வயதடைந்தவுடன், அதாவது 20—25 வயதுவரை இந்தக் கட்டிகள் இருந்தால், அவை சுருங்கத் துவங்குகின்றன.

இரத்த தந்துகிகளும் எண்ணிடலங்காத மீள்தன்மை கொண்ட இழைகளுடைய அடர்த்தியான இணைப்புத்திசு தான். மூக்கு—மேற்தொண்டை ஃபைப்ரோமாவின் முக்கியமான பகுதியாகும். செல் இயல்படி இந்தக்கட்டி தீங்கற்றது. ஆனால் அதன் துருதமான வளர்ச்சி மற்றும் சுற்றுப்புறத் திசுக்களின் சிதைவு, ஆபரேஷனுக்குப் பின்பு நோய் தோன்றுவது குருதிப்பெருக்கு ஆகியவைகள் நோயாளியின் உயிரைப் பாதிக்கும் இவற்றைக் கருத்தில் கொண்டால், இக்கட்டிகளை மிகவும் தீங்கானது என்றே கொள்ள வேண்டும்.

அறிகுறிகள்: நோயின் துவக்க அறிகுறி ஒருபக்க மூக்கடைப்பாகும். 4—6 மாதங்களுக்குப் பின், மூக்கு முழுமையாக அடைக்கப்படுவதைத் தொடர்ந்து, செவியிலும் குறிபிடத்தகுந்த சிக்கல்கள் தோன்றுகின்றன. துரித வளர்ச்சியடைந்த முதிர்ந்த கேசுகளில் கண்கள் மற்றும் மெல்லிய, கடின அண்ணங்கள் ஆகியவை துருத்தி, மூக்கு வழியாக வெளிப்படுகின்றன. நோயின் துவக்கத்திலேயே ஏற்படும். மீண்டும் மீண்டும் ஏற்படும் மூக்கு வழி குருதிப்பெருக்கு நோயாளியைப் பலவீனமடையச் செய்வதுடன் அவனது நிலையை இன்னும் மோசமடையச் செய்கிறது.

நோய் நிர்ணயம்: கட்டி இருப்பதை எளிதில் தெரிந்து கொள்ளலாம். முன்புற மூக்கு உள்நோக்கியின் மூலம் மூக்கின் ஒரு பக்கத்தை அடைத்துக்கொண்டிருக்கும் சிவந்த,

மழமழப்பான கட்டி இருப்பதைக் காணலாம். அதைத் துருவினால் எளிதில் இரத்தம் கசிகிறது. மேற்தொண்டையைப் பரிசோதிக்கும்போது, மெல்லண்ணத்தில் ஒரு வீக்கம் இளஞ் சிவப்பு நிறத்துடன் மழமழப்பாக இருப்பதும் தெரிகிறது. அதன் அடர்த்தியான தன்மையாலும் பெருத்தபரப்பில் ஒட்டியிருப்பதாலும் இக்கட்டியைக் கோவனல் தொங்குதசையிலிருந்து பிரித்து அறியமுடியும்.

சிகிச்சை: அறுவை மூலம் இதற்குச் சிகிச்சை அளிக்கலாம். ஆபரேஷன் மிகவும் சிரமமானது, ஏனெனில் கட்டி ஆழமாக அமைந்து, அடிப்படைத்திசுவுடன் ஒட்டி இருக்கிறது. மேலும் அறுவையின் போது, குருதிப்பெருக்கும் ஏற்படுகிறது. மூக்கு—மேற்தொண்டையில் அமைந்துள்ள சிறிய கட்டிகளை மூக்கு வழியாகவோ, வாய் வழியாகவோ அகற்றிவிடலாம்.

காலதாமதமான கேசுகளில், அதாவது கட்டி கன்னப் பகுதியையும் மூக்குப் பக்கக் காற்றுக்குழிவுகளையும் ஊடுருவிய போது, கட்டியை அகற்ற ஒரு வழியை சிறு ஆபரேஷன் மூலம் உண்டாக்கிய பின்னர்தான் கட்டியை அகற்ற முடியும்.

மூக்கின் நடுவிலகிய சுவரை அகற்றிய பின் ஹைமோரின் காற்றுக்குழிவு வழியாக அறுவைக்கான பாதையை உண்டாக்க முடியும். சமீபகாலத்தில் அறுவை மற்றும் டையதர்மி மூலம் கட்டியை அகற்ற முடியும். எக்ஸ்கதிர் சிகிச்சையும் சில சமயங்களில் பலனளிக்கிறது.

மேற்தொண்டையின் கொடூரமான கட்டிகள்

மூக்கு—மேற்தொண்டையின் புற்று நோய். 40 வயதுக்கு மேற்பட்டவர்களிடம் இந்த வியாதி அடிக்கடி காணப்படுகிறது. இளம் வயதினரில் மிகவும் அபூர்வமாகவே காணப்படுகிறது. மூக்கு—மேற்தொண்டையின் கொடூரமான கட்டிகளின் அறிகுறிகளைக் கட்டியின் வளர்ச்சியின் போதும் அதன் போது ஏற்படும் கோளாறுகளையும் கொண்டு அறியலாம். குறிப்பாகக் கட்டியின் துவக்கத்தின் போது ஏற்படும். நிலைகளைக் கவனத்தில் கொள்ள வேண்டும்.

கட்டி துவங்கும் முதல் இடத்தைப் பொறுத்து கட்டியின் துவக்க அறிகுறிகள் கீழ்க்கண்டவையுடன் இணைந்திருக்கும்: (1) 10 கேசுகளில் ஆறில் யூஸ்டேஷியன் குழலுக்குப் பக்கத்தில் தோன்றும் கட்டிகளால் காது வலியும் கேட்பதில் கோளாறுகளும் ஏற்படும். (2) கோனேயில் கட்டி வளர்ச்சியால் ஏற்படும் மூக்கடைப்பு. (3) கட்டிகள் மேல் நோக்கி வளர்ச்சியடைந்து கபால பெருமூளை நரம்புகளை அமுக்குவதால் ஏற்படும் நரம்பு அழற்சியும் செயலிழப்பும். சில கேசுகளில் இந்த அறிகுறிகள் காணப்படாது. ஆகவே அருகேயுள்ள நிணநீர் முடிச்சுகளில் தோன்றும் மெடாஸ்டேசுகளால் கழுத்து மற்றும் கீழ்த்தாடைப்பகுதியின் நிணநீர் முடிச்சுகள் அழற்சியடைகின்றன. நிணநீர் திசு எபிதீலியல் கட்டிகளில் கழுத்து நிணநீர் முடிச்சுகளில் மெடாஸ்டேசுகள் தோன்றுகின்றன. (மெடாஸ்டேசுகள் என்பது எங்கோ தோன்றியுள்ள புற்று நோய், இரத்தம் மற்றும் நிணநீர் நாளங்கள் வழியாகப் பரவி, உடலின் மற்ற பல பாகங்களில் சிறிய கட்டிகளைத் தோற்றுவிப்பது. மொ—ர்.)

முதலில் மூக்கின் ஒரு பக்கம் படிப்படியாக அடைக்கப் பட்டுப்பின்னர் இரண்டு பகுதிகளும் அடைக்கப்படுவதுதான் நோயாளியின் கோளாறாகும். மூக்கைச் சிந்தும்போது குருதி இழைகள் வெளிப்படுகின்றன. சிலபோது மூக்கிலிருந்து குருதிப்பெருக்கும் சீழ் கொண்ட சளியும் வெளிப்படுகின்றன.

மருத்துவ வசதி கோருவதில் நோயாளி காலதாமதம் செய்கிறன். பின்புறமான மூக்கு உள்நோக்கியால் மூக்கு—மேற்தொண்டையைப் பரிசோதிக்கும்போதும் விரல் கொண்டு தொட்டுப்பார்க்கும்போதும்—இத்தகைய கேசுகளில் இது மிகவும் அவசியம்—குமிழ்கள் கொண்ட கட்டி (பெரிதோ—சிறிதோ) தெரிகிறது. இவை சிதைவடைந்து, தொட்டவுடன் இரத்தம் கசிந்து, சுற்றுப்புறத் திசுவுடன் ஒரேசீராக ஒன்றுகிவிடுகின்றன.

மூக்கு — மேற்தொண்டையின் கொடூரமான கட்டிகள் துவக்கத்திலேயே நோய் நிர்ணயம் செய்யப்பட்டு, உரிய எக்ஸ்கதிர் சிகிச்சை அளிக்கப்பட்டால், விளைவுகள் இதமாக இருக்கும். முன்காலத்தில் விளைவுகள் விபரீதமாக இருந்தன. குறைந்த அலகுகளில் மீண்டும் மீண்டும் இரத்த வினியோகம் செய்து தூண்டல் சிகிச்சை செய்தால், நோய்

படம் 82. டான்சிலின் புற்று நோய்

படம் 83. டான்சிலின் சார்கோமா

சீரடைவது துரிதமடைகிறது. அதேபோது பெண்டாக்கில் மற்றும் கம்போலான் போன்ற வெள்ளணுக்குறைவைத் தடுக்கும் மருந்துகளைப் பயன்படுத்தினல், போதிய அளவு கதிர் வீச்சு சிகிச்சை அளிக்க எதுவாக இருக்கும். தற்காலம் வரை இத்தகைய கேசுகள் சிகிச்சை செய்ய முடியாதது என நம்பப்பட்டிருந்தது.

மத்திய மற்றும் கீழ்ப்பகுதி மேற்தொண்டையின் கொடூரமான கட்டிகள். அடர்ந்த, குமிழ்கள் கொண்ட ஊடுருவல் வகையைச் சார்ந்த ஒரு கொடூரமான கட்டி, உணவு செல்லும் பாதையை உறுத்துவதால் எளிதில் புண்ணுகி மெல்லண்ணத்திலும் டான்சில்களிலும் தோன்றுகிறது (படம் 82). இவை மேற்தொண்டையின் பின்புற மற்றும் நடுவிலகிய சுவர்களிலோ அல்லது அதன் கீழ்ப்பகுதிகளிலோ—அதாவது பைரிஃபார்ம் பள்ளத்தில்—தோன்றலாம். கட்டியில் புண் தோன்றத்துவங்கியதிலிருந்து வலி உண்டாகி அளவில் பெரிதாகி, உணவு செல்லும் பாதையைப் பாதிக்கிறது. கழுத்திலும் கபாலத்தின் அடித்தளத்திற்கு மிக அருகாமையிலுள்ள நிணநீர் முடிச்சுகளில் மெடாஸ்டேசுகள் துவக்கத்திலேயே தோன்றுகின்றன.

அரோக்கியமான திசுவிலிருந்து இக்கட்டிகளைப் பிரித்தெடுத்து ஆபரேஷன் மூலம் அகற்றுவது காலதாமதகடைகிறது. ஆகவே அதன் பின்விளைவும் பாதகமாகவே இருக்கிறது. வெளிப்புறக் கழுத்து தமனியைத் துவக்கத்திலேயே கட்டியபின் எக்ஸ்கதிர் வீச்சு மற்றும் ரேடியம் எக்ஸ்கதிர் கோபால்ட் சிகிச்சை அளித்தால்,

புதிய நம்பிக்கை உண்டாகிறது. இத்தகைய சிகிச்சை சில சமயங்களில் கட்டியின் வளர்ச்சியை நீண்ட காலத்திற்குத் தடை செய்கிறது. அதனல் சம்பவிக்கப் போகும் மரணமும் காலதாமதமடைகிறது.

மேற்தொண்டை சார்கோமாவின் மற்றும் பலவகைகளைவிட டான்சில்களின் லிம்போ சார்கோமா அடிக்கடி தோன்றுகிறது (படம் 83). அதுவும் இளம் வயதினரே அதிகம் பாதிக்கப்படுகின்றனர்.

குரல் வளையின் நோய்கள்

குரல் வளையின் உடற்கூறு இயல்

குரல்வளை மூச்சுக்குழலின் ஒரு பகுதியாகும். இதன் மேற்பகுதி மேற்தொண்டையுடன் தொடர்பு கொள்கிறது. இதன் மூலம் இது, வாய் மற்றும் மூக்குக்குழிவுகளுடன் தொடர்பு கொள்கிறது. அதன் கீழ்ப்பகுதி மூச்சுக்குழலாகத் தொடர்கிறது. 4வது, 6வது கழுத்து முள்ளெலும்பு மட்டத்தில் குரல்வளை, கழுத்தின் முன்பகுதியில் உள்ளது. ஒரு பரந்த பந்தகம்,குரல்வளையை மேலே உள்ள ஹையாய்டு எலும்புடன் இணைக்கிறது.

குரல்வளையின் எலும்பு குருத்தெலும்பால் ஆனது (படங்கள் 84—85). அமைப்பில் முத்திரை மோதிரம் போன்று இருக்கும் கிரைகாய்டுதான் அடிப்படைக்குருத்தெலும்பாகும். அதன் குறுகிய பகுதி வெளிநோக்கி உள்ளது. அதன் முத்திரைப்பகுதி பின்நோக்கியுள்ளது. அதன்மேல் தைராய்டு குருத்தெலும்பு அமைந்திருக்கிறது. ஆலே அல்லது இரண்டு சிறகுகள் கொண்ட அது, ஒரு கோணத்தில் இணைந்து, அதன் சந்திப்பில் ஒரு முடிச்சை உருவாக்குகிறது. தைராய்டு குருத்தெலும்பின் இந்தப் பகுதி சருமத்தால் மட்டுமே மூடப்பட்டு இருப்பதால் விரல்களால் அதை தொட்டுப்பார்க்க முடியும். கழுத்திற்கு முன்னல் ஆண்களில் துருத்திக்கொண்டிருக்கும் இதை ''ஆடமின் ஆப்பிள்'' என்பர். கிரைகாய்டின் பின் பகுதியின் மேற்பரப்பில் இரண்டு அரிடினயட்டு குருத்தெலும்புகள் உள்ளன.

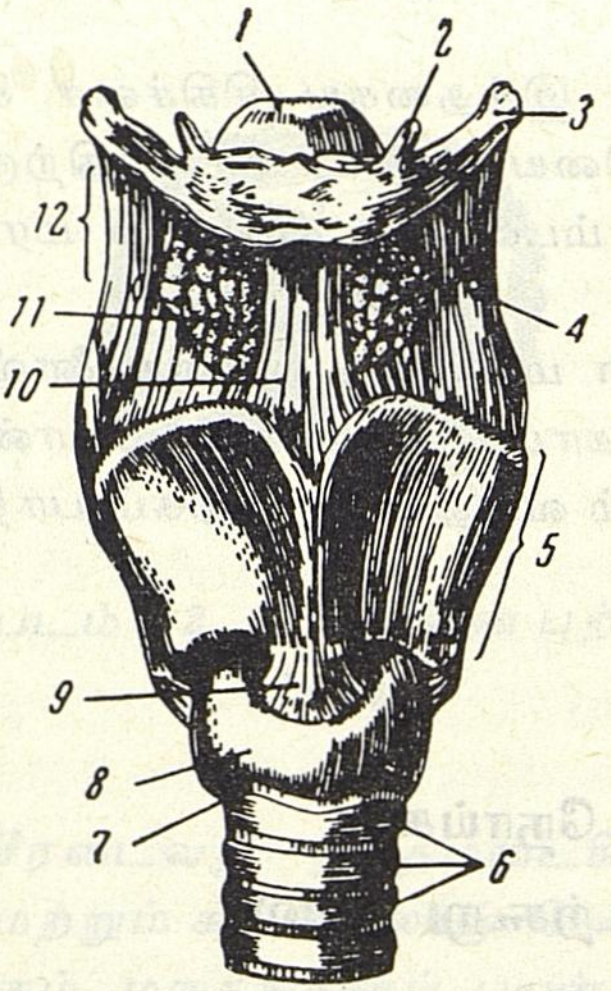

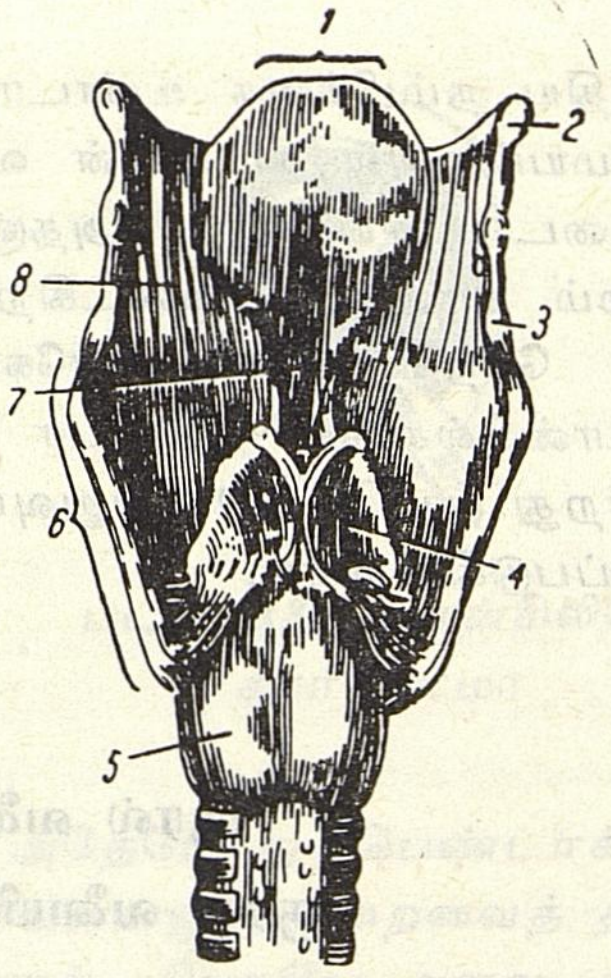

படம் 84. குரல்வளையின் பந்தகங்களும் மூட்டுகளும் (முன் தோற்றம்)

(1) குரல்வளை மூடி; (2) ஹையாய்டு எலும்பின் சிறி சிறிய கொம்பு; (3) ஹையாய்டு எலும்பின் பெரிய கொம்பு; (4) தைராய்டு ஹையாய்டு படலத்தில் மேற்புற குரல்வளை நரம்பு செல்வதற்கான துவாரம்; (5) தைராய்டு குருத்தெலும்பு; (6) மூச்சுக்குழல் குருத்தெலும்பு; (7) கிரைகோ மூச்சுக்குழல் பந்தகம்; (8) கிரைகாய்டு குருத்தெலும்பு; (9) கோனஸ் இலாஸ்டிகள்; (10) மத்திய தைராய்டுஹையாய்டு பந்தகம்; கார்பஸ் அடிபோசம்; (12) தைராய்டு ஹையாய்டு படலம்.

படம் 85. குரல்வளையின் பந்தகங்களும் மூட்டுக்களும் (பின்புறத் தோற்றம்)

(1) குரல்வளை மூடி; (2) ஹையாய்டு எலும்பின் பெரிய கொம்பு; (3) தைராய்டு குருத்தெலும் பின் மேற்புறக் கொம்பு; (4) அரிடினாய்டு குருத்தெலும்பு; (5) கிரைகாய்டு குருத்தெலும்பு; (6) தைராய்டு குருத்தெலும்பு; (7) குரல்வளை மூடியின் பெடியோலஸ்; (8) தைராய்டு ஹையாய்டு படலம்

அதன் அடித்தளத்தில் இரண்டு புடைப்புகள் காணப்படு கின்றன. ஒன்று தசையால் ஆனது, மற்றொன்று குரலுக்கு ரியதாகும். பின்னதனுடன் குரலுக்குரிய தசை இணைக்கப் பட்டுள்ளது. மேலும் குரல்வளை துவாரம் குரல்வளை மூடி எனப்படும் சிறப்பான குருத்தெலும்பால் மூடப்பட்டுள்ளது தைராய்டு குருத்தெலும்பில் உள்ள பிளவின் மேல் விளிம் புடன் அது இணைக்கப்பட்டிருக்கிறது. எல்லாக் குரல்வளை குருத்தெலும்புகளும் பல்வேறு பந்தகங்களாலும் அதன் மூட் டுக்களாலும் இணைக்கப்பட்டுள்ளன.

குரலுக்குரிய அல்லது தைரோ அரிடினுய்டு என்ற ஜோடியான தசை கொண்ட உண்மை குரல் நாண்கள், குரல்வளை வளியில் முனைப்பாக உள்ளது. உரிய பக்கத் தில் அரிடினுய்டு குருத்தெலும்பின் குரலுக்குரிய புடைப்பிற் கும் தைராய்டு குருத்தெலும்பின் உட்பரப்பிற்கிடையிலும் குரல் நாண்கள் முறுக்கேறி உள்ளன. மூச்சுவிடும்போது, காற்று செல்வதற்கென ஒரு முக்கோணவடிவ துளையைக் குரல் நாண்கள் உண்டாக்குகின்றன. இதையே ரைமாகிளாட் டிஸ் அல்லது கிளாட்டிஸ் என்கிறோம் (படம் 86). உச்சரிக் கும்போது, குரல் நாண்கள் அருகே இழுக்கப்படுகின்றன.

உண்மையான குரல் நாண்களுக்கு மேலே பொய் குரல் நாண்கள் அமைந்துள்ளன. அவை சிலேட்டுமத்தின் இரண்டு மடிப்புகளாகும். உண்மையான மற்றும் பொய்யான குரல் நாண்களுக்கிடையே பக்கத்தில் இரண்டு பிளவுபோன்ற பைகள் உள்ளன. இவையே மர்காக்னி பள்ளங்கள் எனப் படுகின்றன. இவற்றின் சிலேட்டுமத்தில் காணப்படும் பல் வேறு சுரப்பிகள் குரல் நாண்களை ஈரமாக வைக்க உதவுகின் றன.

குரல்வளை தசைகள். இவற்றை வெளிப்புற, உட்புறத் தசைகள் என இருவகையாகப் பிரிக்கலாம். வெளிப்புறத் தசைகள் எலும்பின் மற்றப் பகுதிகளுடன் குரல்வளையை இணைக்கின்றன. குரல்வளையை உயர்த்தவோ, தாழ்த்தவோ ஒரு குறிப்பிட்ட நிலையில் இருக்கச் செய்யவோ அத்தசை களால் முடியும்.

உட்புறத் தசைகள், குரல்வளையின் உட்புற, வெளிப் புறப் பரப்புகளுடன் இணைந்துள்ளன. தங்களது எல்கை களை விட்டுச் செல்வதில்லை. மூச்சுவிடுதல் மற்றும் குரல்

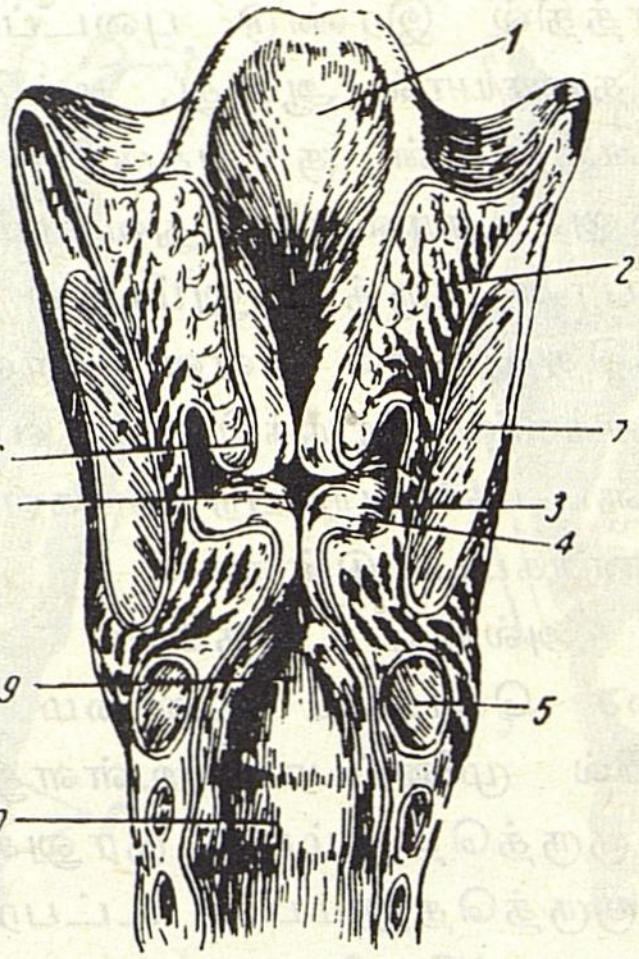

படம் 86. செங்குத்துக் கோணத்தில் குரல்வளை
(1) குரல்வளை மூடி; (2) தைரோ—அரிடினுய்டு தசை (வெளிப்புற); (3) மர்காக்னியின் பள்ளம்; (4) உண்மையான குரல் நாண்; (5) கிரைகாய்டு குருத்தெலும்பு; (6) பொய் பந்தகம்; (7) தைராய்டு குருத்தெலும்பு; (8) கிளாட்டிஸ்; (9) கிளாட்டிஸ் அடிப்பகுதி; (10) மூச்சுக்குழல்

கொடுத்தல் போன்ற குரல்வளையின் பணிகளை இந்தத் தசைகள்தான் செய்கின்றன. இந்தப் பணிகளுக்கு ஏற்பக் குரல்வளையின் உட்புறத் தசைகளைக் கிளாட்டிஸ் சுருக்கிகள் என்றும் கிளாட்டிஸ் விரிக்கிகள் என்றும் பாகுபடுத்தப்பட்டுள்ளன. குரல்வளையின் அடிப்படையான மூச்சுவிடும் பணியை ஒரு ஜோடி தசை செய்கிறது. அதாவது பின்புற கிரைகோ அரிடினுய்டு தசை அல்லது எளிதாகப் பின்புறத் தசை (படம் 87) இப்பணியை ஆற்றுகிறது. பின்புறத் தசைதான் கிளாட்டிஸை விரிவடையச் செய்கிறது. மற்ற எல்லாத் தசைகளும் நேரடியாகவோ, மறைமுகமாகவோ கிளாட்டிஸை மூடச் செய்கின்றன. பின்புறக் கிரைகோ அரிடினுய்டு தசைக்கு எதிராகப் பணிபுரிவது நடுவிலகிய கிரைகோ அரிடினுய்டு தசையாகும் (படம் 88). இத்தசை குரல் நாண்களைச் சேர்த்து இழுப்பதால் கிளாட்டிஸ் குறுகலடைகிறது.

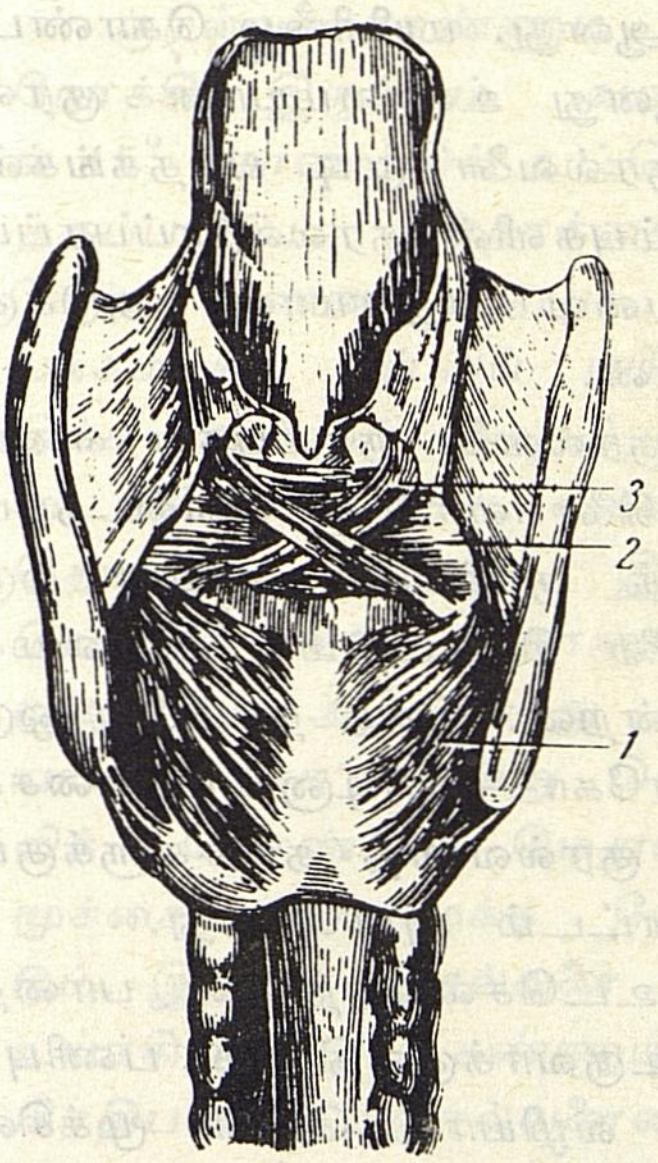

படம் 87. குரல்வளைத் தசைகள்

(1) பின்புற கிரைகோ அரிடினுய்டு தசை; (2) அரிடினுய்டுக்கிடையே குறுக்கான தசை; (3) அரிடினுய்டுக்கிடையே கோணலான தசை

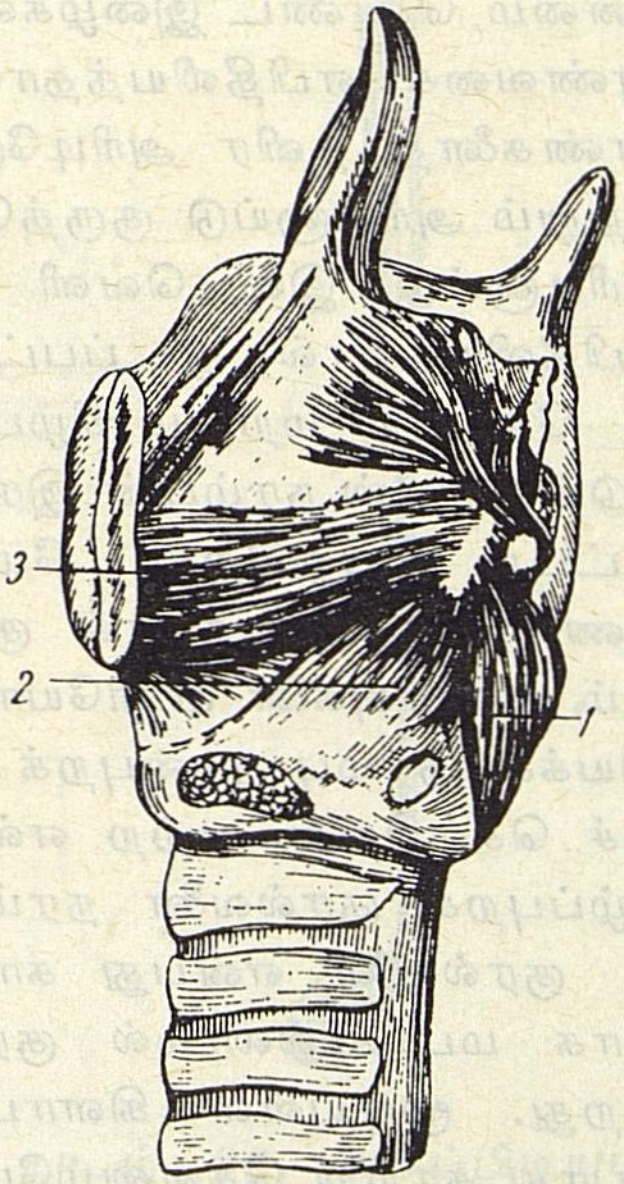

படம் 88. குரல்வளைத் தசைகள் (1) பின்புற கிரை அரிடினுய்டு தசை; (2) நடு விலகிய கிரைகோ அரிடினுய்டு தசை; (3) உட்புற தைரோ அரிடினுய்டு தசை

அரிடினுய்டு இடைத்தசைகளும் மற்றும் குறுக்கான தசைகளும் கோணலான தசைகளும் அரிடினுய்டு தசைகளை ஒன்று சேர்த்து, கிளாட்டிசின் பின்பகுதியை மூடுகின்றன. மேலே குறிப்பிட்ட குரல்சார்ந்த அல்லது தைரோ அரிடினுய்டு தசை குரல் நாண்களை விறைத்த நிலையில் வைக்கின்றன. முன்புறக் கிரைகோ தைராய்டு தசைகள் குரல் நாண்களை விறைக்கச் செய்கின்றன. ஏனெனில் அது கிரைகாய்டு மற்றும் தைராய்டு குருத்தெலும்புகளுடன் இணைக்கப்பட்டுள்ளன. அவை சுருங்கும்போது, முன்புற—பின்புறமாகக் குரல்வளை நீளமடைகிறது. குரல்வளை சிலேட்டுமம், மீள்

தன்மை கொண்ட இழைகளால் ஆனது. மயிரிழை கொண்ட தூண்வகை எபிதீலியத்தால் ஆனது உண்மையான குரல் நாண்களைத் தவிர அரிடினே—குரல்வளை மூடி பந்தகங்கள் மற்றும் அரிடினுய்டு குருத்தெலும்புகளின் குரல்வளைப்பரப்பு அரிடினுய்டு இடைவெளி ஆகியவை சதுரமான அடுக்கு எபிதீலியத்தால் மூடப்பட்டுள்ளன.

மேற்புற மற்றும் கீழ்புறக் குரல்வளை நரம்புகள் எனப் படும் வேகஸ் நரம்பின் இரண்டு கிளைகளால் குரல்வளை நரம் பூட்டம் பெறுகிறது. மேற்புறக் குரல்வளை நரம்பு ஒரு உணர்வு நரம்பாதலால் குரல்வளை சிலேட்டுமம் முழுமைக் கும் உணர்வுகளை வினியோகிக்கின்றன. இந்த நரம்பின் ஒரு இயக்க நரம்பு முன்புறக் கிரைகோ—அரிடினுய்டு தசைக் குச் செல்கிறது. மற்ற எல்லாக் குரல்வளைத் தசைகளுக்கும் கீழ்ப்புறக் குரல்வளை நரம்பு ஊட்டம் அளிக்கிறது.

குரல்வளை என்பது காற்று உட்செல்வதற்கான பாதை யாக மட்டுமல்லாமல் குரலை உருவாக்குவதிலும் பணிபுரி கிறது. மூடியுள்ள கிளாட்டிஸ் வழியாக வெளி மூச்சின் போது காற்று செல்லும்போது விறைத்த குரல் நாண்களின் அதிர்வால் தொனி உண்டாகிறது.

குரல்வளையைப் பரிசோதிக்கும் முறை

நேரடியாகப் பார்ப்பது என்ற முறை அல்லது கண்ணுடி கொண்ட குரல்வளை உள்நோக்கி என்ற முறை மூலம் குரல்வளையைப் பரிசோதிக்கலாம். குரல்வளைக்கருவியுடன் அதன் கைப்பி டியில் ஒரு கண்ணுடி பொருத்தப்பட்டிருக்கும் (படம் 89).

குரல்வளை பரிசோதனையின் போது, நோயாளி ஓரளவு முன்னுல் குனிந்து இருக்க வேண்டும். அவன் தனது நாக்கை வெளியே நீட்ட வேண்டும். பரிசோதனை முடியும் வரை நீட்டிய நாக்கை ஒரு துணியால் கட்டியாகப் பிடித் துக் கொள்ள வேண்டும். கண்ணுடியை ஆல்கஹால் விளக் கின் ஜுவாலையில் காட்டி அல்லது சுடு தண்ணீரில் முக்கி வெப்பமடையச் செய்ய வேண்டும். அப்போதுதான் நோயா ளியின் வாயினுள் கண்ணுடியைச் செலுத்திய உடன் அவ னது மூச்சால் அந்தக் கண்ணுடி மங்கலடையாது.

குரல்வளைக்கண்ணுடி உள் நோக்கி இருக்கும் வகையில் 45° கோணத்தில் உட்செலுத்தப்பட்டு, உள்நாக்கையும் மேல் அண்ணத்தையும் ஒரு பக்கமாகத் தள்ளிப் பரிசோதிக்க வேண்டும். மேற்தொண்டையின் பின்புறச் சுவரைத் தொடக் கூடாது. இல்லையெனில் வாய் தானுகவே மூடிவிடும். அதேபோது நோயாளி ''ஈஈஈ'' என்று சொல்லிக் கொண்டு, மெதுவாக மூச்சை உள்ளிழுக்க வேண்டும். இதனுல் குரல்வளை மூடி உயர்கிறது. கண்ணுடியில் பிரதிபலிக்கும் குரல்வளையைக் காணலாம் (வண்ணப்படம் அட்டவணை IV படம் 1).



படம் 89. கைப்பிடியுடன் கூடிய குரல்வளையைப் பரிசோதிக்கும் கண்ணுடி

முதலில் தெரியும் உறுப்பு குரல்வளை மூடியாகும். கண்ணுடியின் நிலையை மாற்றுவதன் மூலம் குரல்வளையின் எல்லாப் பகுதிகளையும்—குரல் நாண்கள் அரிடினுய்டு இடைப் பகுதி—ஆராயலாம். குரல்வளையின் எல்லாப் பகுதிகளையும் ஆராய வேண்டும். சகஜமாக மூச்சுவிடும்போதும் உச்சரிக்கும்போதும் குரல் நாண்களின் அசைவுகளையும் ஆராய வேண்டும். அப்போதுதான் குரல்வளை முழுமையாக வெற்றிகரமாக ஆராயப்பட்டது எனக் கொள்ள வேண்டும் (படம் 90). கண்ணுடி கொண்ட குரல்வளை உள்நோக்கிக் கொண்டு பார்க்கும்போது குரல்வளையின் முன்புறப்பகுதிகள் மேலே இருப்பது போன்று, பின்புறப்பகுதிகள் கீழே இருப்பது போன்று தோன்றும் என்பதை நினைவில் கொள்ள வேண்டும். கண்ணுடிப்பிரதிபலிப்பின் போது, நடுவிலகிய பகுதிகளின் நிலைகள் மாருமல் இருக்கும் (படம் 91 அ, ஆ)

நேரடியான குரல்வளை உள்நோக்கி மூலமும் குரல்வளையை ஆராயலாம். கண்ணுடியின் உதவி இன்றி, இந்த முறை

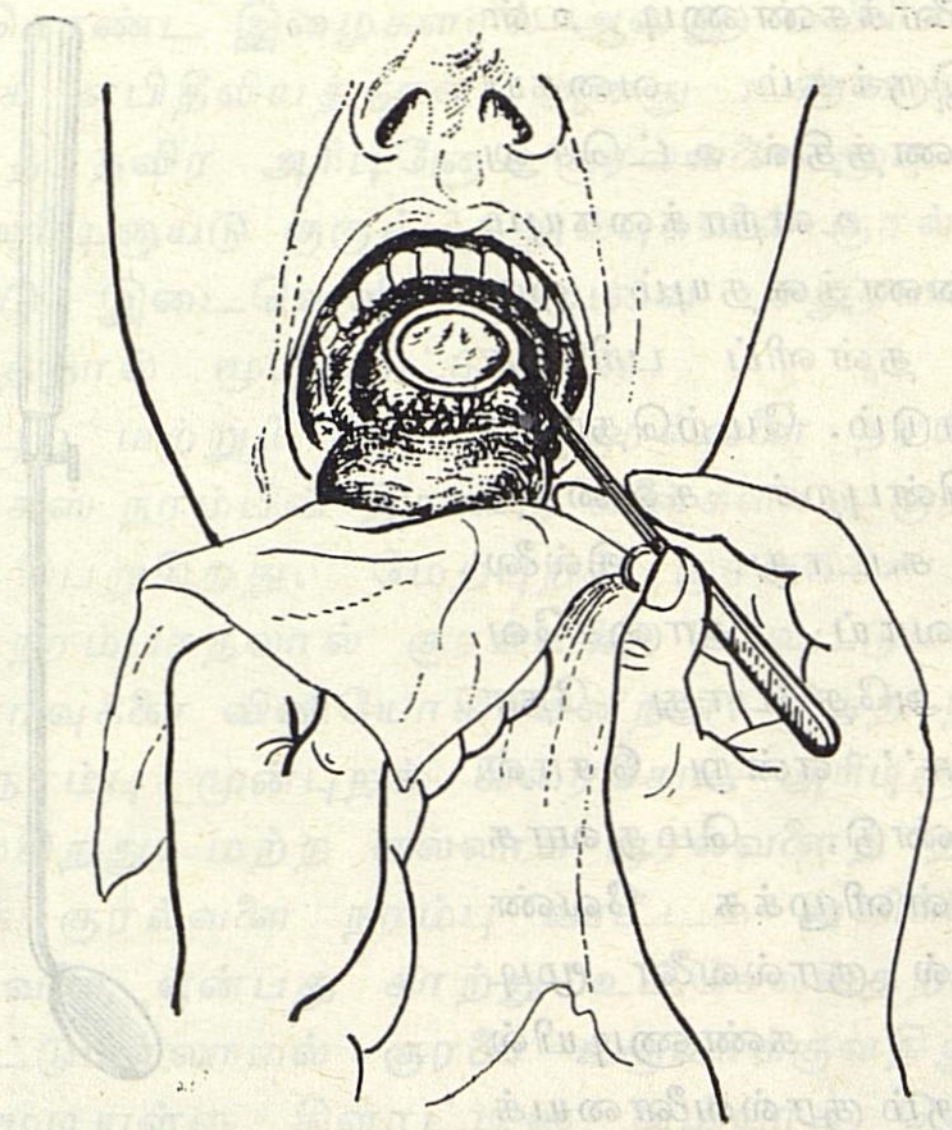

படம் 90. கண்ணுடி கொண்ட குரல்வளை உள்நோக்கி

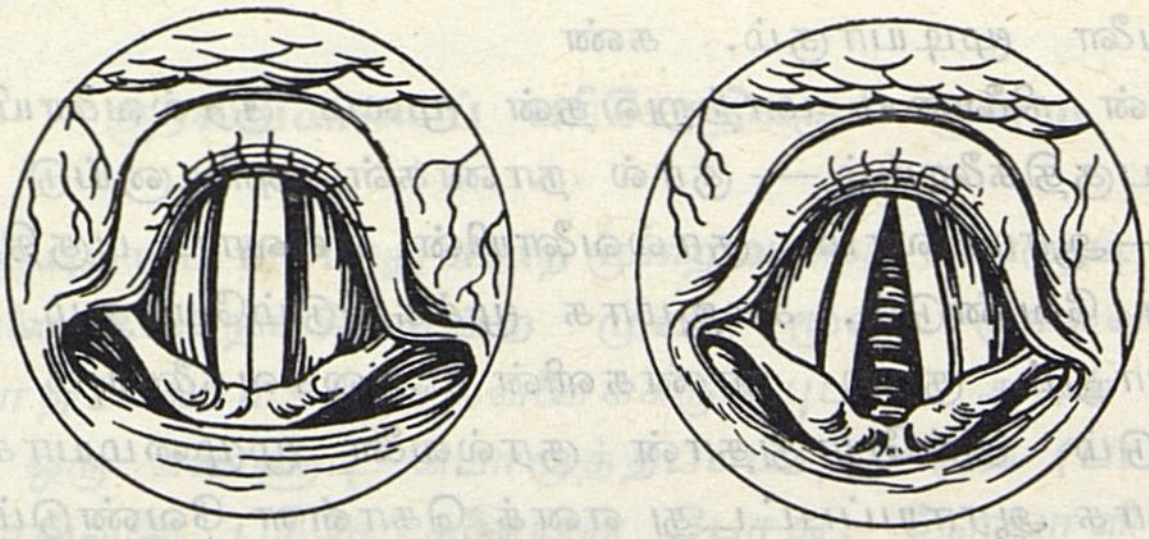

அ ஆ

படம் 91. கண்ணுடி மூலம் பார்க்கும்போது குரல்வளையின் தோற்றம்
(அ) உச்சரிக்கும்போது; (ஆ) மூச்சுவிடலின் போது

யில் நோக்கலாம். நாக்கின் பின்பகுதியை ஒரு வளைந்த ஸ்பேடுலாவின் உதவியால் அமுக்கி, அதை முன்னல் தள்ள வேண்டும். நோயாளியின் தலையைப் படிப்படியாகப் பின்

னுல் தள்ளுவதால் வாய்குழிவு மற்றும் மேற்தொண்டை, குரல்வளை ஆகியவை ஒரே நேர்கோட்டில் தெரிகின்றன. இந்த நிலையில் குரல்வளை மூடி மற்றும் அரிடினுய்டு குருத் தெலும்புகள், குரல் நாண்கள் ஆகியவற்றை வரிசைக் கிரமமாகப் போதிய வெளிச்சத்தின் உதவியால் ஆராய லாம். தற்கால ஆய்வில் வளைந்த ஸ்பேடுலாவிற்குப் பதி லாக மிகவும் வசதியான குரல்வளை உள்நோக்கிக் கருவி பயன்படுத்தப்படுகிறது. ''கே'' (K) என்ற எழுத்து பொறிக் கப்பட்ட குரல்வளைக்கண்ணுடிகளின் பின்பகுதியைக் கொ திக்கும் தண்ணீரில் வைக்கலாம். மற்ற வகையான கண் ணுடிகளால் கொதிநீரைத் தாங்க முடியாது. லைசால் அல் லது கார்பாலிக் அமிலம் போன்ற கிருமி நாசினிகளால் சுத் தம் செய்யப்பட்டு, கொதிக்கும் தண்ணீரால் கழுவப்பட்டு, ஒரு பஞ்சுத்துணியால் துடைத்து உளர்த்தப்பட்டு, அவற்றை உபயோகிக்கலாம்.

குரல்வளை நோய்களுக்கான பொதுப்படையான சிகிச்சை முறைகள்

மெல்லிய உலோகத்தால் ஆன, துளை கொண்ட குரல் **வளைத் துருவிகளால்** குரல்வளையில் மருந்துகளைப் **பூசலாம்** அல்லது **மசகிடலாம்.** மெல்லிய உலோகத்தாம் இருப்பதால் அவற்றைத் தேவையான அளவில் வளைத்துக் கொள்ளலாம். துருவியின் மீது பஞ்சுத்துணியை இறுக்கமாகக் கட்டுவதால் மசகிடும்போது, அவை கழன்றுவிடாது. இதனுல் பல அனு வசிய விளைவுகளைத் தவிர்க்கலாம்.

குரல்வளையினுள் மசகிடுதல் உள்ளிட்ட அனைத்துச் செய் கைகளும் குரல்வளைக்கண்ணுடியின் உதவியால் செய்யப்படு கின்றன. மருந்தில் தோய்க்கப்பட்ட பஞ்சால் சுற்றப்பட்ட குரல்வளைத்துருவி கண்ணுடியில் பிரதிபலித்த உடன் உடன டியாகக் குரல்வளை மூடியின் பின்புறமாக, குரல்வளையினுள் செலுத்தப்படுகிறது. துருவிக்கும் குரல்வளை நாண்களுக்குமி டையே ஏற்படும் இணைப்பால் இருமல் உண்டாகிறது. சில கேசுகளில் குரல்வளைச் சுருக்கமே ஏற்படும். ஆகவே மசகி டுவதற்கு முன்னர் இத்தகைய சுருக்கம் ஏற்படும் என்றும் அது தீங்கற்றது என்றும் நோயாளிக்கு முன்னரே தெரிவிப்

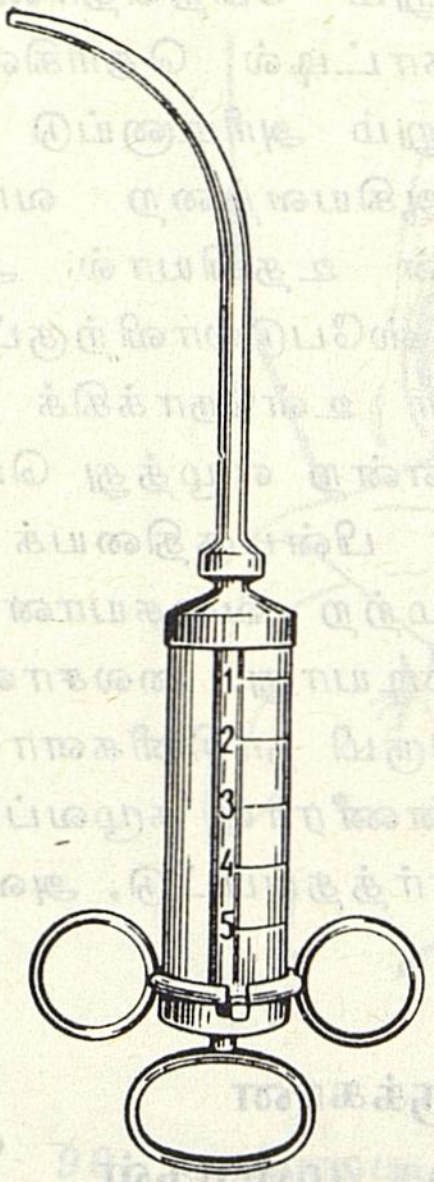

படம் 92. குரல்வளைப் பீச்சாங்குழல்

பது நல்லது. இத்தகைய சுருக்கத்தை உடனடியாக நிறுத்த நோயாளி ஒரு சில வினாடிகள் மூச்சுவிடுதலை நிறுத்திப் பின்னர் வாயை நன்கு திறந்து பெரு மூச்சு எடுக்கும்படி செய்ய வேண்டும்.

தல மயக்கத்திற்கும் குரல்வளையினுள் மருந்துகளைச் செலுத்தவும் உலோக நுனி கொண்ட குரல்வளைப் பீச்சாங்குழலைப் பயன்படுத்துகிறார்கள் (படம் 92). ஒவ்வொரு தடவை பயன்படுத்துவதற்கு முன்னர் அதன் நுனி நன்கு கொதிக்கவைக்கப்பட வேண்டும். ஒரு சிறிதளவு மருந்து, பீச்சாங்குழலின் உள் எடுக்கப்பட்டு, 0.5—1 மி.கி அலகில் குரல்வளையின் உட்செலுத்தப்பட வேண்டும். குரல்வளை மசகிடுதலைவிட இது மிகவும் துல்லியமான முறையாகும். இதில் குரல்வளைச் சுருக்கமே ஏற்படாது.

மூக்குக்குப் பயன்படுத்தப்படுவதைப்போல் அதேபோன்ற தூள் பரப்பியை உபயோகித்து, பொடியைக் குரல்வளையினுள் தூவ வேண்டும். இந்தத் தூள் பரப்பி ஒரு சிறிது வளைந்து இருக்கும். இதனால் எல்லாவகையான குரல்வளை கருவிகளுடன் எளிதில் பொருந்திவிடும். தூள் பரப்பியினுள் ஒரு சிறிதளவு பொடியைப் போட வேண்டும் மற்றும் பல ஆபரேஷன்களைப் போல், நேரடியாகப் பார்த்து, பொடி தூவப்பட வேண்டும். குமிழை அமுக்கும்போது, பொடித் தூவப்படும்போது, அதன் அலகு நிலை தவறிவிடுவதால் பொடி பூராவுமே மேற்தொண்டையினுட்சென்றுவிடும். எனினும் அனுபவபூர்வமாகக் கிடைத்த போதிய திறமையுடன் பொடியை உரிய இடத்தில் தூவலாம். பொடி மிகையான அளவில் உட்சென்றால் குரல்வளை சுருக்கம் ஏற்பட்டுவிடும்.

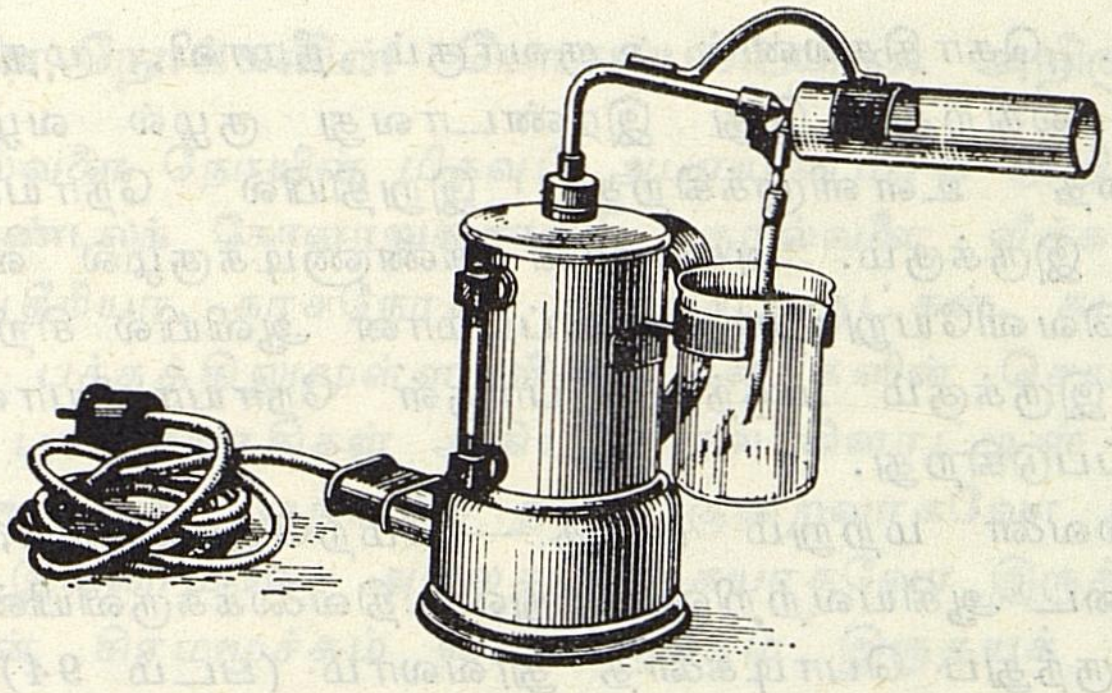

படம் 93. மின்னுற்றலுடன் இயங்கும் ஆவியாக்கும் கருவி

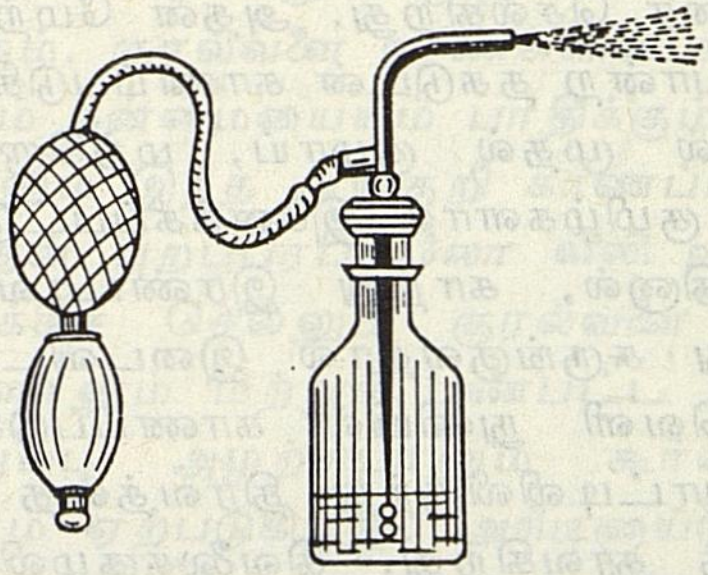

படம் 94. நுண் திவலைக் கருவி

குளிர்ந்த மற்றும் ஆவி நுண்திவலைக்கருவியின் உதவியால் பல்வேறுமருந்துகளைப் பொடியாக்கி உள் மூச்சின் மூலம் ஸ்ள்ளிழுப்பதன் மூலம் குரல்வளை நோய்களுக்குச் சிகிச்சை அளிக்கலாம்.

மூச்சு உள் வாங்கி எனப்படும் தனிக்கருவியால் வெப்ப நீராவியை உள்ளிழுக்கலாம் (படம் 93). அதற்குக் கீழ்க் கண்ட பாகங்கள் உள்ளன: (1) மின்சக்தியாகலோ, ஆல்கஹால் விளக்காலோ வெப்பமடையும் ஒரு நீர்க்கொதிகலன்; (2) இந்த நீர்க்கொதிகலனுடன், செங்கோணத்தில் வளைக்கப்பட்ட ஒரு உலோகக் குழாய் இணைக்கப்பட்டுள்ளது; (3) இரண்டாவது குழலின் ஒரு முனை, திரவ மருந்து கொண்ட கண்ணுடியுடன் இணைக்கப்பட்டுள்ளது. அதன் மற்ற நுனி முதல் குழலின் கிடைமட்ட பகுதியுடன் இணைந்

துள்ளது. கொதிகலனில் உருவாகும் நீராவி, முதல் குழலினுட்செல்கிறது. இது இரண்டாவது குழல் வழியாகத் திரவத்தை உள்ளிழுக்கிறது. இறுதியில் நோயாளியை நோக்கி இருக்கும். அகலமான கண்ணுடிக்குழல் வழியாக நீராவி வெளியேறுகிறது. வெப்பமான ஆவியில் சிறிய துளிகளாக இருக்கும் மருந்துப்பொருள் நோயாளியால் உள்ளிழுக்கப்படுகிறது.

குரல்வளை மற்றும் மூக்கு — மேற்தொண்டை, மேற்தொண்டை ஆகியவற்றினுள் நுண் திவலைக்கருவியின் உதவியால் மருந்துப் பொடிகளைத் தூவலாம் (படம் 94). நுண் திவலைக்கருவியில் மெல்லிய உலோகக் குழாய் கொண்ட ஒரு மூடப்பட்ட பாட்டில் இருக்கிறது. அக்குழலின் கீழ்நுனி அடி மட்டம் வரை செல்கிறது. அதன் மேற்பகுதி வளைந்து ஒரு சல்லடை போன்ற தகடுடன் காணப்படுகிறது. செங்குத்துக் கோணத்தில் முதல் குழாய், மற்ெருரு குழாயுடன் இரண்டு ரப்பர் குமிழ்களால் இணைக்கப்பட்டுள்ளது. முதல் குமிழை அழுத்தினுல், காற்று இரண்டாவது குமிழினுட் செல்கிறது. அது சுருங்குவதால் இடைவிடாத காற்ருேட்டம் குழலின் வெளி நுனியில் காணப்படுகிறது. இந்தக் காற்ருேட்டம் பாட்டிலிலிருந்து திரவத்தை இழுத்து, ஒரு நீர் திவலையாகத் தூவுகிறது. திவலைக்குழலின் மேல் நுனியைத் தனது வாயினுள் வைத்துக்கொள்ள நோயாளி பணிக்கப்படுகிருன். அதேபோது, பாட்டிலை இடது கையில் பிடித்துக்கொண்டு, வலது கையால் ரப்பர் குமிழை 20—25 தடவைகள் அமுக்க வேண்டும். தூவல்களாக வெப்பமான கரையங்களும் அறை வெப்பம் கொண்ட திரவங்களும் உபயோகிக்கப்படுகின்றன. சிலகேசுகளில் சிலேட்டுமப்படமல் விரைவில் உலராமலிருக்க எண்ணைக் கரையங்களும் பயன்படுத்தப்படுகின்றன. சிறப்புவகையான தூவிகளும் உபயோகிக்கப்படுகின்றன. குரல்வளையின் உடற்கூறு அமைப்பைப் பொறுத்துக் குரல்வளையினுள் செலுத்தப்படும் எல்லாக் கருவிகளும் அதற்கேற்ப அமைந்துள்ளன. ஒவ்வொரு தடவை வாயினுள் நுழைப்பதற்கு முன் கருவிகள் சரியாக இருக்கின்றனவா எனச் சரிபார்த்துக்கொள்ள வேண்டும். தவறுதலாக எந்தப் பகுதியாவது கழன்று மூச்சுக்குழலினுள் செல்லாதவாறு கவனித்துக்கொள்ள வேண்டும்.

குரல்வளை நோய்களின் பொதுப்படையான அறிகுறிகள்

குரல்வளை நோயின் மிகவும் அபாயகரமான அறிகுறிகள் மூச்சு மண்டலக் கோளாறுகளாகும். குரல்வளை வீக்கம் மற்றும் டிப்தீரியா, காசநோய், அயல்பொருட்கள், கட்டிகள், இரண்டு பக்கத்திலுமுள்ள விரிவு தசைகளின் செயலிழப்பு மற்றும் பல வியாதிகள் ஆகியவற்றால் கிளாட்டிஸ் சுருங்குகிறது. மூச்சுவிட ஏற்படும் தடை குறைவாகவோ அறிகுறி எதுவும் இல்லாமலோ அல்லது மிகையாகவோ இருக்கலாம். இத்துடன் சிரமமூச்சும் சையனோசிசும் இருதயக் கோளாறும் ஏற்படலாம்.

குரல்வளை நோயின் முக்கியமான அறிகுறி குரலில் ஓரளவு மாற்றமோ அல்லது முழுமையாகக் குரலற்றுப் போவதுமேயாகும். குரல்வளை நாண்களின் சரியான அமைப்பையும் அசையும் தன்மையையும் பாதிக்கும் எல்லாக் குரல்வளை நோய்களிலும் இந்த அறிகுறி காணப்படுகிறது. குரல்வளையிலோ, அதன் புறப்பரப்பிலோ வலி உணரப்படலாம். செவியை நோக்கிச் செல்லும் குரல்வளை உட்புற வலி, ஃபிளக்மோன்களாலும் மற்றும் புண்பட்ட நிகழ்வுகளாலும் புறக்குருத்தெலும்பு அழற்சியாலும் கூர்மையான அயற்பொருட்களாலும் ஏற்படுகிறது. அரிடினாய்டு குருத்தெலும்புகள் மற்றும் குரல்வளை மூடியின் புறப்பரப்பு ஆகியவற்றின் புண்ணடைந்த நிலையில் மிகத்தீவிர வலி ஏற்படுகிறது. அதிதீவிர குரல்வளை அழற்சியில் ஊரல் எடுக்கும் உணர்வு மற்றும் கூச்சமான உணர்வு தொண்டையில் ஏற்படும் எரிச்சலுணர்வு ஆகியவை இருமலைத் தோற்றுவிக்கின்றன.

குரல்வளை இருமல் உலர்ந்தோ சளியுடன் கூடியோ இருக்கலாம். தீவிர அழற்சியின் போதோ, உலர்ந்த நாட்பட்ட நீர்கோப்பின் போதோ தோன்றலாம். கிளாட்டிஸ் பகுதி அழற்சியடைந்து வீக்கமடைந்தால் உலர்ந்த இருமல் தோன்றுகிறது.

குரல்வளையின் தீவிர அழற்சி

(Laryngitis acuta)

மூச்சு மண்டல மேற்பாதையின் அதிதீவிர நீர்க்கோப்பின்போது, பொதுவாகக் குரல்வளையின் தீவிர அழற்சி

காணப்படுகிறது. உடல் முழுமையாகவோ, ஓரளவாகவோ குளிர் அடையும் பொழுது இந்த நோய் தோன்றுகிறது. தீய வாயுக்களையும் அசுத்தமான காற்றேயும் மூச்சின் போது உள்ளிழுக்கும் போதும் நெடுநேரம் உரத்த குரலில் பேசும்போது களைத்துவிடும் குரல் நாண்களின் அசதியின் போதும் இந்நோய் தோன்றுகிறது. தட்டம்மை மற்றும் சிவப்புக்காய்ச்சல், டைபாய்டு போன்ற தொற்றும் நோய்களின் விளைவாலும் குரல்வளை அழற்சி ஏற்படுகிறது.

நோயின் போக்கும் அறிகுறிகளும்: குரல்வளை உள்நோக்கியின் மூலம் நோக்கும்போது கீழ்க்கண்டவை தெரிகின்றன: குரல்வளை சிலேட்டுமத்தின் பரவலான குருதி திரட்சி, ஓரளவு வீங்கிய, திரவத் தேக்கமடைந்த உண்மையான குரல் நாண்கள்; கட்டியான சுரப்புக்குருதிக்கட்டிகள். குரல் தசைகளின் செயலிழப்பால் குரலெழுப்பும்போது, குரல் நாண்கள் ஒன்ருக அமைந்திருப்பதில்லை. குரல்வளை நைவின் தரத்தைத பொறுத்து, குரல் கரகரப்பாக இருக்கிறது; முவலில் உலர்ந்த இருமலும் பின் தொண்டையில் உலர்ந்த நிலையும் எரிச்சலும் தோன்றுகிறது. இருமல் மூலம் வெளிப்படுத்தப்பட முடியாத குறைவான சளி, நாளடைவில் அதிகரிக்கிறது. இதனுல் சளி எளிதில் வெளியேற்றப்படுவதால் நோயாளியின் பொது உடல்நிலை சீரடைகிறது.

பொதுப்படையான நோய் நிலையுடன் தலைவலியும் குறைந்த அளவில் காய்ச்சலும் தோன்றுகிறது. நோய் பொதுவாக 7—10 நாட்களே நீடித்து, உரிய சிகிச்சையின் விளைவாகச் சீக்கிரமே சீரடைகிறது.

சிகிச்சை: நோயின் துவக்கத்தை ஊக்குவித்த, தீய அம்சங்களை அகற்றுவதன் மூலம்தான் அடிப்படையான தீர்வு காண முடியும். நோயின் தீவிரத்தன்மையைப் பொறுத்து, 5—10 நாட்களுக்கு நோயாளி குறைவாகவே பேசி, குரல் வளைக்கு ஓய்வு கொடுக்க வேண்டும்.

நோயாளிக்கு முதலில் பெனிசிலினேக் காற்றுத்தூவல் மூலம் உட்செலுத்த வேண்டும். பின்னர் தினமும் சில தடவைகள் காரங்களை உள் மூச்சு மூலம் இழுக்க வேண்டும். கழுத்திற்கு வெப்ப ஒத்தடம் அளிக்க வேண்டும்.

கீழ்க்கண்ட மருந்துகளும் சிபாரிசு செய்யப்படுகின்றன:

எடுக்க: கொக்கைன் ஹைட்ரோ குளோரைடு 0.1,

நீர்த்த அமிக்டலரம் அமராரம் 4.0, கிளிசரைன் 6.0, நீர்த்த மெந்தால் 50.0, தண்ணீர் 150.0 வெப்ப நீராவியாக மூச்சின் உள்ளிழுக்கவும்.

ஆவியாக்கும் கருவி இல்லாவிடில் கீழ்க்கண்டவற்றை மூச்சின் மூலம் உள்ளிழுக்கலாம்:

எடுக்க: மெந்தால் படிகங்கள் 1.0, ரெக்டிபைடு ஸ்பிரிட் 10.0, கொதிக்கும் தண்ணீர் கொண்ட குவளையில் 10—20 சொட்டுகள் இட்டு வெப்ப நீராவியாக மூச்சின் உள்ளிழுக்கலாம்.

இருமலுக்கும் காய்ச்சலுக்கும் கோடீன் பொடி போன்ற காய்ச்சல் நீக்கிகளையும் தூக்க மாத்திரைகளையும் கொடுக்கலாம். சளியை வெளியேற்ற கலவை மருந்துகளைக் கொடுக்கலாம்.

புரோமின் மருந்துகளுடன் கோடீன் அல்லது டயோனின் மருந்துகளைச் சொட்டுகளாகவோ, கரையங்களாகவோ கொடுக்கலாம்.

எடுக்க: சுத்தமான கோடீன் 0.15, நீர்த்த அமிக்டலம் விமராரம் 15.0; தினமும் இரண்டு, மூன்று தடவைகள் 10—15 சொட்டுகளாகப் பயன்படுத்துக. எடுக்க: டையோனின் 0.3, நீர்த்த லாரோசிராசி 15.0; தினமும் மூன்று வேளை 15—20 சொட்டுக்கள்.

எடுக்க: அம்மோனியா புரோமைடு 4.0—8.0, சுத்தமான கோடீன் 0.15, எளிய சிரப் 8.0, தண்ணீர் 180.0; தினமும் 3—4 தடவைகள் ஒரு மேஜைக்கரண்டியாகப் பயன்படுத்துக. சிலேட்டுமம் உலர்ந்தபோதும் உலர்ந்த பொடுகுகள் இருக்கும்போதும் குரல்வளையினுள் கீழ்க்கண்ட கரையங்களைச் செலுத்துக:

எடுக்க: குளோரிடோன் 0.5, மெந்தால் படிகங்கள் 1.0, ஆலிவ் எண்ணெ 50.0 குரல்வளையினுட்செலுத்தவும்.

நல்ல காற்றோட்டமான அறையும் சுத்தமான காற்றும் நோயை விரைவில் அகற்றுகிறது.

தடுப்பு முறைகள்: மூச்சு மேற்பாதை நோய்களின் தடுப்பு முறைகள் என்ற பகுதியில் காண்க.

குரல்வளையின் நாட்பட்ட அழற்சி

(Laryngitis chronica)

தீவிர தாக்குதல்களின் விளைவாகவே, குரல்வளையின் நாட்பட்ட அழற்சி தோன்றுகிறது. மேலும் இடைவிடாது புகைப்பிடிப்பவர்களிடத்திலும் எப்போதும் மது அருந்து பவர்களிடத்திலும் காணப்படும் குரல்வளையின் தீவிர ஒழுக்கு போன்ற தவிர்க்கமுடியாத காரணங்களாலும் குரல்வளையின் நாட்பட்ட அழற்சி தோன்றுகிறது. பாடகர்கள் மற்றும் ஆசிரியர்கள் தூசி, துகள்கள் மற்றும் இரசாயன ஆபத் துகள் நிறைந்த சூழ்நிலைகளில் பணிபுரிபவர்கள் போன்றவர் களிடையே தொழில் வழி சார்ந்த குரல்வளை நீர்கோப்பு மிகையாகக் காணப்படுகிறது. நாட்பட்ட நீர்கோப்பு மற் றும் மூக்குப்பக்கக் குழிவின் சீழ்பிடித்த நிலை, டான்சில் அழற்சி, மேற்தொண்டை அழற்சி போன்ற மூச்சு மண்டல மேற்பாதைகளின் நாட்பட்ட அழற்சிகளும் மூச்சுக் குழல் அழற்சி மற்றும் மூச்சுக்கிளைக்குழலின் சீழ்கொண்ட அழற்சி, போன்றவைகளும் குரல்வளையின் நாட்பட்ட அழற்சியைத் தோன்றுவிக்கலாம்.

அறிகுறிகள்: குரல்வளையின் தீவிர அழற்சியைப்போன்றே—ஓரளவு குறைவாக இருந்தாலும்—அறிகுறிகளும் இருக் கும். சிலவேளைகளில் பாதிக்கப்பட்ட பகுதியில் மிகையான அறிகுறிகளும் காணப்படலாம். விரைவில் மோசமடையும் கரகரப்பான குரலும் அதனுடன் சார்ந்த குரல் தளர்ச்சி யும் அடிக்கடி இருமத் தோன்றும் உணர்வும் தொண்டையில் எரிச்சல் தன்மையும் தோன்றுகின்றன என்று நோயாளி புகார் செய்கிருர்.

குரலவளைக்கண்ணுடியின் மூலம் பார்க்கும்போது, குரல் வளை சிலேட்டுமம் பழுப்பான சிவந்த நிறத்துடன் இங்குமங் குமாக, குறிப்பாக உண்மையான குரல் நாண்களின் விளிம் புகள் மற்றும் அரிடினுய்டு இடைப்பகுதி வீக்கத்துடன் காணப்படுகிறது. பொய் குரல் நாண்களின் சிலேட்டுமப் படலம் வீங்கி, பருமனுக இருக்கலாம். சிலவேளை, உண்மைக் குரல் நாண்கள் மூடி, குரலெடுப்பைப் பாதிக்கிறது. பேகி டெர்மியா லரின்சிஸ் எனப்படும் முட்போன்ற எபிதீலியத்தின்

சிறிய திட்டுகள், சதுர எபி தீலியம் காணப்படும்—உண் மையான குரல் நாண்கள்; அரிடினுய்டு இடைப்பகுதி—இடங்களில் உருவாகின்றன. **பாடகர்களின் கழலைகள்** (படம் 95) எனப்படும், சிலேட்டுமத்தின் வீக்கடைந்த பகுதிகள், குரல் நாண்களின் முன்பகுதியில் காணப்படுகின்றன. அவை குரல் உருவாவதைத் தடைசெய்து, தொண்டை கரகரப்பையும் உண்டாக்குகின்றன. சிலேட்டுமப்படலத்தின் குறை வளர்ச்சி சிலவேளை களில் பொடுகுகளை உருவாக்குவதால் இருமல் உண்டாகிறது. குரல்வளை அழற்சியின் குறைவளர்ச்சிவகையில் மேற்தொண்டை மற்றும் மூக்கு ஆகியவற்றின் குறைவளர்ச்சி நீர்கோப்பு உண்டாகிறது.

படம் 95. குரல் நாண்களில் கழலைகள்

சிகிச்சை: வெளிப்படையான அடிப்படையான காரணங்களை அகற்றுவது மிகவும் முக்கியமாகும். புகைப்பிடித்தல் மற்றும் செறிவான மதுபானங்கள், குரலை மட்டு மீறி, பயன்படுத்துதல் போன்றவைகளைத் தவிர்த்தால் எளிய நீர்கோப்பு, நாட்பட்ட நிலை அடையாது. இத்துடனேயே மூக்கு மற்றும் மூக்கு—மேற்தொண்டை வியாதிகளுக்கும் சிகிச்சை அளிக்க வேண்டும், ஏனெனில் வாய் வழியாக மூச்சுவிடுவது குரல்வளைக்குத் தீமைபயக்கும். ஒரு நாள் விட்டு ஒரு நாள் 1%—2%—3% வெள்ளி நைட்ரேட் அல்லது 1% டானின் கரையங்கள் கொண்டு, குரல்வளை சிலேட்டுமத்தில் பூசுவது நலமளிக்கும். இக்கரையங்களைத் தயாரிக்கும் சூத்திரம் வருமாறு:

எடுக்க: அர்ஜெண்டி நைட்ரிசி கரையம் 1—2—3% 10.0; குரல்வளைப் பூச்சுக்கு உபயோகிக்கவும்.

எடுக்க: டானின் 1.0, கிளிசரைன் 10.0; குரல்வளைப் பூச்சுக்கு உபயோகிக்கவும்.

சோடா உப்புக்கள் மற்றும் நேட்ரியம் பென்சாயிகம் கரையங்களையும் கார ஆவிகளாக மூச்சுள்ளிழுக்க உபயோகிக்கலாம், குறைவளர்ச்சிக்கும் பொடுகுகள் உருவான நிலையிலும் அயோடின்—கிளிசராலைப் பயன்படுத்தலாம்.

அயோடின்—கிளிசரால் கொண்டு குரல்வளையின் மீது பூசுவதுடன் நீர்த்த அயோடின்—கிளிசரால் கரையத்தைக் குரல்வளையின் உட்செலுத்துவதும் நல்லது. எனினும் அதன் பலன் குறைதாகவே இருக்கும். இந்தக் கரையத்தின் அடக்கம் வருமாறு: எடுக்க: சுத்தமான அயோடின் 0.15, கலீ ஜோடாட்டி 1.0, வடிகட்டிய தண்ணீர். நீர்த்தமெந்தால் 100.0, கிளிசரைன் 10.0; குரல்வளையினுட்செலுத்த உபயோகிக்கவும்.

மேற்கூறப்பட்ட சிறப்பு கருவிகள் வாயிலாகத் தினமும் சில தடவைகள் உள்மூச்சு மூலம் மருந்துகள்உட்செலுத்தப்படலாம். கருவிகள் இல்லையெனில், ஒரு பாத்திரத்தில் இரண்டு, மூன்று குவளைகள் கொதிக்கும் தண்ணீரை இட்டு, ஒரு காகிதக்குழல் மூலம் நீராவியை உள்ளிழுக்கலாம். தினமும் சில தடவைகள் 2—3 நிமிடங்கள் இந்த முறையைக் கையாளலாம். குரல்வளையின் நாட்பட்ட அழற்சி தீவிரம்டையாமலிருக்க மிகவும் சிறந்த மருந்து பெனிசிலினாகும்.

தடுப்பு முறைகள்: இந்நோயைத் தடுக்க வெப்பமான அறையிலிருந்து வெளியே வந்து, குளிரால் திடீரென்று தாக்கப்படுவதைத் தவிர்க்க வேண்டும். பாடுவதைத் தவிர்க்க வேண்டும், வெப்பமான குளியலுக்குப் பின் உறைபனியில் உரத்த குரலில் பேசுவதையும் உலர்ந்த தூசிநிறைந்த சுற்றுப்புறங்களில் குறிப்பாக மூக்கு வழியாகச் சுவாசிக்காமல் இருக்கும்போது, இடைவிடாது உளைச்சலுடன் குரல் கொடுப்பதைத் தவிர்க்க வேண்டும்.

குரல்வளை புறக்குருத்தெலும்பழற்சி
(Perichondritis laryngis)

குரல்வளை குருத்தெலும்புகளின் புற அழற்சி சேதாரத்தாலும் ஏற்படலாம் அல்லது தீவிர (டைபாய்டு, குழந்தை நோய்கள்) நாட்பட்ட (காசநோய், கிரந்திநோய்) தொற்றும் நோய்களாலும் உண்டாகலாம். புற்று நோயாலும் இந்த நிலை ஏற்படலாம்.

அறிகுறிகள்: தீவிரவகை நோயில் பேசும்போதும் விழுங்கும்போதும் வலி உண்டாகிறது, குறைந்த அளவில் காய்ச்

சலும் உண்டாகிறது. குரல்வளை உள்நோக்கியின் மூலம் பார்க்கும்போது, அழற்சியடைந்த பகுதிகள் வீங்கிக் காணப்படுகின்றன. இது சிலேட்டுமத்தின் அருகிலுள்ள பகுதிகளைப் பாதித்து, தீவிர சுருக்கத்தை உண்டாக்குகிறது. துரிதமாக உருவாகும் வீக்கத்தின் போது ஏற்படும் மூச்சுத்தடை மூச்சுத்திணறலை உண்டாக்கி, பின்னர் ஆபரேஷன் செய்யவேண்டிய நிலை ஏற்படலாம்—மூச்சுக்குழலில் துளைபோடுதல்—மற்றும் பல கேசுகளில் சீழ்க்கட்டிகள் தோன்றி ஓரளவாகவோ, முழுமையாகவோ குருத்தெலும்பு சிதைந்து, புரையோடிய புண்கள் தோன்றுகின்றன. அழற்சி முற்றும்போது சுருக்கம் ஏற்பட்டு, குரல்வளையின் நாட்பட்ட அடைப்பு ஏற்பட்டு மூச்சுக்குழல் துளையிலுள்ள—ஆபரேஷனல் பொருத்தப்பட்ட—குழாயை நெருக்குகிறது.

சிகிச்சை: அதிதீவிர கேசுகளில் அழற்சி அறிகுறிகளைக் குறைக்கப் படுக்கையில் ஓய்வு எடுத்தலும் ஐஸ்கட்டிகளை விழுங்குதலும் கழுத்துக்குக் குளிர் ஒத்தடங்களும் தரப்படுதலும் அவசியம். உடனடியான மூச்சுத்திணறல் அறிகுறிகள் ஏற்பட்டால், மூச்சுக்குழலில் உடனடியாகத் துளையிட வேண்டும். குரல்வளையின் நாட்பட்ட அடைப்பின் போது, அதன் துவாரத்தை முந்தைய நிலைக்குக் கொண்டு வர ஆபரேஷன் செய்ய நேரிடும்.

குரல்வளையின் தீங்கற்றக் கட்டிகள்

குரல்வளையின் தீங்கற்றக் கட்டிகள் பொதுவாக ஃபைப்ரோமாவாகவோ, பாபில்லோமாகவோ இருக்கும், அபூர்வமாக ஆஞ்ஜியோமாகவோ, சிஸ்டாகவும் இருக்கலாம்.

பைப்ரோமா குண்டூசித்தலைபோன்றோ, ஒரு பட்டாணிப் பயறு போன்றோ அளவில் இருக்கும். உண்மையான குரல் நாண்களில் முன்புறத்திலோ, மத்திய மூன்றில் ஒருபங்கிலோ இவை தோன்றுகின்றன (படம் 96) இந்தக் கட்டி வெளிறிய ரோஜா நிறத்திலோ அல்லது இளஞ்சிவப்பு நிறத்திலோ இருந்து, ஒரு காம்புடனோ, அல்லது ஒரு அகன்ற அடித்தளத்திலோ இருக்கிறது. சிலேட்டுமத்தின் நாட்பட்ட உறுத்தலால் இது அடிக்கடி தோன்றுகிறது.

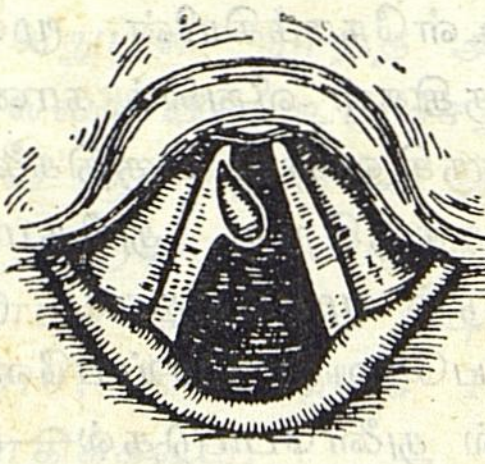

படம் 96. குரல்வளை ஃபைப் ரோமா

பாபில்லோமா (வண்ணப்பட அட்டவணை IV படம் 2) ஒரு கரணை போன்று கொத்தாக வெளிறிய சிவப்பு நிறக் கட்டியாகக் காலிபிளவர் போன்ருே, சேவலின் கொண்டை போன்ருே இருக்கும். இது உண்மை குரல் நாண்களிலும் கிளாட்டிசிலும் குரல்வளை மூடியிலும் காணப்படுகிறது.

பெரும்பாலான கேசுகளில் 2—8—10 வயதுக் குழந்தைகளில் இந்தக் கட்டி காணப்படுகிறது. அதன் துரித வளர்ச்சியால் குறுகிய காலத்திலேயே கிளாட்டிஸ் முழுமையையும் அடைக்கிறது.

ஆண்ஜியோமா: இது ஒரு சிறிய, மென்மையான, முரட்டுப்பரப்பைக் கொண்டு, கருஞ்சிவப்பு நிறத்தில் இருக்கிறது.

குரல்வளையில் தோன்றும் சிறிய **சிஸ்டோஸ்** கட்டிகள், சளிச்சுரப்பிகளின் வெளித்துவாரங்கள் அடைப்பட்டுப் போவதால் உண்டாகின்றன. இவை மூக்கில் காணப்படும் தொங்கு தசைகள் போன்று இருக்கின்றன.

அறிகுறிகள்: தீங்கற்றக் கட்டியின் பொதுவான அறிகுறி, தொண்டைக் குரல் கம்மலாகும். குரலிழப்பு திடீரென்று தோன்ருமல் படிப்படியாகத் தோன்றுகிறது. கிளாட்டிசுக்கு மேலேயோ, கீழேயோ குரல் நாண்களுக்கிடையே கட்டி தோன்றிஞல்தான் குரல் கம்மல் தோன்றும். பாபில்லோமா கட்டிகள், குறிப்பாகக் குழந்தைகளில், துரிதமாக வளர்ச்சியடைவதால் முழுமையான குரலிழப்பு ஏற்படுகிறது. மூச்சுவிடுதலும் தடைபடுவதால் மூச்சுக்குழல் துளை ஆபரேஷன் செய்ய நேரிடுகிறது.

சிகிச்சை: மருந்துகளாலான சிகிச்சை பலன் தருவதில்லை. ஆகவே தீங்கற்றக் குரல்ளைக்கட்டிகளுக்கு ஆபரேஷன்தான் சிறந்த சிகிச்சையாகும். குரல்வளை உள் ஆபரேஷன் (படம் 97—98) எனப்படும் முறையில் குரல்வளை இடுக்கிக்கொண்டு கட்டிகள் அகற்றப்படுகின்றன.

குழந்தைகளின் குரல்வளையில் காணப்படும் பாபில்



படம் 97. குரல்வளை இடுக்கி

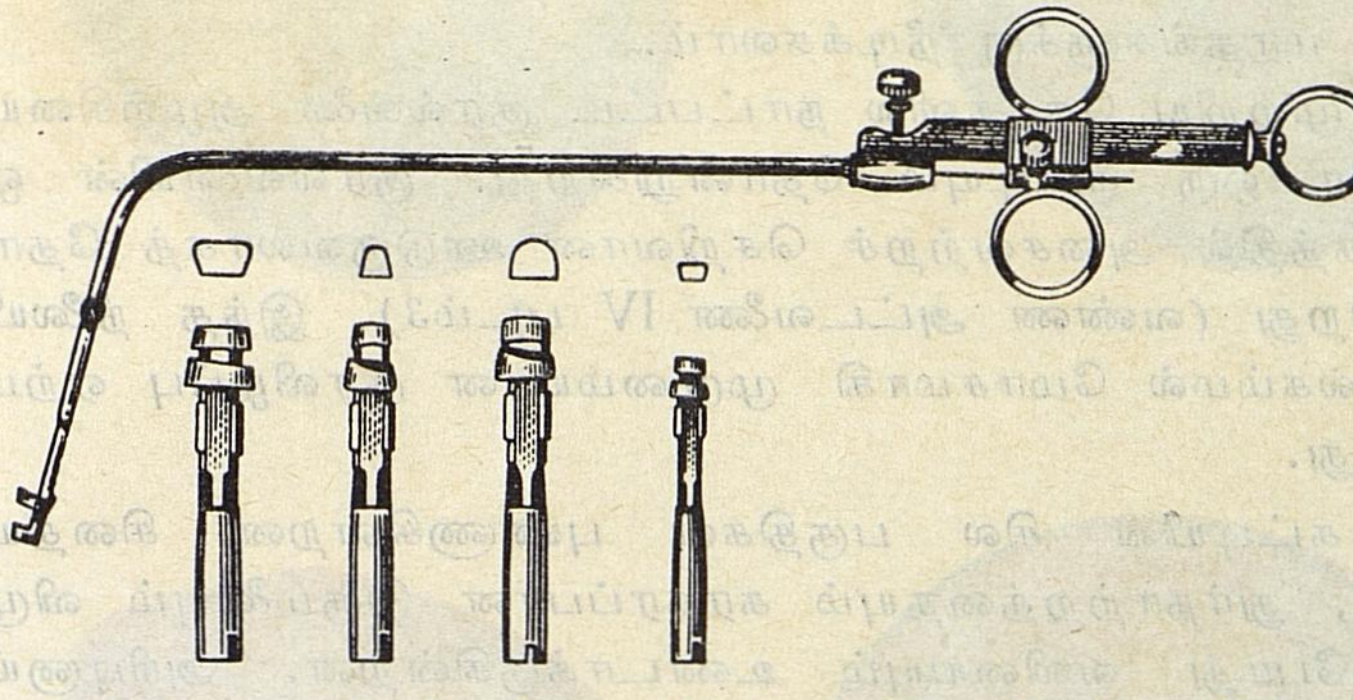

படம் 98. குரல்வளையின் வளைந்த இடுக்கிகள். இத்துடன் கழற்றிமாட்டக்கூடிய நுனி வகைகளும் காணப்படுகின்றன.

லோமா போன்ற புது வளர்ச்சிக்கட்டிகள், குரல்வளை உள் ஆபரேஷன் மூலம் அகற்றப்படுகின்றன. அதேபோது சிக்கலான கேசுகளில் லெரிங்கோஃபிஷ்ஷர் எனப்படும் குரல்வளையின் வெளிப்புற அறுவை முறை கையாளப்படுகிறது. கட்டியை அகற்றியதைத் தொடர்ந்து, எக்ஸ்கதிர் சிகிச்சை அளிப்பதன் மூலம் கட்டி திரும்பவும் தோன்றுவதைத் தவிர்க்கலாம்.

குரல்வளையின் தீய கட்டிகள்

குரல்வளை புற்றுநோய் (cancer laryngis). 40 வயதிற்கு மேற்பட்டவர்களிடையே, குறிப்பாகப் புகைப்பிடிப்பவர்களிடம் பொதுவாகப் புற்று நோய் காணப்பட்டாலும் இளைஞரிடையேயும் தோன்றுகிறது. குரல்வளைப் புற்று நோயின்

துவக்க அறிகுறிகளாவன: ஒரு பக்கக் குரல் நாணில் குருதி திரட்சியும் ஊடுருவலும்; ஒரு பக்கமாகக் குரல் நாண்கள் நிலை பெற்று இருப்பது (அதாவது அசையாமல் இருப்பது); எந்தச் சிகிச்சையாலும் சீரடையாத குரல்கம்மல்.

கட்டி வளர்ச்சி படிப்படியாகத் துவங்குகிறது. முதலில் சிறிதளவான குருதி திரட்சியும் ஊடுருவலும் சுற்றியுள்ள திசுக்களில் குறைந்த அளவிலேயே இருக்கிறது. இந்த நிலை பல மாதங்களுக்கு நீடிக்கலாம்.

முற்றிய கேசுகளில் நாட்பட்ட குரல்வளை அழற்சியைத் தவிர ஒரு கட்டியும் தோன்றுகிறது. குரல்வளையின் ஒரு பக்கத்தில் அசைவற்றச் செறிவான ஊடுருவலாகத் தோன்றுகிறது (வண்ண அட்டவணை IV படம்3). இந்த நிலையில் குரல்கம்மல் மோசமாகி முழுமையான குரலிழப்பு ஏற்படுகிறது.

கட்டியின் சில பகுதிகள் புண்ணுகின்றன. சிதையும் திசு, துர்நாற்றத்தையும் கரகரப்பான இருமலையும் விழுங்கும்போது வலியையும் உண்டாக்குகின்றன. அரிடினுய்டு குருத்தெலும்புகள் மற்றும் அரி எபிகிளாட்டிஸ் மடிப்புகள், குரல்வளை மூடி ஆகியவை புண்ணுகும்போதும் விழுங்கும்போது வலி தோன்றுகிறது. அருகேயுள்ள நிணநீர் முடிச்சுக்கள் வீக்கமடைகின்றன; சருமத்துடன் ஒட்டியிருக்கின்றன. கட்டி சிதைவதால் அல்லது கட்டிவளர்வதால் ஏற்படும் மூச்சுத்திணறல் மற்றும் குருதிப்பெருக்கு; இரண்டாந்தர நுரையீரல் அழற்சி ஆகியவற்றின் ஏதாவதொன்ருல் நோயாளி மரணமடைகிருன்.

நோய் நிர்ணயம்: குறிப்பாகத் துவக்க நிலைகளில் குரல்வளைப் புற்று நோயை நிர்ணயம் செய்வது சிலவேளைகளில் கடினமாக இருக்கும். சந்தேகமான கேசுகளில் பிணிக்கூற்ருய்வு முறையால் நோய் நிர்ணயம் செய்ய வேண்டும். ஏனெனில் நோயின் துவக்க நிலையில் ஆபரேஷஞே, எக்ஸ் கதிர் சிகிச்சையோ நோயாளியின் உயிரைக் காப்பாற்றும்.

முன்கணிப்பு: குரல்வளை புற்று நோய் பற்றிய முன்கணிப்பு அதுவும் நோய் நிர்ணயத்தில் காலதாமதம் ஏற்பட்டால்—மோசமாக இருக்கிறது. குரல்வளையைச் சுற்றியுள்ள

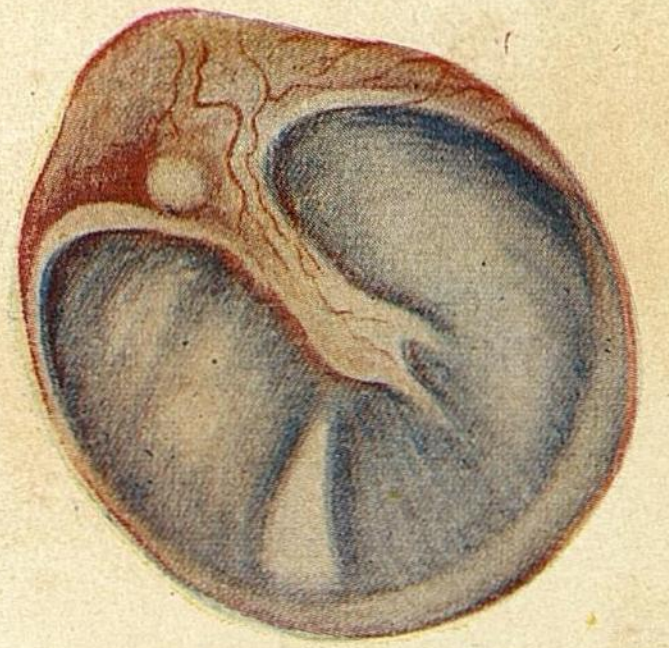

1

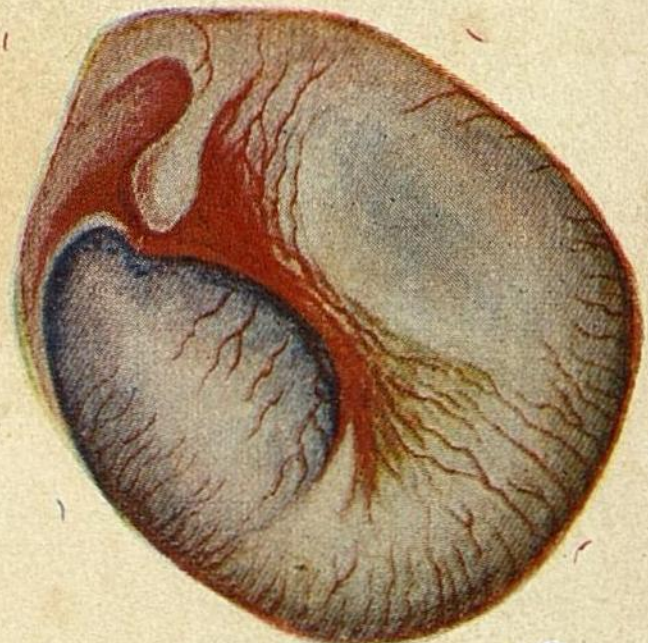

2a

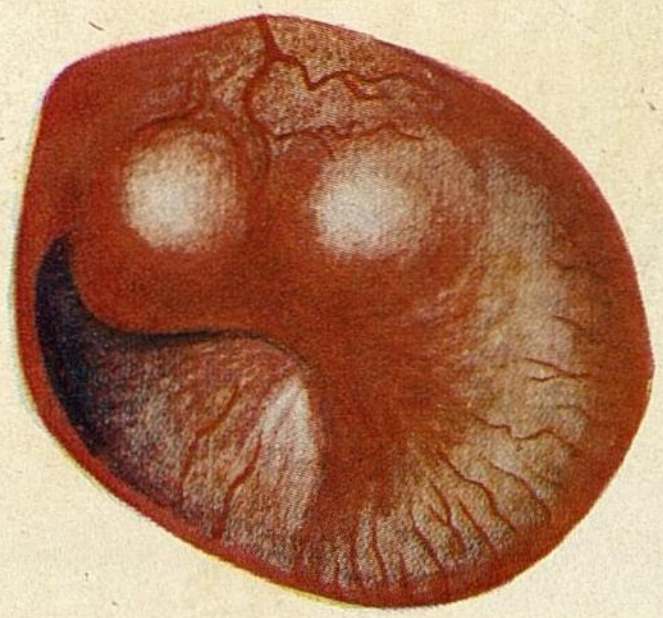

2b

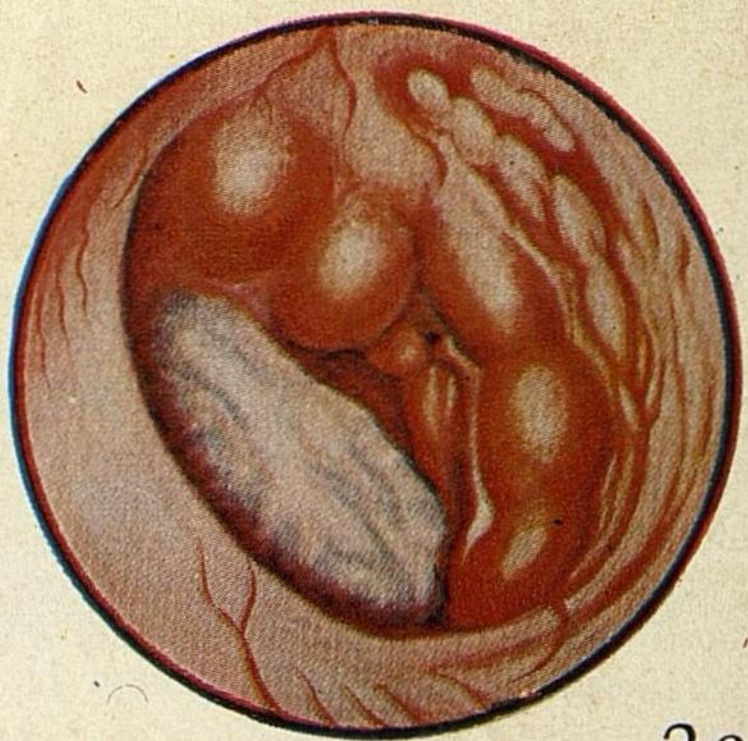

2c

வண்ணப்பட அட்டவணை I
(1) சஜமான முரசு;
(2 அ, ஆ, இ) நடுக்காதின் அதிதீவிர அழற்சி;
(2 அ) இரத்த நாளங்களின் ஆர வளைவு;
(2 ஆ) முரசு வீக்கமடைந்திருப்பதால் மற்றபாகங்கள் தெரிவதில்லை;
(2 இ) அறுவைசிகிச்சைக்குப் பின்னான தோற்றம்

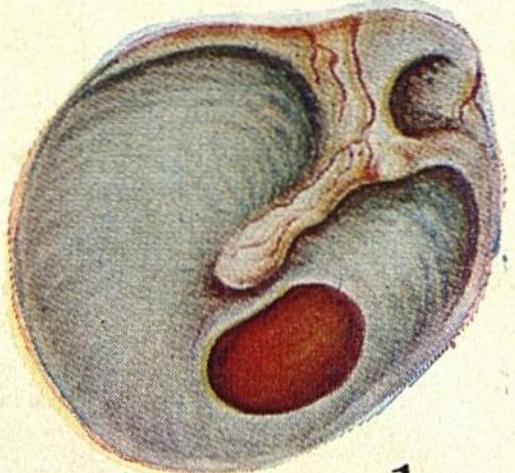

1

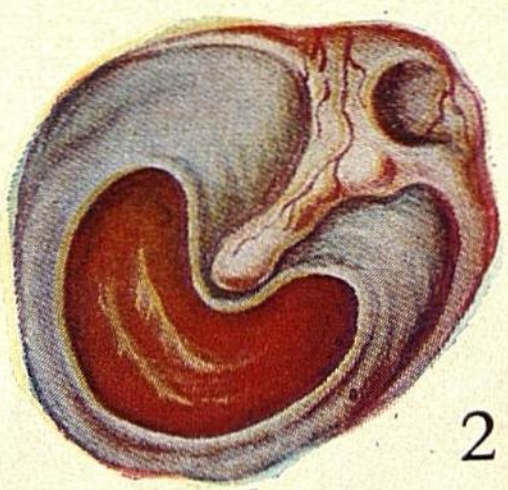

2

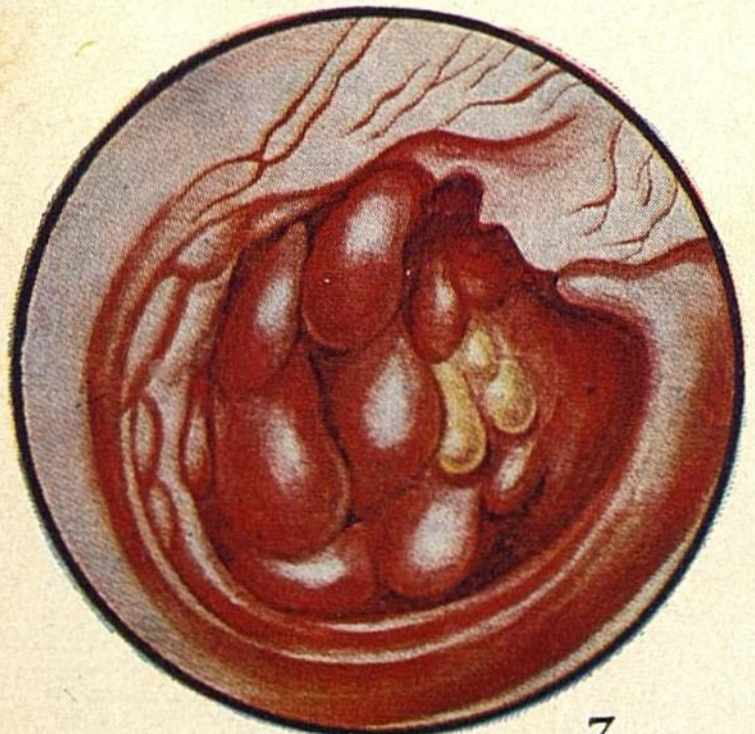

3

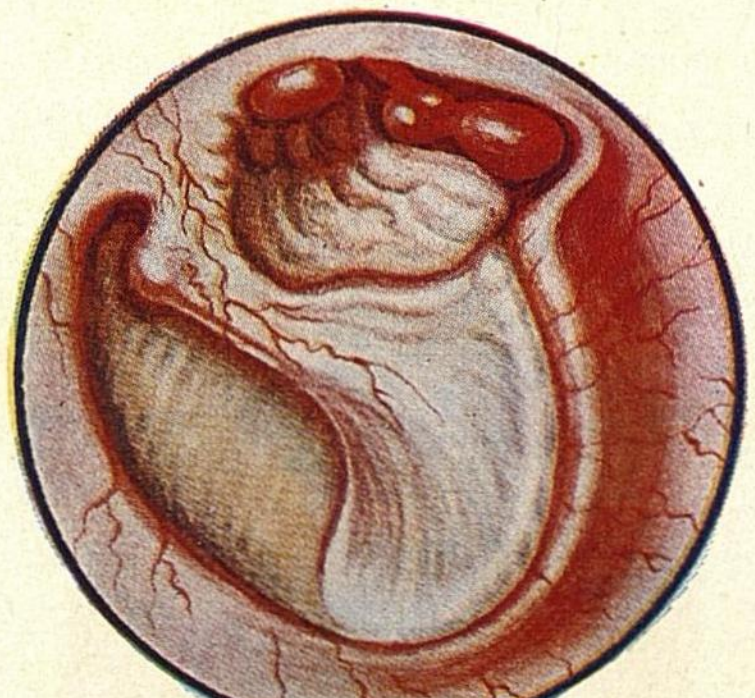

4

வண்ணப்பட அட்டவணை II
நடுச்செவியின் நாட்பட்ட சீழ் கொண்ட அழற்சியில் முரசு துளையடைந்ததன் பல வகைகள்
(1) சிறிய மத்திய துளை;
(2) பெரிய மத்திய துளை. நடுச்செவி சிலேட்டும அழற்சி தெரிகிறது;
(3) பெரிய மத்திய துளை. நடுச்செவி சிலேட்டும மத்தியிலிருந்து வரும் கழலைகள் தெரிகின்றன. செவிச் சிற்றெலும்புகள் பாதிக்கப்பட்டுவிட்டன. சளியும் சீழும் கலந்த சுரப்பு;
(4)ஓரமாக ஏற்பட்ட மிகையான துளை நடுவிலகிய சுவர் பாதிக்கப்பட்டுள்ளது. இதன் வழியாகக் கோலிஸ்டியடோமாவும் கழலைகளும் தெரிகின்றன.

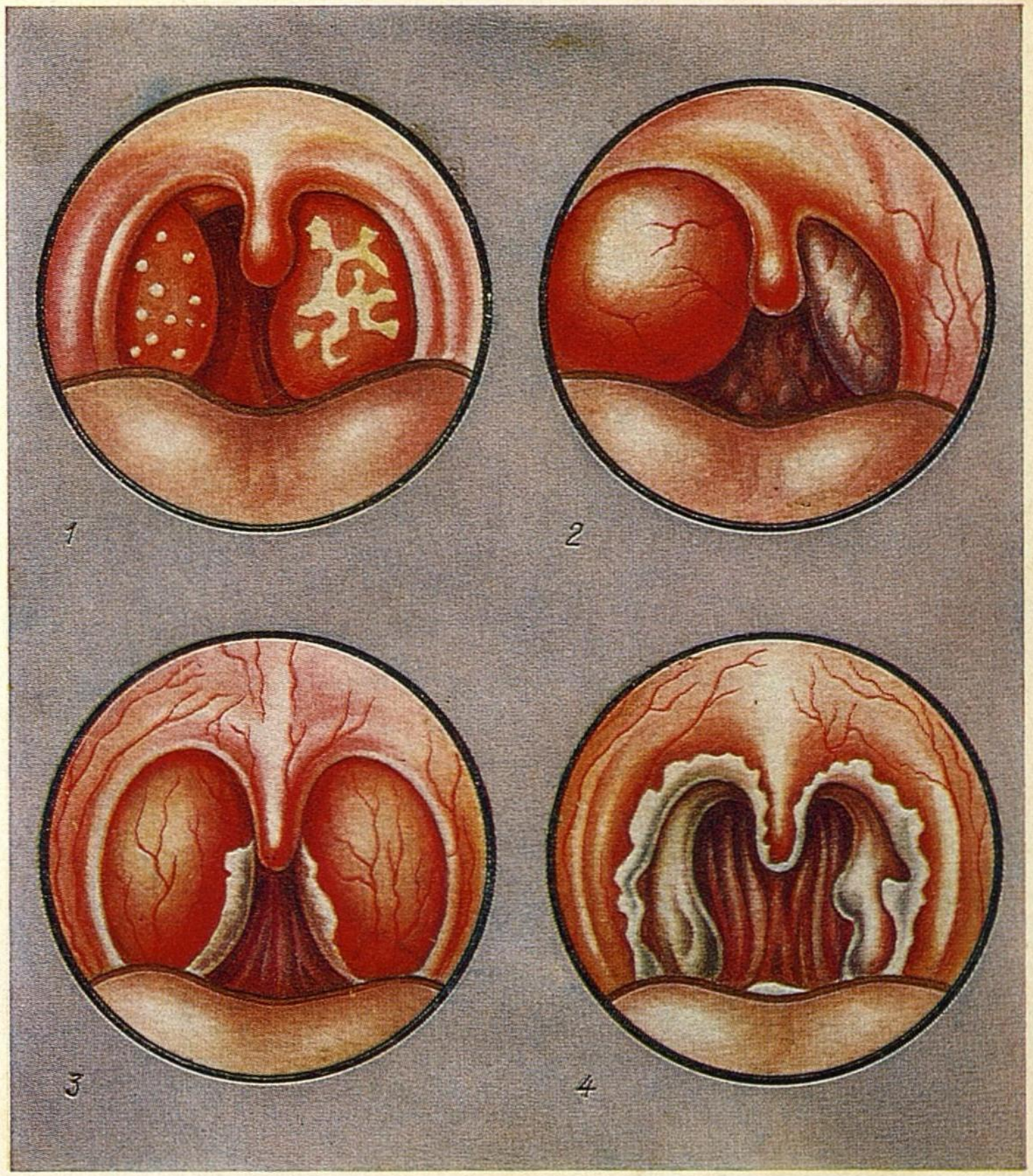

வண்ணப்பட அட்டவணை III
(1) வலது புறத்தில் கொப்புளங்களுடன் டான்சில் அழற்சி இடது புறத்தில் குழிவு கொண்ட டான்சில் அழற்சி;
(2) வலது புற டான்சிலைச் சுற்றி சீழ்க்கட்டி;
(3) வாய்பின் முகப்பு டிப்தீரியாவின் தலவகை;
(4) வாய்யின் முகப்பு டிப்தீரியாவின் பொதுவான வகை

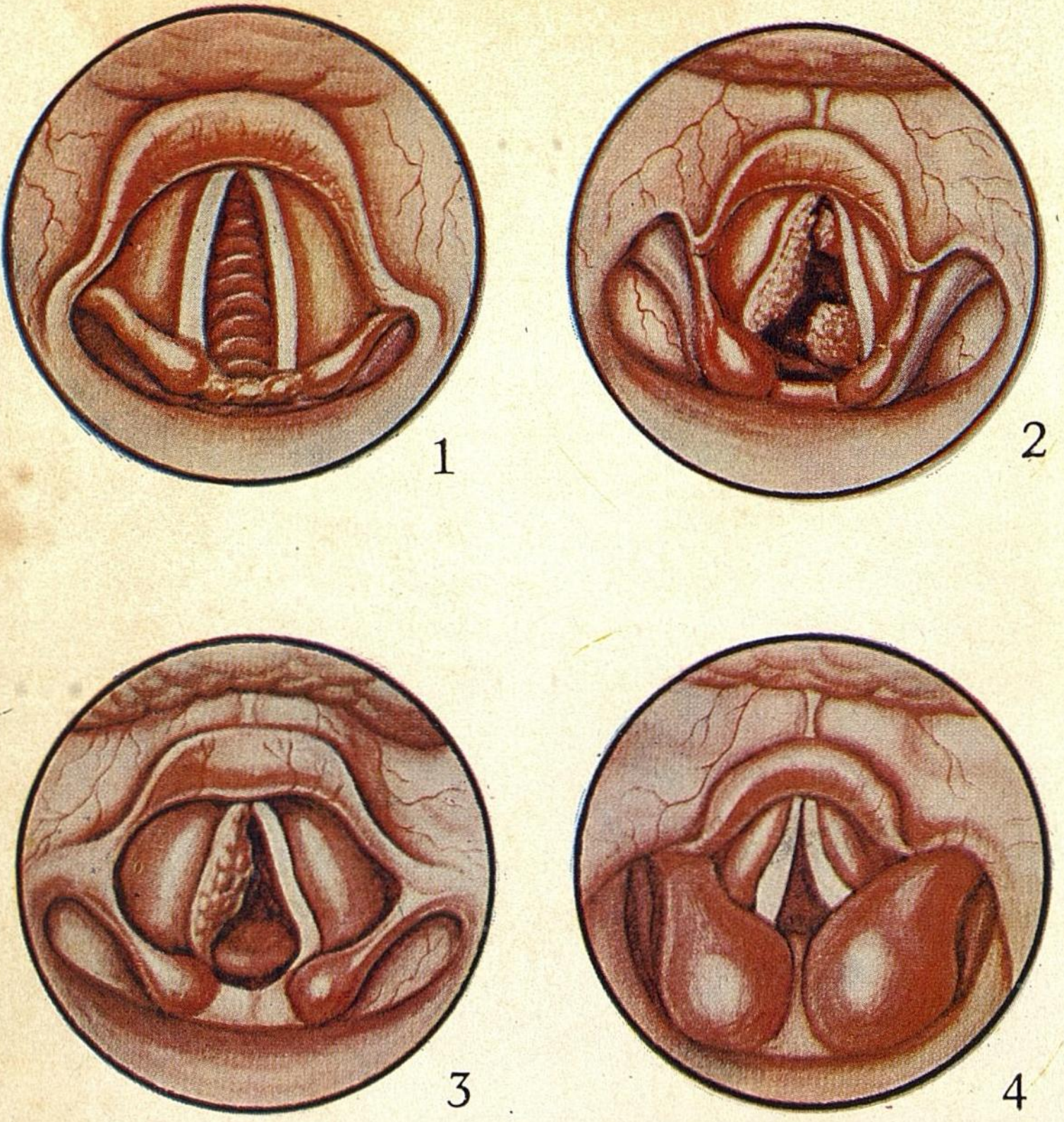

வண்ணப்பட அட்டவணை IV
(1) சாதாரண மூச்சின் போது குரல்வளை;
(2) குரல்வளை பாபில்லோமா;
(3) குரல்வளைப் புற்றுநோய்;
(4) குரல்வளையின் அழற்சி வீக்கம் (அரிடினுய்டு குருத்தெலும்பின் வீக்கம்)

நிணநீர் முடிச்சுகளும் வீங்கிவிட்டால், முன்கணிப்பு மோசமாகிறது. நோயின் துவக்கத்தின் போதான முன்கணிப்பு சாதகமாகவே இருக்கிறது.

சிகிச்சை: துரிதமாக ஆபரேஷன் செய்வது அல்லது எக்ஸ் கதிர், ரேடியம் சிகிச்சை குரல்வளைக்கு அளிக்கப்பட்டால், முடிவு சாதகமாகவே இருக்கும். தற்காலத்திய அறுவைசிகிச்சையில் குரல்வளையை முழுமையாகவோ, ஒரு பகுதியாகவோ அகற்றிவிடல்தான் முக்கியபங்கு பெறுகிறது. புற்றுநோயின் துவக்க நிலைகளில்தான் குறைந்த அளவிலான அறுவைசிகிச்சை சாத்தியமாகிறது.

குரல்வளையின் சார்கோமா (sarcoma laryngis). இந்த நோய் மிகவும் அபூர்வமானது வெளித்தோற்றத்தில் அது ஒரு ஃபைப்ரோமா போன்றோ, ஆண்ஜியோமா போன்றோ தோற்றமளிக்கிறது.

குழந்தைப்பருவத்தில் இது சகஜமாகக் காணப்படுகிறது அதன் துரித வளர்ச்சி விரைவாகவே மூச்சடைப்பை ஏற்படுத்துகிறது.

முன்கணிப்பு மிகவும் மோசமே; அறுவைசிகிச்சை அளிக்கப்படலாம். எக்ஸ் கதிர்கள், ரேடியம் ஆகியவையும் இடம் பெறுகின்றன. என்னவாக இருந்தபோதிலும் நோய் மீண்டும் மீண்டும் தோன்றுவது சகஜமே.

குரல்வளையின் தீவிர, நாட்பட்ட சுருக்க நிலை

குரல்வளையின் தீவிர சுருக்க நிலை துரிதமாக ஏற்படுகிறது. சில வேளையில் துவாரம் திடீரென்று அடைபட்டால், அதுவும் பெருமளவில் ஏற்பட்டால், மூச்சுத்திணறல் ஏற்படுகிறது.

குரல்வளை மேற்பகுதியின் (கிளாட்டிஸ்) சுருக்க நிலை கீழ்க்கண்ட காரணங்களால் ஏற்படலாம்: குரல்வளையில் ஏற்படும் அழற்சி மாற்றங்கள், கிளாட்டிஸின் தீடீரென்ற அடைப்பு; குரல்வளை இயக்க நரம்புகளின் ஒரு நைவு; காயங்கள்.

வயதுவந்தவர்களில் குரல்வளை அழற்சிகள், மூச்சுவிடுதலில் சிரமங்களைத் தோற்றுவிக்கும், குறிப்பாகக் குரல்வளை

மூடி மற்றும் அரிடினுய்டு குருத்தெலும்பு ஆகிய குரல்வளை யின் பகுதிகளின் சிலேட்டுமப்படலத்தின் வீக்கத்தில் சிரம மூச்சு உண்டாகிறது (வண்ணப்பட அட்டவணை IV படம் 4). எரிசிபலாஸ் மற்றும் குரல்வளை ப்ளெக்மோன், இன்பு ளுயென்ஸா, அடிப்பட்ட காயங்கள், அயல்பொருட்கள் போன்ற தொற்றுநோய் நிலைகளில் இத்தகைய வீக்கங்கள் தோன்றுகின்றன. குரல்வளைச் சுருக்கத்தின் போது தோன் றுகின்ற சிரம மூச்சின் போது உள் மூச்சில் சிரமமும் கரகரப் பும் தோன்றுகிறது. ஆனுல் மூச்சுக்கிளை குழல்களின் கீழ்ப் பகுதியின் அடைப்பின் போது மூச்சு வெளிவிடுவது பாதிக் கப்படுகிறது. முதலில் ஆக்ஸிஜன் பற்ருக்குறை மெதுவாக ஆனுல் ஆழமாக மூச்சுவிடுவதன் மூலம் ஈடு செய்யப்படுகிறது.

இடைவிடாத அடைப்பின் போது, குரல்வளை ஒவ்வொரு மூச்சின் போதும் மேலும் கீழமாக அசைகிறது, ஒவ்வொரு உள் மூச்சின் போதும் விலா எலும்பிடைத் தசையும் காரை எலும்பின் மேற்பகுதிகளும் உள்ளே இழுக்கப்படுகின்றன. பின்னர் மூச்சுத் திணறலின் அறிகுறிகள் தோன்றுகின்றன. அதாவது சையனேசிஸ் மெதுவாக மேலெழுந்தவாரியான மூச்சுவிடல்; சுய நினைவு இழப்பு.

குழந்தைகளில் குரல்வளையின் தீவிரச் சுருக்கம், டிப் தீரியா மூச்சடைப்பதைத் தொடர்ந்து—உண்மையானது, போலியானது — வருகிறது. போலி மூச்சடைப்பு, சாதாரண ஜலதோஷம் அல்லது இன்புளுயென்ஸாவைத் தொடர் ந்து உண்டாகிறது. குழந்தை தூங்கும்போது இரவில் திடீ ரென்று இது தோன்றுகிறது. குழந்தை இருமலுடனும் சிரம மூச்சுடனும் விழித்து எழுகிறது. மூச்சுவிடலுக் கான தீவிர அடைப்பின் போது, சையனேசிஸ் மற்றும் அமைதியின்மை, சிலவேளைகளில் வலிப்புகள் தோன் றுகின்றன. ஏற்படும் மூச்சுத்திணறல் சில நிமிடங்கள் முதல் 1/2 மணிநேரம்வரை, அபூர்வமாக 1—2 மணிநேரங்கள் நீடிக்கிறது; இரவில் பலதடவைகள் மீண்டும் தோன்றலாம். பொய்யான மூச்சடைப்பின் போது, குரலிழப்பு இல்லை, ஏனெனில் வீக்கம் கிளாட்டிஸ் பகுதிக்குக் கீழே இருக்கிறது (படம் 99). குழந்தைகளில் மூச்சுக்குழல் மற்றும் குரல்வளை ஆதியவற்றின் உட்துவாரம் குறுகலடைவதால் மூச்சுத்திண றல் மிகையாகிறது.

உண்மையான மூச்சு அடைப்பு எனப்படும் குரல்வளை டிப்தீரியாவில் மூச்சு திணறல் மற்றும் சிரம மூச்சுஅறிகுறிகளும் மெதுவாகத் தோன்றி, குரலிழப்பும் உண்டாகிறது. மிகையான சோர்வும் பல்வகையான அறிகுறிகளும் நச்சு விளைவுகளை உணர்த்துகின்றன. இவற்றைக் கொண்டே, போலி மூச்சடைப்பை, குரல்வளை டிப்தீரியா மூச்சடைப்பிலிருந்து தெரிந்து கொள்ளலாம்.

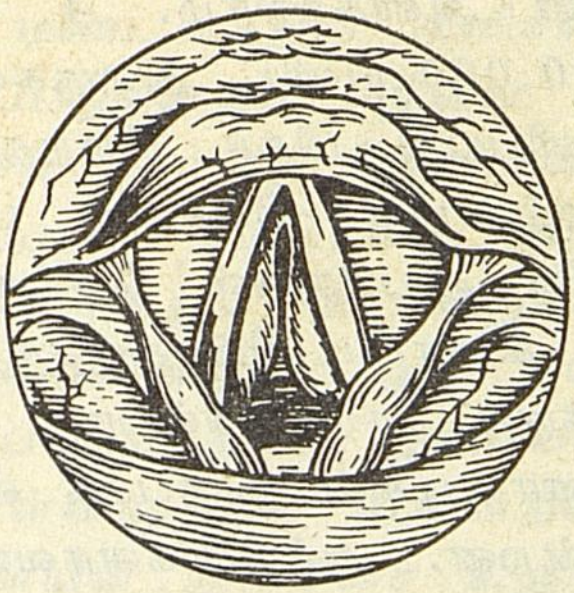

படம் 99. போலி மூச்சடைப்பு (குரல்வளை சிலேட்டுமத்தின் கிளாட்டிஸ் கீழான வீக்கம்

குரல்வளை வீக்கத்திற்கு, குறிப்பாகக் குழந்தைகளில் உடனடியான மருத்துவ சிகிச்சை தேவைப்படுகிறது. குழந்தை உடனடியாக உட்காரவைக்கப்பட வேண்டும். அறையில் ஈரமான படுக்கை விரிப்புகளைத் தொங்கப்போடுவதன் மூலம் அறையின் காற்றை ஈரப்பதமடையச் செய்ய வேண்டும். கால்களை வெப்பமான தண்ணீரினுள் வைக்க வேண்டும். அல்லது புறங்கால் சதைகளில் கடுகுப்பசையை ஒட்டவைக்க வேண்டும். வியர்வை உண்டாக்கும் மருந்துகளும் பலனளிக்கும். பொய் மூச்சடைப்பின் இரண்டாவது தாக்குதலை உரிய கால முன் ஏற்பாடுகள் மூலம் தடைசெய்யலாம். அரிதான கேசுகளின் போது, மருந்துகள் பலனளிக்காத போது, பொய் மூச்சடைப்பு கொண்ட குழந்தைகளில் குரல்வளையினுள் குழலை உட்செலுத்துவதும் மூச்சுக் குழலில் துளையிடுவதும் அவசியமாகிறது. குரல்வளை டிப்தீரியாவுக்கான சிகிச்சையாக டிப்தீரியா எதிர் சீரத்தை உடனடியாக ஊசி மூலம் செலுத்த வேண்டும். மூச்சடைப்பு ஏற்பட்டால், மூச்சுத்திணறல் ஏற்படும் வரை காத்திராமல் உடனடியாக மூச்சுக்குழலில் துளை போட்டு, சிகிச்சை அளிக்க வேண்டும்.

குரல்வளை வீக்கம் கொண்ட வயது வந்தவர்களுக்கு எதிர் உறுத்தல் மருந்துகள் மற்றும் வெப்பமான கால் குளியல்கள், கடுகுப்பசைகள் ஆகியவை அளிக்கப்பட வேண்டும். கட்டியான சளியைக் கரைக்க மூச்சு உள்ளிழுப்பு மருந்து

களை அளிக்கலாம். 4 மணிநேரங்களுக்கு ஒரு தடவை 100,000 யூனிட் அலகுகளில் தசை ஊசியாகப் பெனிசிலினை அளிப்பது மிகச் சிறந்த சிகிச்சையாகும். சிலவேளைகளில் மேற்கூறிய சிகிச்சை பலனளிக்காதபோது, மூச்சுக்குழல் துளை ஆபரேஷன் செய்ய வேண்டும்.

கிளாட்டிஸின் சுருக்கத்துடன் குரல்வளையின் தீவிர அழற்சிக்குக் காரணமில்லாத அம்சங்களும் சேர்ந்து இருக்கும். கிளாட்டிசின் இருபக்க விரிவு தசைகளும் செயலிழந்துவிடுகின்றன. அந்நிலைகளாவன: டைபாய்டு மற்றும் கிரந்தி ரோய், தைராய்டு மீதான ஆபரேஷன், தற்காலிகமான கிளாட்டிசின் சுருக்கம் ஆகியவைகளாகும். உறுத்தும் வாயுக்களை உள்ளிழுக்கும் போதும் குரல்வளையின் மீது பல்வேறு மருந்துகள் பூசப்படும் போதும் தற்காலிக கிளாட்டிசின் சுருக்கம் ஏற்படும்.

குரல்வளையின் கட்டிகள் மற்றும் காசநோய், கிரந்தி நோய் ஆகியவற்றின் போதான நாட்பட்ட சுருக்கத்தில் சிரம மூச்சு படிப்படியாகத் தோன்றுகிறது. ஆக்ஸிஜன் பற்றுக்குறைக்கு உடல் தக அமைந்து கொள்கிறது.

சிகிச்சை: குரல்வளைச் சுருக்கத்திற்குச் சிகிச்சை அளிப்பதில் இரண்டு குறிக்கோள்கள் உள்ளன. ஒன்று, மூச்சுத் திணறலிலிருந்து உடனசியாக நிவாரணம் அளித்தல். இரண்டு சுருக்கத்தின் காரணங்களை அகற்றுதல். எல்லாவகையான அழற்சி நிகழ்வுகளிலும் உடனடியாகத் தசை ஊசியாகப் பெனிசிலினை அளிப்பது மிகவும் இன்றியமையாததாகும். சுருக்கமடைந்த தீவிரமான கேசுகளில் மூச்சுக்குழலில் துளையிடல் உடனடியான சிகிச்சையாக இருக்கலாம், இல்லையெனில் ஆக்ஸிஜன் பற்றுக்குறையினால் இருதய முறிவும் இடைவிடாத சுருக்கத்தின் விளைவால் உடல் நலமும் பொதுப்படையாகப் பாதிக்கப்படும்.

குரல்வளையின் இயக்கக் கோளாறுகள்

குரல்வளைத் தசைகளின் இயக்கக் கோளாறுகளில் தசைகளின் மிகையான பணியும் அடங்கும். அதற்கு நேர்மாறுகத் தசைகள் குறைவான நிலையில் பணிபுரிந்து செயலிழந்தும் இருக்கலாம்.

குரல்வளையின் நரம்பு—தசை மண்டலத்தின் அனிச்சை கூருணர்வு குழந்தைகளில் காணப்படுகின்றன. இவை ரிக்கட்ஸ் மற்றும் கக்குவான் இருமல் போன்ற நோய்களின் அறிகுறியாக இருக்கலாம். கிளாட்டிஸ் திடீரென்று மூடிக் கொள்வதும் மீண்டும் மீண்டும் தோன்றும் சையனோஸிஸ் அறிகுறிகளும் அடிக்கடி காணப்படுகின்றன. ஒரு அயல் பொருள் மற்றும் காட்டரியை உபயோகித்தல், தீமைபயக்கும் உறுத்தலான வாயுக்களை உள்ளிழுத்தல் போன்றவற்றின் போது தோன்றும் குரல்வளையின் அனிச்சை உறுத்தலால் திடீரென்று குரல்வளைச் சுருக்கம் ஏற்படுகிறது. மற்றும் பல கேசுகளில் ஹிஸ்டீரியா மற்றும் காக்காய் வலிப்பு நோய், டேபீஸ் டார்சாலிஸ், டெடனஸ் மற்றும் பல வியாதிகள் போன்ற மத்திய நரம்பு மண்டல நோய்களிலிருந்தும் குரல்வளைத் திடீர் சுருக்கம் உருவாகலாம். சிகிச்சையின் குறிக்கோள் நோய்க் காரணத்தை அகற்றுவதேயாகும்.

குரல்வளை தசைகள் செயலிழப்பதோ, பலவீனமடைவதோ தசைகளின் நைவுகளாலும் இருக்கலாம். அல்லது பாதிக்கப்பட்ட நரம்பூட்டத்தாலும் இருக்கலாம்.

கிளாட்டிசின் சுருக்கு தசைகளின் பாதிப்பால் ஏற்படும் தற்காலீக செயலிழப்பை நிரந்தரச் செயலிழப்பிலிருந்து பிரித்தறிய வேண்டும். நிரந்தர வகை குரல்வளை நரம்புகளின் நைவுகளாலும் கிளாட்டிஸின் விரிவு தசைகளின் வியாதிகளாலும் உண்டாகிறது.

மத்திய மற்றும் புற நரம்பு மண்டலத்திலிருந்து குரல்வளை இயக்கப் பணிகளின் கோளாறுகள் துவங்கலாம். மத்திய செயலிழப்பு வகைக்கான காரணங்கள் வருமாறு: சிரிங்கோமைலீயா, டேபீஸ், ஹிஸ்டீரியா, மேலும் மூளைத்தண்டின் பிற பகுதிகள் மற்றும் முகுளம், வரோலியசின்பாலம், பெரு மூளைப்புறணியில் கிரந்திக்கட்டிகள் மற்றும் புற்று நோய் கட்டிகள், குருதிப்பெருக்கு ஆகியவை. சில வேளைகளில் மத்திய வகையைச் சார்ந்த கீழ்ப்புற குரல்வளை நரம்பின் செயலிழப்புடன் 9 வது, 10 வது, 11 வது, 12 வது கபால நரம்புகளின் நைவுகளும் காணப்படுகின்றன.

மத்திய நரம்பு மண்டல நைவு எனச் சந்தேகம் இருப்பின், குரல்வளை உள்நோக்கியின் மூலம் தெரியும் விபரங்கள், பிரதான நோய் நிர்ணயத்திற்கு உதவும்.

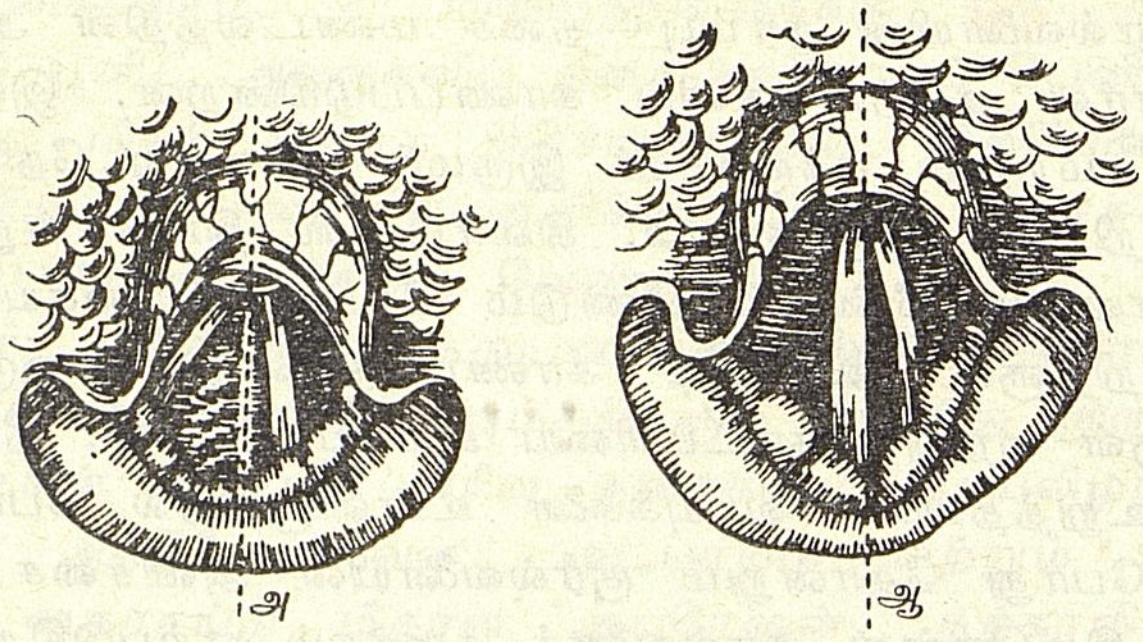

படம் 100. குரல்வளையின் இடது புற செயலிழப்பு
(அ) அமைதியாக மூச்சுவிடும்போது;
(ஆ) குரல் எழுப்பும்போது

குரல்வளை நரம்பின் நெடிய பாதையில் எங்காவது ஒரு இடத்தில் மீடியாஸ்டைனக்கட்டிகள் மற்றும் மகாதமனி அனியூரிசம், தைராய்டு கட்டி, உணவுக்குழலின் புற்று நோய் ஆகியவற்றால் அமுக்கப்பட்டு, புற செயலிழப்பு ஏற்படலாம். அல்லது மதுகுடிப்பவர்கள் நரம்புத் தளர்ச்சியாலோ மற்றும் கிரந்தி நோயாலோ, முடக்குவாத நரம்புத் தளர்ச்சியாலோ பாதிக்கப்படலாம். குரல்வளையைப் பரிசோதிக்கும்போது, பாதிக்கப்பட்ட பகுதியின் குரல்வளை, நடுவிலகி இருப்பதற்குப் பதிலாக, இடைநிலையில்—அதாவது மூச்சுவிடும்போதான நிலைக்கும் குரலெழுப்பும்போதான நிலைக்கும் இடைநிலையில்—இருக்கிறது. இதையே பிணத்தின் நிலை என்கிறோம் (படம் 100 அ, ஆ).

ஒருபக்கக் குரல்வளை நரம்பின் செயலிழப்பின் மருத்துவ அறிகுறிகள் குறைவாகவே இருக்கின்றன. ஓரளவு கம்மிய குரல், குரல் எழுப்புவதில் சோர்வு, தாராளமாக மூச்சுவிடல் ஆகியவற்றால் குரல்வளை நாண்களின் பாதிப்பு ஓரளவாகவே இருக்கிறது. எனினும் இரண்டு பக்கச் செயலிழப்பு நோயாளியின் உயிருக்கே ஆபத்தை விளைவிக்கிறது. இரண்டு நாண்களும் நடுக்கோட்டில் சேர்ந்து இருப்பதால் கிளாட்டிஸ் அடைக்கப்பட்டு மூச்சுத்திணறும் நிலை ஏற்பட வாய்ப்பு இருப்பதால் மூச்சுக்குழல் துளையிடும் ஆபரேஷன் அவசியமாகிறது.

குரல்வளையின் நரம்பு சார்ந்த செயலிழப்பும் நிரந்தரமான செயலிழப்பு தவிரத் தசை சார்ந்த தற்காலிக செயலிழப்புகளும் ஏற்படுகின்றன. எல்லாவகையான குரல்வளை அழற்சிகளிலும் இவை காணப்படுகின்றன. மேடைப்பேச்சாளர்கள் மற்றும் பாடகர்கள், ஆசிரியர்கள் போன்றவர்கள் அடிக்கடி குரலெடுத்துப் பணிபுரிய வேண்டியுள்ளதால் இந்தப் பாதிப்பு ஏற்படுகிறது. நைவு பொதுவாகக் குரலெழுப்பும் தசைகளைப் பாதிக்கிறது.

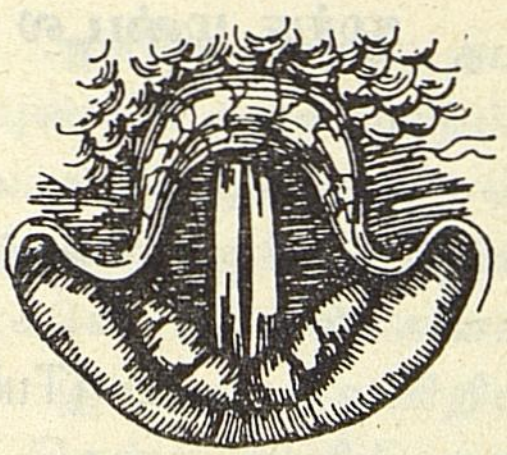

படம் 101. இரண்டு பக்கமும் குரல்தசைகளில் செயலிழப்பு

செயலிழந்த இரண்டு குரல் நாண்களும் குரலெழுப்பும் போது, முழுமையாக ஒன்று சேருவதில்லை. இதனுல் கிளாட்டிஸ் ஒரு நீண்ட முட்டை வடிவமாகத் தோற்றமளிக்கிறது. குரல் கரகரப்படைகிறது (படம் 101). சில கேசுகளில் முழுமையாகக் குரலிழப்பு ஏற்படுகிறது.

தசை சார்ந்த செயலிழப்பும் நரம்பு சார்ந்த செயலிழப்பும் மருத்துவ முறைப்படி ஒன்ருகவே இருக்கின்றன என்பதைக் கவனிக்க வேண்டும். குரல்வளை உள்நோக்கியின் மூலம் பார்க்கும்போது ஒரே மாதிரியான அறிகுறிகளே காணப்படுகின்றன. கீழ்ப்புற நரம்பின் செயலிழப்பு ஒரு மிகப்பெரிய கோளாறின் அறிகுறியாகும் என்பதை மனதில் கொள்ள வேண்டும்.

சிகிச்சை: நோய்க்காரணிகளை அகற்றுவதே நமது தலையாய கடமையாகும். குரலுக்கு நாட்பட்ட ஓய்வு, நாட்பட்ட அழற்சிகளுக்குச் சிகிச்சை, கால்வானிக் மற்றும் ஃபாராடிக் மின்னேட்டம் கொண்டு, மின் சிகிச்சை அளிப்பதுபோன்றவை நல்ல பலனளிக்கும். நோயின் துவக்கத்தில் இந்த முறைகள் நல்ல பலனளிக்கின்றன. குரல்வளைத்தசைகளின் நரம்பு சார்ந்த செயலிழப்பிலிருந்து முழுமையாகத் தீர்வு காண்பது அடிப்படை நோயைப் பொறுத்து இருக்கிறது.

மூக்கின் சய நோய்

(Tuberculosis nasi)

நுரையீரல்கள் முதல் தர காசநோய் (சயநோய்) பாதிப்பின் போது, மூக்கு இரண்டாந்தரமாகப் பாதிக்கப்படலாம். மிகவும் அபூர்வமாக மூக்கின் முதல் தர சயநோய் ஏற்படுகிறது.

இதன் போது மூக்குக் குழிவில் ஊடுருவலும் புண்ணும் உண்டாகிறது. ஊடுருவல் பல்வேறு அமைப்பில் காணப்படுகிறது; சிலவேளைகளில் ட்யூபர்குலோமா எனப்படும் கட்டி வடிவ ஊடுருவலும் காணப்படுகிறது. சய கழலைகளும் ஊடுருவல்களும் சிலேட்டுமத்தில் உடைபடும்போது, புண்கள் தோன்றுகின்றன. மூக்கிடைச் சுவரின் குருத்தெலும்புப் பகுதியில்தான் சயப்புண்கள் அடிக்கடி காணப்படுகின்றன.

நோயின் துவக்கத்தின் போது, அகவய அறிகுறிகளே காணப்படுவதில்லை. நோய் முற்றும்போது, ஊடுருவலும் அதிகரித்து, முழுமையாக மூக்கு அடைப்பு ஏற்படுகிறது. ஊடுருவல்களும் புண்களும் சிதைவதைத் தொடர்ந்து சீழும் சிலவேளைகளில் இரத்தமும் கலந்து முக்கிலிருந்து வெளிப்படுகிறது. பின்னர் இவை பொடுகுகளாக மாறுகின்றன. மூக்கு ஒழுக்கில் நாற்றம் எதுவும் இராது. மூக்கு சயம் எனப் பிணிக்கூற்று ஆய்வின் மூலம்தான் நிர்ணயம் செய்ய முடியும். இதன் மூலம் புற்றுநோய்க்கட்டியின் புண்ணிலிருந்து பிரித்தறிய முடியும்.

மேற்தொண்டையின் சயம்

(Tuberculosis pharyngis)

இரத்தம் வழியாகவோ, நிணநீர் வழியாகவோ அல்லது ரணக்குழி கொண்ட நுரையீரல் சய நோயின் சளியின் மூலமோ, இரண்டாந்தர நிலையாக, மேற்தொண்டை சயம் உருவாகிறது. மேற்தொண்டையின் சய ஊடுருவல் நிலையில்

அகவய அறிகுறிகள் எதுவும் இராது. ஆகவே முதல் தடவையாகப் பரிசோதிக்கும்போதே சயப்புண்கள் காணப்படும். இவை மெல்லிய அண்ணம் மற்றும் வாய்பின்முகப்பு டான்சில்கள், மேற்தொண்டை பின்புறச் சுவர் ஆகியவற்றில் காணப்படுகின்றன. இவை அபூர்வமாகவே டான்சில்களைப் பாதிக்கின்றன. சயப்புண்கள் ஆழமாக இராது. வெளிறிய இளஞ்சிவப்பு நிறத்தில் உள்நோக்கிச் சென்ற விளிம்புகளுடன் ''சுண்டெலி கொறித்தது போன்று'' புண்கள் இருக்கும்.

இந்தப் புண்கள் ஒன்று சேர்ந்து, துரிதமாக அருகேயுள்ள பகுதிகளைப் பாதிக்கின்றன. விழுங்கும்போது வலி உண்டாகிறது. ஸ்ட்ரெப்டோமைசீன், பி.ஏ. எஸ், திவாசிட் போன்ற எதிர் உயிர் மருந்துகள் கண்டுபிடிக்கும் முன்பு சிகிச்சை நீண்டகாலமாகவும் பலனற்றும் இருந்தது.

குரல்வளையின் சய நோய்

(Tuberculosis laryngis)

குரல்வளை சயம், நுரையீரல் சய நோயிலிருந்து இரண்டாந்தர நிலையில் தோன்றுகிறது. நார்பொருளும் ரணக்குழியும் கொண்ட நுரையீரலின் நாட்பட்ட சயத்தில் குரல்வளை மற்றும் எபிதீலியம் உதிர்ந்த பிளவு இடங்கள் ஆகியவற்றில் தேங்கும் சய நோய் சளியின் மூலம் இந்நோய் உருவாகிறது. நுரையீரல் சயத்தின் மற்ற வகை கொண்ட நோயாளிகளில் இரத்தம் மற்றும் நிணநீர் வழியாகவும் நோய் பரவுகிறது. குரல் நாண் அல்லது அரிடினுய்டு இடைப்பகுதி தான் நோய் முதலில் தோன்றும் இடமாகும். இங்கு சிலேட்டுமம் வீங்கி, குருதிதிரட்சியுடன் காணப்படுகிறது. ஊடுருவல் அதிகமாகும்போது, அவை சிதைந்து புண்களாக மாறி, ஆழமாகவும் பரந்தும் இருக்கிறது. ஊடுருவலைத் தொடர்ந்து குருத்தெலும்பும் புறக்குருத்தெலும்பும் மற்ற இடங்களில் தோன்றும் நசிவு—அழற்சி நிகழ்வில் பங்கு கொள்கின்றன. இதனுல் குரல்வளை வீக்கமும் அதைத்தொடர்ந்து மூச்சுத்தடை ஏற்பட்டு, மூச்சுக்குழல், கீறல் அறுவை செய்ய நேரிடும்.

இரத்த வழி பரவும் நோய் பாதிப்பு குரல்வளை சிலேட்டுமத்தில் சயக்கழலைகளைத் தோற்றுவிக்கிறது. இத்துடன் இவை வாய்பின் முகப்புகளிலும் குரல்வளைக்குழிவிலும் தோன்றுகின்றன. இரத்த வழி பரவு வகையில் நோயின் போக்கு துரிதமாக இருக்கிறது. குறைவாகவும் தோன்றுகிறது. விழுங்கும்போது வலியும் இருக்கிறது.

அறிகுறிகள்: குரல்வளைச் சயத்தின் துவக்க நிலையில் நோயாளிக்கு அடிக்கடி குரல்வளை நீர்கோப்பு ஏற்படும். அவை காரணமின்றித் தோன்றி, நீண்ட காலம் நீடிக்கும். இத்தகைய குரல்வளை நீர்கோப்புகள், சய நிகழ்வின் மிகையான நிலையாகும். ஊடுருவலும் புண்களும் தோன்றிய உடன் குரல் கரகரப்படைகிறது. இருமல் மோச நிலையிலிருந்து மிக மோசமடைகிறது. விழுங்கும்போது வலி உண்டாகிறது. குரல்வளை மூடியும் அரிடினுய்டு குருத்தெலும்பும் சயப் புண்களால் பாதிக்கப்படும்போது, வலி மிகவும் கொடூரமாக இருப்பதால் நோயாளியால் சாப்பிடக்கூட முடியாது.

சிகிச்சை: சென்ற சில ஆண்டுகளாகச் சய நோய் சிகிச்சையில் குறிப்பாக மூச்சு மண்டல மேற்பாதையின் சிகிச்சையில் பெருத்த முன்னேற்றம் தோன்றியுள்ளது. குரல்வளைச் சயத்தின் புண்வகை போன்ற தீராத வியாதி எனக் கருதப்பட்ட சயத்தின் பல வகைகளுக்குத் தற்கால புதிய எதிர் உயிர் மருந்துகளால் நல்ல தீர்வு கிடைக்கிறது.

மூச்சு வழி மேற்பாதையின் சய நோயின் நாட்பட்ட மற்றும் தீவிரவாகக்கு ஸ்ட்ரெப்டோமைசீன் மற்றும் பி.ஏ. எஸ் போன்ற சய எதிர் மருந்துகள் நல்ல பலன் அளிக்கின்றன. இரத்த வழிபரவி உருவான குரல்வளைச் சயத்திற்கு மிகச் சிறந்த மருந்து ஸ்ட்ரெப்டோமைசீன் ஆகும். விழுங்குவதில் ஏற்படும் சிரமம் விரைவில் சீரடைகிறது. மருந்து சிகிச்சையுடன் சானடோரியத்தில் தங்குவதும் தட்பவெப்ப சிகிச்சையும் சய நோய்க்கு நல்ல பலனளிக்கும்.

குரல்வளை சய நோய் சிகிச்சையில் பிரதானமாகக் கவனிக்கப்பட வேண்டியது வருமாறு: குறைவாகப் பேசி, குரல்வளைக்கு ஓய்வு கொடுப்பது; காரமில்லாத சப்பென்ற உணவு அருந்துவது, மதுபானத்தையும் புகையிலையையும் தவிர்த்தல்.

ஒரு நாள் விட்டு ஒரு நாள் 1—2 மி.லி அலகில் 1—3% மெந்தால் எண்ணையைக் குரல்வளையினுட்செலுத்தல் அல்

லது குரல்வளைப் புண்களை டிரைகுளோரிக் அமிலம் அல்லது கால்வானிக் மின்னோட்டத்தால் சுடுதலும் நல்ல பலனளிக்கும். முற்காலத்தில் பயன்படுத்தப்பட்ட கால்வானி மின் பாய்ச்சல் தற்காலத்திலும் நல்ல பலனளிக்கிறது.

விழுங்கும்போது வலி தோன்றத் துவங்கிய உடன் தூவல் மற்றும் தெளித்தல் உள் மூச்சு மூலம் உள்ளிழுத்தல் ஆகிய முறைகள் மூலம் உணவிற்கு முன்பு வலி நீக்கி மருந்துகளை உட்செலுத்த வேண்டும். அதற்குரிய முறை வருமாறு:

எடுக்க: ஆர்தோஃபார்மி 1.0, போரிக் அமிலத்தூள் 2.0; தெளிப்பானுக் குரல்வளையின் உட்செலுத்துக.

எடுக்க: கொக்கைன் ஹைட்ரோகுளோரைடு, மார்ஃபின் ஹைட்ரோகுளோரை 0.2, வடிகட்டிய தண்ணீரால் நீர்த்த மெந்தால் 100; உண்பதற்கு 2—3 நிமிடங்களுக்கு முன் பாகத் தெளிப்பானுக உபயோகிக்கவும்.

எடுக்க: மெந்தால் படிகங்கள் 0.1, அனஸ்தெசினி 3.0, ரெக்டிபைட்ஸ்பிரிட் டானிக் அமிலம் 10.0; குரல்வளையை மசகிட உபயோகிக்கவும்.

தடுப்பு முறைகளும் செவிலியர் கவனிப்பும்: நோயாளியைத் திறமையாகக் கண்காணிக்கச் சுகாதார நெறி முறைகளை நெறி பிறழாது பின்பற்றுவது மிகவும் அவசியமாகும். அறையின் வெப்பம் 18—19° செ பேணப்பட வேண்டும். வருடம் பூராவும் காற்ேறாட்டம் இருக்க வேண்டும். நோயாளி குறித்த நேரத்தில் உண்ண வேண்டும். குறிப்பிட்ட நேரங்களில் சரியான அலகில் மருந்து சாப்பிட வேண்டும். குரல்வளைக்கு ஓய்வு கொடுப்பதன் முக்கியத்தை நோயாளிக்கு உணர்த்த வேண்டும். கிருமி நாசினிகள் கொண்ட குவளையை நோயாளி பயன்படுத்துவதன் மூலம் நோய் மற்றவர்கட்குப் பரவுவதைத் தடுக்க முடியும்.

மூக்கு மற்றும் மேற்தொண்டையின் ல்யூபஸ்

(Lupus nasi et pharyngis)

மூக்கு மற்றும் மேற்தொண்டை ல்யூபஸ் ஆகியவற்றில் காணப்படும் சிறப்பு வகையான சயம், சருமசய ல்யூபஸ்

அல்லது நிணநீர் முடிச்சுகள் மற்றும் எலும்புச் சிக்கல்களை உண்டாக்குகிறது. இந்நோய் நுரையீரல்களில் தீவிரமில்லாத சயக்குவியத்தைத் தோற்றுவிக்கிறது.

மூக்குக்குழிவின் ல்யூபஸ் அபூர்வமாகத் தோன்றினும் மேற்தொண்டை மற்றும் குரல்வளையின் ல்யூபஸைவிட அதிகமாகவேகாணப்படுகிறது. மூக்கில் இது அதிகமாக மூக்குத் தடுப்புச் சுவரையும் சிறகுகளையும் பாதிக்கிறது. ல்யூபஸின் சிறப்பு அறிகுறிகளாவன: கழலை ஊடுருவலும் தழும்பு விழுதலும் இத்துடன் முகத்தின் சருமத்திலும் நோய் நைவுகள் தோன்றுகின்றன.

முகம் மற்றும் மூக்கு ஆகியவற்றில் தோன்றுவதைப் போன்றே மேற்தொண்டையின் ல்யூபஸ் வியாதியும் தோன்றுகிறது. முதலில் தட்டையான, வெளிறிய, நுண்ணிய தானியம் போன்ற ஊடுருவல் மேற்தொண்டையின் சிலேட்டுமத்தில் தோன்றுகிறது. பின்னர் அது மேலெழுந்தவாரியான புண்ணாக மாறுகிறது. இத்தகைய புண்கள் குறைந்த அளவில் வலியைக் கொடுக்கின்றன. சிலபோது வலியே இராது; சயப் புண்களைப் போல அல்லாமல் அவை சுருங்கி வடுவாக மாறுகின்றன. ல்யூபஸ் ஒரு நாட்பட்ட வகையாகவே இருக்கிறது. நோயாளியின் பொது உடல் நிலையைப் பாதிப்பதில்லை. மூக்கு மற்றும் மேற்தொண்டை குரல்வளை ஆகியவற்றின் சிகிச்சைக்கு வைட்டமின் ''டி$_2$'' அல்லது தைவாசிட் நல்ல பலனளிக்கிறது. நோய் தீர்ப்பதில் இவை பெரிதும் உதவுகின்றன.

சய நோய் தடுப்பிற்காக மருத்துவ—தடுப்பு முறை கேந்திரங்கள் ''சய எதிர் மருந்தகங்கள்'' எனப்படும் நிறுவனங்கள் சோவியத் யூனியன் எங்கும் காணப்படுகிறது. இங்கு நோயாளிகள் மருத்துவமனையில் சேர்க்கப்படுகிறார்கள் அல்லது இடைவிடாத மருத்துவக் கண்காணிப்பில் இருக்கின்றனர். நுரையீரல் சய நோய் கொண்டவர்களின் குரல்வளையைக் காது, மூக்கு, தொண்டை நிபுணர் பரிசோதிப்பதன் மூலம் குரல்வளைச் சயத்தைத் துவக்க நிலையிலேயே பண்டுபிடித்துவிடலாம். அதனால் உரிய பலனளிக்கும் சிகிச்சையையும் அளிக்கலாம்.

சய நோயாளிகள் அனைவருக்கும் கட்டாயமான, முறையான சிகிச்சை என்ற நிலையும் எதிர் உயிர், சய எதிர் மருந்

துகளின் உபயோகமும் இந்நோயைப் பெருமளவில் குறைத்துவிட்டது. இதனுல் மூச்சு மண்டல மேற்பாதையின் சய நோயும் குறைந்துவிட்டது.

மூச்சுமண்டல மேற்பாதையின் கிரந்திநோய்

மூக்கின் கிரந்திநோய்

(Syphilis nasi)

மூக்கின் கிரந்திநோய் முதல், இடை, கடை நிலேகளில் ஏதாவது ஒன்ருகத் தோன்றுகிறது. மூக்கு கிரந்தியின் கடை நிலேதான் அதிகமாகக் காணப்படுகிறது.

ஆகவே இது டாக்டர்களுக்கு முக்கியத்துவம் வாய்ந்த ஒரு பிரச்னேயாகும். நோய்குறியியல்—உடற்கூறு முறையில் ஆராய்ந்ததால் ''கம்மா'' எனப்படும் பரவலான கிரந்தி ஊடுருவல்கள் காணப்படுகின்றன. அவை நாளடைவில் சிதைந்துவிடுகின்றன. சிலேட்டுமப்பலத்தில் உருவான கிரந்தி ஊடுருவல் சிதைவதால் ஆழ்ந்த புண் உண்டாகிறது. இதன் விளிம்புகள் நன்குவரையருக்கப்பட்டுள்ளன. அதன் அடித் தளத்தில் கொழுப்பு காணப்படுகிறது. நாளடைவில் இந்தப் புண் எலும்பையும் குருத்தெலும்பையும் அரித்துவிடும். கம்மாவின் முதல் தோற்றும் எலும்பிலோ, எலும்புறையிலோ இருந்தால், ஊட்டம் சார்ந்த கோளாறுகள் எலும்பில் தோன்றி, எலும்பு சிதைவு ஏற்பட்டு, எலும்பு தூள்தூளாகி ஒரு துர்நாற்றமும் ஏற்படுகிறது.

கடைநிலே கிரந்தி நோய் மூக்கின் எல்லாத் திசுக்களேயும் பாதிக்கலாம். ஆனுல் மூக்கு நடுச் சுவரின் எலும்புப் பகுதிதான் பெரும்பாலும் பாதிக்கப்படுகிறது. கம்மா உடைபடுவதால் மூக்கு நடுச்சுவரில் துளே உண்டாகிறது. மூக்குக் குழிவின் அடித்தளமும் பாதிக்கப்படுகிறது. இதனுல் அடித் தளத்திற்கும் தாய்க்குழிவுக்கும் இடையே துளே உண்டாகிறது. எத்மாய்டு எலும்பின் கிரிப்ரிபார்ம் தகட்டின் சிதைவால் உட்கபாலச் சிக்கல்கள் ஏற்படுகின்றன.

அசட்டை செய்யப்பட்ட கேசுகளில் மூக்குத்தடுப்புச்

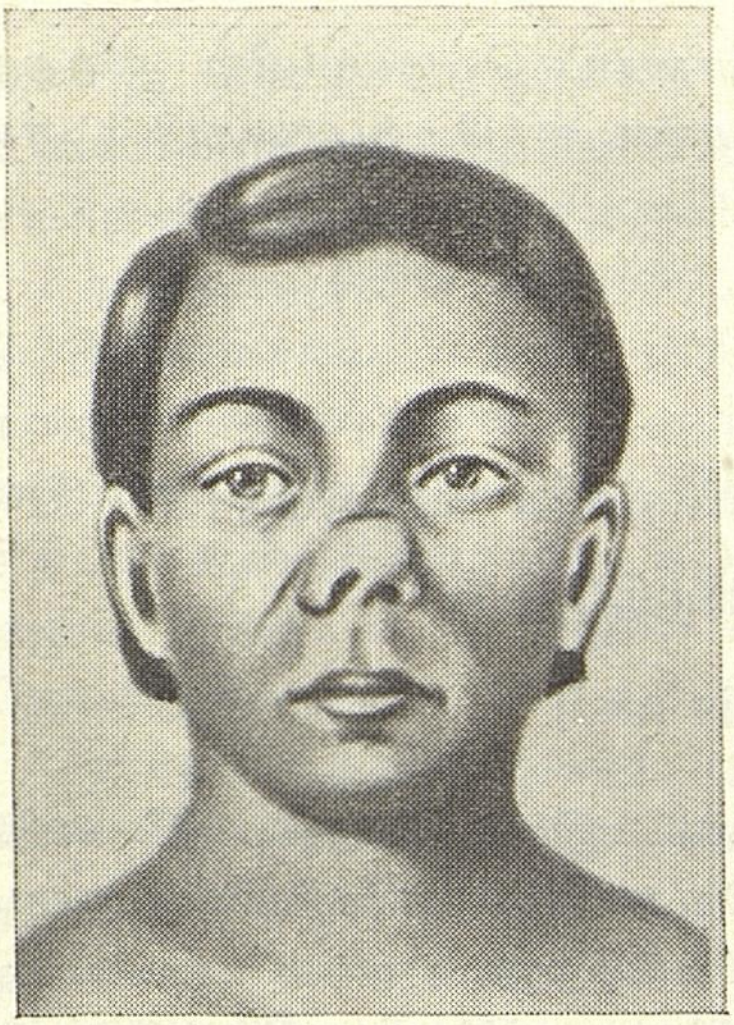 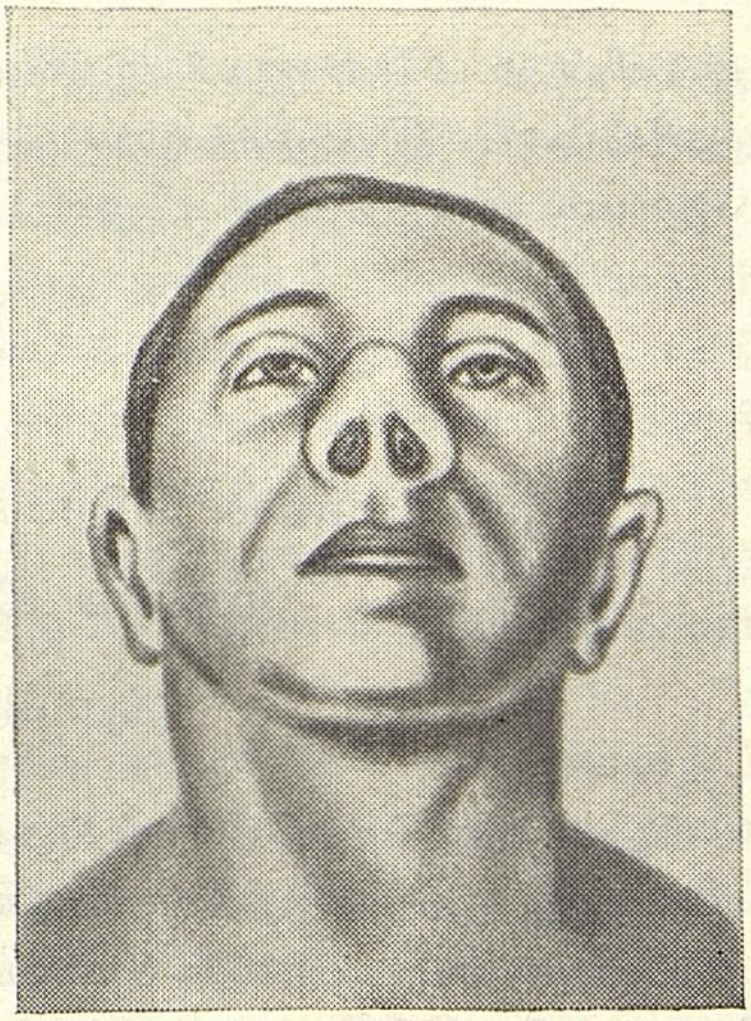

படம் 102.

(அ) மூக்கின் கிரந்திநோய்; (ஆ) மூக்கின் ஸ்கிளிரோமா

சுவரும் எலும்பும் சிதைந்துவிடுவதால் தனிச்சிறப்பு வாய்ந்த மூக்கு விகாரங்கள் உண்டாகின்றன. மூக்குப்பாலத்தில் குழிவு விழுகிறது. இணைப்புத்திசுவும் சுருங்கி வடுவாகிறது. இந்த விகாரத்தைக் குழிவிழுந்த மூக்கு அல்லதுசேண மூக்கு என்கின்றனர் (படம் 102 அ).

நோய் நிர்ணயம்: உடலின் வேறு எந்தப் பாகத்திலும் கிரந்தி நோய்கான அறிகுறிகள் இல்லாவிடில் துவக்கக் கால கடை நிலை வகையைத் தெரிந்து கொள்வது சிரமமே.

சிகிச்சை: இது பொதுப்படையாகவும் சிறப்புத்தன்மை யாகவும் இருக்கும். சிறப்பு சிகிச்சையில் காலதாமதம் ஏற் பட்டால், மூக்கின் சிதைவைத் தவிர்க்க முடியாது.

சேண மூக்கு போன்ற, மூக்கின் வெளிப்புற விகாரங்க ளைப் பிளாஸ்டிக் பாரஃபின் ஊசி மருந்தால் சீர் செய்ய லாம்; அல்லது பிணத்தின் குருத்தெலும்பை அல்லது கால் எலும்பு அல்லது மார்பு குருத்தெலும்பு ஆகியவற்றை எடுத் துப் பாதிக்கப்பட்ட மூக்கின் இடத்தில் இடப்பெயர்ச்சி செயயலாம்.

மேற்தொண்டையின் கிரந்திநோய்

(Syphilis pharyngis)

மேற்தொண்டையின் கிரந்தி நோய் அதன் மூன்று நிலைகளிலும் காணப்படுகிறது. முதல்நிலை நைவு டான்சில்களிலோ அல்லது பின்புற மேற்தொண்டை சுவரிலோ காணப்படுகிறது; பொதுவாக வலியே இராது. கழுத்து மற்றும் பிடரிப் பகுதியின் நிணநீர் முடிச்சுகள் அழற்சியடைந்து வீங்கி, வலியின்றி, வளர்ச்சியடைவது சரியான நோய் நிர்ணயத்திற்கு உதவுகிறது.

மேற்தொண்டையின் கிரந்தியின் இடைநிலை அறிகுறிகளைக் கிரந்தி அண்ஜைஞ என்பர். குறைந்த மட்ட காய்ச்சல் குறைந்த வலி, செம்பு நிறக் குருதித்திரட்சி ஆகியவை, வாய்பின் முகப்புத் தூண்களைப் பாதித்து, மெல்லிய மற்றும் கடின அண்ணத்தையும் பாதிக்கிறது. நோய் மெதுவாகப் பரவி, பல வாரங்கள் நீடிக்கிறது.

மற்றக் கேசுகளில் இந்த நிலையில் அகன்ற காண்டிலோமாக்களை அல்லது தடிப்புகளைக் காணலாம். சருமத் தடிப்புகள் கபில வெண்மை நிறத்துடன் வட்டமான அல்லது முட்டைவடிவ தடிப்புகளாகச் சிவப்பு விளிம்புடன் காணப்படுகிறது. அவை சிவந்த வாய்பின் முகப்புத் தூண்கள் மற்றும் அண்ணம், டான்சில்கள் ஆகியவற்றில் காணப்படுகின்றன. தல நிண முடிச்சுகள் எப்போதும் வீங்கியே இருக்கின்றன.

கடைநிலை கிரந்திநோய்: இது வரையறுக்கப்பட்ட ஒரு கம்மா கட்டியாகவோ அல்லது குருதிதிரட்சியுடன் கூடிய பரவலான ஊடுருவலாகவோ தோன்றுகின்றது. சிலபோது அவை உடைபட்டபின் கம்மா அமைப்புகள் ஒரே மாதிரியான விளிம்புகளுடன் கூடிய ஆழமான புண்களாக மாறுகின்றன. அதன் அடித்தளம் கொழுப்பால் மூடப்பட்டு, நசிவுத் திசுவுடன் இருக்கிறது.

உரிய காலத்தில் சிகிச்சை அளிக்கத் தவறினுல், மேற்தொண்டையின் மெல்லிய மற்றும் எலும்புத் திசுக்கள்

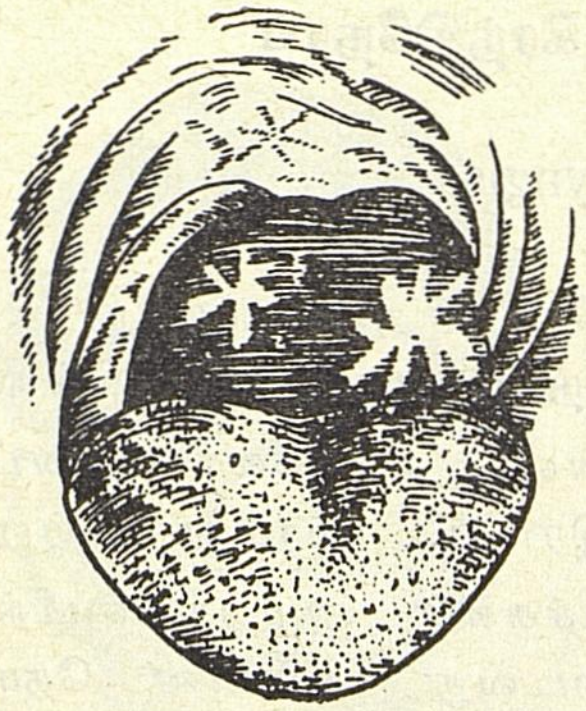

படம் 103. மெல்லிய அண்ணம் மற்றும் பின்புற மேற் தொண்டைச் சுவர் ஆகியவற்றின் மீது காணப்படும் நட்சத்திரவடிவ கிரந்தித் தழும்புகள்

சிதைவடைகின்றன. மெல்லிய மற்றும் கடின அண்ணங்கள் துளையடைகின்றன, வாய்பின் முகப்புகளும் சிதைகின்றன.

சிகிச்சையின் மூலம் சிறப்புத் தன்மைகொண்ட நட்சத்திரவடிவ ஒரே மாதிரியான ஒழும்புகளுடன் அவை சீரடைகின்றன. ஆனால் துளைகளும் ஒட்டுமொத்தமான கட்டிகளும் அப்படியே இருக்கின்றன (படம் 103).

சிகிச்சை: இது தனித்தன்மை வாய்ந்தது. ஹைட்ரஜன் பெராக்சைடு மற்றும் பொட்டாசியம் குளோரேட்டு போன்ற கிருமி நாசினிகளைக் கொப்புளிக்க உபயோகிக்கவும்.

குரல்வளையின் கிரந்திநோய்
(Syphilis laryngis)

நோய் இடை அல்லது கடை நிலையை அடையும்போது, கிரந்திநோயின் அறிகுறிகள் குரல்வளையில் காணப்படுகின்றன. இடைநிலைக் கிரந்தியில் குரல்வளை சிவந்து காணப்படுகிறது. தடிப்பான கொப்புளங்களால் மூடப்பட்டுள்ளன. வெண்மையான தடிப்புப் படைகளாகக் காணப்படுகின்றன. அவை உடைபட்ட பின்னர் தனிமையாகக் காணப்பட்டாலும் ஒன்றோடு ஒன்று இணைந்த, மேலெழுந்தவாரியான புண்களாக இருக்கின்றன. எனினும் இரண்டாம் (இடை) நிலை அறிகுறிகள் குரல்வளையில் கிரந்தி சிவப்பாகக் காணப்பட்டாலும் அதைச் சாதாரண தீவிர குரல்வளை அழற்சியிலிருந்து உடலில் காணப்படும் இடைநிலைக் கிரந்தியின் மற்ற அறிகுறிகள் மூலமே பிரித்துத் தெரிய முடியும். மேற்கூறிய அறிகுறிகள் நோய் பாதிப்பு ஏற்பட்ட 3 வாரங்கள் முதல் 3 ஆண்டுகளுக்குப் பின்னர்தான் தெரியவரும்.

கடைநிலே கம்மாவை, கம்மா ஊடுருவல்கள் மற்றும் கட்டிகள் ஆகியவற்றின் மூலம் தெரிந்து கொள்ளலாம். அவை உடைபட்டவுடன் குரல்வளைக் குருத்தெலும்பின் அழற்சியும் தீராத சுருக்க மாற்றங்களும் காணப்படுகின் றன. குருத்தெலும்பின் முதல் நிலே நைவு இன்னும் மிகை யான சிதைவை உண்டாக்குகிறது. குரல்வளை மூடிதான் பெரும்பாலும் பாதிக்கப்படுகிறது. சிலவேளைகளில் கிரந்தி நிகழ்வின் போது, இது அடியோடு மறைந்துவிடுகிறது. கடை நிலேயின் கிரந்தி நோயைக் குரல்வளை உள்நோக்கியின் மூலம் நோக்கும்போது, பலவகையான மாற்றங்கள் தெரிகின்றன. தனிப்பட்ட கம்மா முடிச்சுகள் உடைபடும்போது, நன்கு வரையறுக்கப்பட்ட விளிம்புகள் மற்றும் கொழுப்பால் மூடி அடித்தளம் சுற்றிலும் அழற்சியடைந்த ஊடுருவல்கள் ஆகி யவற்றுடன் கூடிய ஆழ்ந்த புண்கள் உண்டாகின்றன. இத் தகைய தனித்தன்மை வாய்ந்த தோற்றம் இரண்டாந்தர நோய் பாதிப்பு அறிகுறிகளால் மாற்றமடைந்து, வியாதி நிர்ணயமே சிரமமாக இருக்கிறது. இரண்டாந்தர பாதிப் புகள் இருந்தாலன்றி, குரல்வளை சிதைவடைவதாலும் புண் ணடைவதாலும் வலி உண்டாகாது. இரண்டாந்தர பாதிப் பால் சளி கொண்ட அழற்சி அல்லது குரல்வளைக் குருத்தெ லும்பு அழற்சி உண்டாகிறது. இதனுல் உண்டாகும் தளும் புகள் நிரந்தரமான குரல்வளை சுருக்கத்தை உண்டாக்குகி றது. இதற்கு மூச்சுக் குழல் மீதான அறுவை அவசியமாகி றது.

நோயின் வரலாறு மற்றும் தல அறிகுறிகள், பொதுப் படையான பரிசோதனே, வாசர்மேன் பரிசோதனே ஆகிய வற்ருல் நோய் நிர்ணயம் செய்ய முடியும். நோயைக் கிரந்தி நோய் மற்றும் காசநோய், குரல்வளைப் புற்று நோய் ஆகியவற்றிலிருந்து பிரித்தறிய பிணிக் கூற்று ஆய்வு உறு துணேபுரியும். இறுதி நோய் நிர்ணயத்திற்கு முன்னரே வெள்ளி நைட்ரேட் கரையங்கள் போன்ற சுடுபோடும் மருந் துகளேப் பயன்படுத்திஞல் நோய் அறிகுறிகள் மாற்றம டைந்து, நோய் நிர்ணயத்தில் தவறுகள் நிகழலாம். நோய் நிர்ணயம் ஆகும்வரை கொப்புளிப்புகள், சாதாரணக் கரை யங்கள் எண்ணேக் கரைசல்கள் ஆகியவற்றை மட்டுமே பயன்படுத்த வேண்டும்.

சிகிச்சை: தனித்தன்மை வாய்ந்த இந்தச் சிகிச்சை சமீப காலத்தில் பெரும்பாலும் பெனிசிலினைச் சார்ந்தே இருக்கிறது. குரல்வளை சுருக்கத்தைத் தனித்தன்மையான சிகிச்சை தீர்க்கத்தவறினால், நோயாளி நன்கு கண்காணிக்கப்பட்டு, மூச்சுக்குழலில் துளையிடும் அறுவைசிகிச்சை உரிய நேரத்தில் அளிக்கப்பட வேண்டும்.

இடைநிலை கிரந்தி நோயாளியைப் பரிசோதிக்கும்போது மிகவும் கவனமாக இருக்க வேண்டும். ஏனெனில் இந்த நிலையில் நோய் மிகவும் தொற்றும் தன்மை கொண்டது. செவிக் கதீட்டர்கள் மற்றும் துருவிகள், ஸ்பாடுலாக்கள் போன்றவை மூலம் நோய் பரவியதாகச் சான்றுகள் உள்ளன. அத்தகைய நோயாளிகளுக்கெனத் தனியான கருவிகளைக் கையாள வேண்டும். ஒவ்வொரு பரிசோதனையின் பின்னரும் கருவிகளை நன்கு கொதிக்கவைத்துப் பயன்படுத்த வேண்டும். கிரந்தி நோயாளியின் மேற்தொண்டை மற்றும் குரல்வளை ஆகியவற்றை மசகிட்ட பின்னர் ஒரு துருவி மூலம் பஞ்சை அகற்றிக் கிருமி நாசினி கொண்ட குவளையில் இட வேண்டும் அல்லது எரித்துவிட வேண்டும்.

எல்லாக் கிரந்தி நோய்களையும் உடனடியாகக் கண்டுபிடித்து, உரிய சிகிச்சை அளித்து, மேற்பார்வையிடுவதற்கான பல சரும—பால்வினை நோய் மருந்தகங்கள் சோவியத் யூனியன் எங்கும் பரவிக்கிடக்கின்றன. தடுப்பு முறைகள் மற்றும் சிகிச்சை ஆகியவற்றால் பல மருந்துகங்கள் இந்தப் பிரச்னைகளுக்குத் தீர்வு காண்பதால் சோவியத் யூனியனில் இந்த நோய் தோன்றுவது மிகவும் குறைந்துவருகிறது.

ஸ்கிளிரோமா

ஸ்கிளிரோமா என்பது மூச்சுப்பாதை மேற்பகுதியின் நாட்பட்ட தொற்றும் நோயாகும். இதில் சிலேட்டுமப்படலத்தின் மீது துரிதமாகச் சுருக்க ஊடுருவல்கள் படிகின்றன. இதன் காரணி வால்கோவிச் ஃபிரிஷ் கிருமியாகும். ஸ்கிளிரோமாவின் பிரச்னைகளைப் பற்றி (நோய் பரவுதல், நோய் நிர்ணயத்தில் பிரச்னைகள், சிகிச்சை) ஆராய்வதில் ருஷ்ய விஞ்ஞானிகள் பெரிதும் ஆர்வம் காட்டுகின்றனர்.

சிலேட்டுமத்தின் நாட்பட்ட அழற்சியைத் தொடர்ந்து இந்நோய் உண்டாகிறது. இதன் அடிப்படையில் மூக்கு மற்றும் மேற்தொண்டை, குரல்வளை, சிலபோது மூச்சுக்குழல், மூச்சுக்கிளைக்குழல் ஆகியவற்றின் மீது ஊடுருவல்கள் தோன்றுகின்றன. வெளிறிய சிவப்பு நிறத்துடன் கூடிய தட்டையான அல்லது குமிழ் போன்ற ஊடுருவல்கள், மூக்கு முன் முகப்பு மற்றும் கோனே, மூக்கு—மேற்தொண்டை, கிளாட்டிக் அடிப்பகுதி (படம் 102 ஆ) போன்ற குறுகிய அமைப்புகளிலேயே பொதுவாகத் தோன்றுகின்றன. இத்தகைய ஊடுருவல்கள், நாளடைவில் நசிவுபடாமல் இணைப்புத் திசுச் செல்களின் விளைவாகத் தோன்றும் வடுத்திசுவாக மாறி, தனித்தன்மை வாய்ந்த ஒட்டுப்பொருட்களாகவும் மிகவும் குறுகிய வளிகளாகவும் மாறுகின்றன. இந்த நிலையில் சில நோயாளிகளின் மூக்கிலிருந்தும் வாயிலிருந்தும் ஒரு மாதிரியான நாற்றம் வெளிப்படுகிறது.

மூச்சுப்பாதை மேற்பாகப் பாதிப்பின் விளைவால் உண்டாகும் வட்டமான வடுச்சுருக்கத்தின் விளைவாகத் தோன்றும் மூச்சுமண்டலக் கோளாறுகளே நோயாளியின் அடிப்படை குறைபாடுகளாகும். மூச்சுப்பாதை மேற்பகுதியின் எல்லாச் சிலேட்டுமப்படலங்களும் வறண்டுவிடுவதாலும் குரல்வளையில் ஊடுருவல்கள் ஏற்படுவதாலும் குரலிழப்பும் தோன்றுகிறது.

நோய் நிர்ணயம்: முச்சுப்பாதை மேற்பகுதியைப் பரிசோதிப்பதாலும் மூச்சுக்குழல் உள்நோக்கியாலும் நோயின் அறிகுறிகளாலும் நாட்பட்ட ஆய்வின் போது புண்கள் இல்லாமையாலும் நோய் நிர்ணயம் செய்யப்படுகிறது. வகைப்படுத்தி நோய் நிர்ணயம் செய்யும்போது, கிரந்தி நோயையும் கவனத்தில் கொள்ள வேண்டும். சிலபோது, பிணிக்கூற்று ஆய்வு மற்றும் பார்டெட்—கெங்குவின் இரத்த வடி நீர் பிரதிவினை (இது ஸ்கிளிரோமா ஆண்டிஜென் கொண்டு செய்யப்படுகிறது) ஆகியவை பயன்படுத்தப்பட்டு வியாதி நிர்ணயம் செய்யப்படுகிறது.

வியாதி பல ஆண்டுகள் நீடித்து, மிகவும் மோசமான நிலையை அடைகிறது.

சிகிச்சை: ஸ்கிளிரோமாவுக்கு எதிர் உயிர் சிகிச்சையாக ஸ்ட்ரெப்டோமைசீன் மற்றும் டெர்ராமைசீன் போன்றவை

பல ஆண்டுகளாகப் பயன்படுத்தப்பட்டு வெற்றி காணப் படுகிறது. தினமும் இரண்டு வேளையாக 500,000 யூனிட் அலகுகளில் தசை ஊசியாக ஸ்ட்ரெப்டோமைசீன் பயன் படுத்தப்படுகிறது. மொத்த அளவு நோயின் நிலையைப் பொறுத்து 10—20—40 மில்லியன் யூனிட்டுகளாக இருக் கும். சிறிதளவான ஊடுருவல்கள் கொண்டு, குறைந்த காலமே நீடித்த துவக்க நிலையிலுள்ள நோயாளிகள் நிச்சய மாகச் சீரடைகின்றனர். மிகவும் முற்றிய வடு நிலை அடைந்த நோயாளிகளிலும் அவர்களது பொது நிலை சீர டைந்து, ஊடுருவல்கள் குறைகின்றன அல்லது மறைகின் றன. மூச்சுக்குழல் கீறல் ஆபரேஷன் ஆன நோயாளிகளில் பலரின் குழாய்களை அகற்றிவிட முடியும்.

ஸ்ட்ரெப்டோமைசீன் சிகிச்சையுடன் தேவைப்பட்டால் குரல்வளை மற்றும் மூச்சுக்குழலை மசகிடுதலும் எக்ஸ்கதிர் சிகிச்சையும் பயனளிக்கிறது.

தடுப்பு முறைகள்: ஸ்கிளிரோமா கடந்த காலத்தின் ஒரு நோயாகும். சமூகத்தின் பொருளாதார கலாச்சார தரம் உயர்ந்ததும் ஸ்கிளிரோமா நோய் அதிகம் பரவிய பகுதிகளில் சுகாதார நிறுவனங்கள் திட்டமிட்டு அமைக் கப்பட்டதும் ஸ்கிளிரோமா நோய் கண்டுபிடிக்கப்பட்டு, அதன் நோய் வரலாறு மற்றும் நோய் தோன்றக் காரணங் கள் ஆராயப்பட்டு, வெளி மற்றும் உள் நோயாளிகள் பகுதி கள் அமைக்கப்பட்டதும் சோவியத் யூனியனில் இந்த நோய் குறையக் காரணங்களாகும். நாளடைவில் இந்நோய் முழு மையாக அகற்றப்பட்டுவிடும்.

மூச்சுக் குழலின் நோய்கள்

மூச்சுக் குழலின் உடற்கூறு இயல்

மூச்சுப்பாதைக் கீழ்ப்பகுதியின் துவக்கமே மூச்சுக்குழ லாகும். இது குரல்வளையின் தொடர்ச்சியாகும் இது 11—13 செ.மீ நீளம் கொண்ட உருண்டையான குழலாகும். குரல் வளையின் துவக்கத்திலிருந்து இரண்டாகப் பிரியும் வரை ஹையலின் குருத்தெலும்பு கொண்ட 16—20 மூச்சுக்

குழல் வளையங்களாலானது. இது அடர்த்தியான நார்த்திசு வால் இணைக்கப்பட்டுள்ளது. மூச்சுக் குழல் வளையங்களால் மூடப்படாத பின்பகுதியில் மூச்சுக் குழல் சுவரில் இணைப் புத் திசுவும் மெல்லிய தசைகளும் காணப்படுகின்றன. அதன் நீளவாட்டுப் பகுதி பூராவுமே உணவுக்குழலுடன் ஒட்டியிருக்கிறது.

ஓய்வின் போது வயதுவந்தவர்களில் மூச்சுக் குழல் 7 வது கழுத்து முள்ளெலும்பு அல்லது முதல் மார்பு முள்ளெலும்பிலிருந்து 5 வது மார்பு முள்ளெலும்பு மட்டத்தில்இருக்கிறது. மூச்சுக் குழலைச் சுற்றியுள்ள இணைப்புத்திசு தளர்ந்து இருப்பதால் குரல்வளையும் மூச்சுக்குழலும் இங்குமங்குமாக அசைய வழி வகுக்கிறது. அதன் மேற்பகுதியில் மூச்சுக்குழல் கழுத்தின் பரப்புடன் ஒட்டியிருக்கிறது. பின்னர் கீழ் நோக்கியும் பின்நோக்கியும் இறங்கி, நன்கு வளர்ச்சியடைந்த கொழுப்பு மற்றும் இணைப்புத்திசு, முன்புறக் கழுத்துத்தசைகள், மேலெழுந்தவாரியான திசுத்தகடு, சருமம் ஆகியவற்றால் போர்த்தப்பட்டுள்ளது.

மூச்சுக்குழல்—மூச்சுக்கிளைக் குழல் உள்நோக்கி குழாயை உட்செலுத்துதல்

நேரடியான குரல்வளை உள்நோக்கியின் ஒரு மறுபடிவமே மூச்சுக் குழல் மூச்சுக்கிளைக் குழல் உள்நோக்கியாகும். மூச்சுக்குழல் மற்றும் மூச்சுக்கிளைக்குழல் ஆகியவற்றைப் பரிசோதிப்பதற்கு உலோகக்குழல்கள் இரண்டாவது மற்றும் மூன்றாவது மூச்சுக்கிளைக்குழல் பிரிவுகள் வரை உட்செலுத்தப்படுகின்றன. மூச்சுக் கிளைக்குழல் உள்நோக்கியில் (படம் 104) கீழ்க்கண்ட பகுதிகள் உள்ளன: (1) ஒளி தரக்கூடிய கருவியுடன் ஒரு கைப்பிடி, (2) மூச்சுக்கிளைக்குழல் உள்நோக்கிக் குழாய்கள், (3) துணை அறுவைக்கருவிகள் (சளியையும் இரத்தத்தையும் துடைக்கக் கண்கொண்ட துருவிகள், சளி உறிஞ்சு கருவி பல இணைப்புகள் கொண்ட நீண்ட இடுக்கி (படம் 105). இதனுதவியால் அயல் பொருட்களை அகற்றவும் மூச்சுக்கிளைக்குழலின் மீது அறுவைகள் செய்யவும் முடியும்).

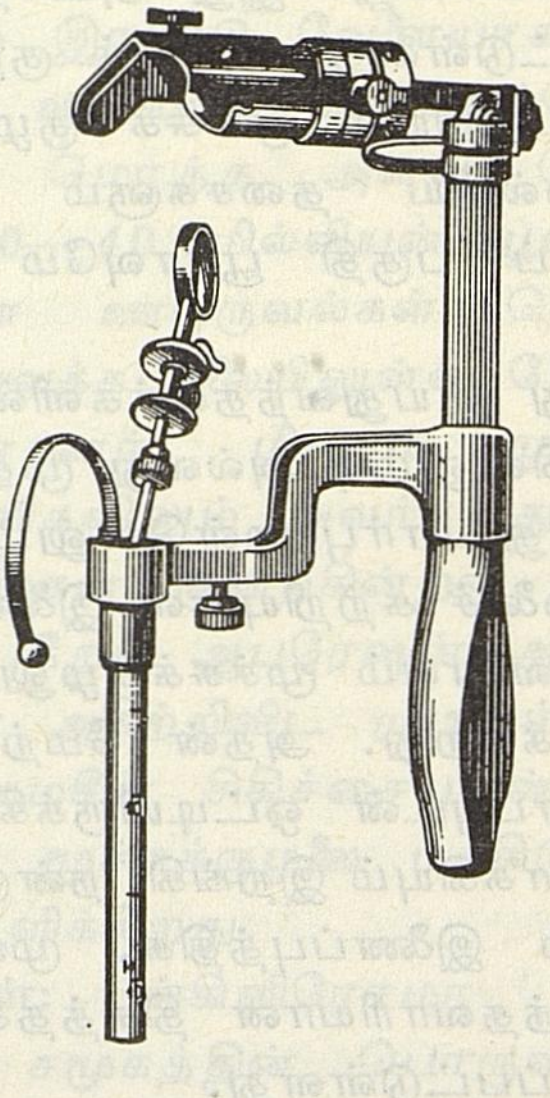

படம் 104. மூச்சுக் கிளை உள்நோக்கிக் குழலினுட்செலுத் தப்பட்ட இடுக்கியுடன் கூடிய உள்நோக்கி

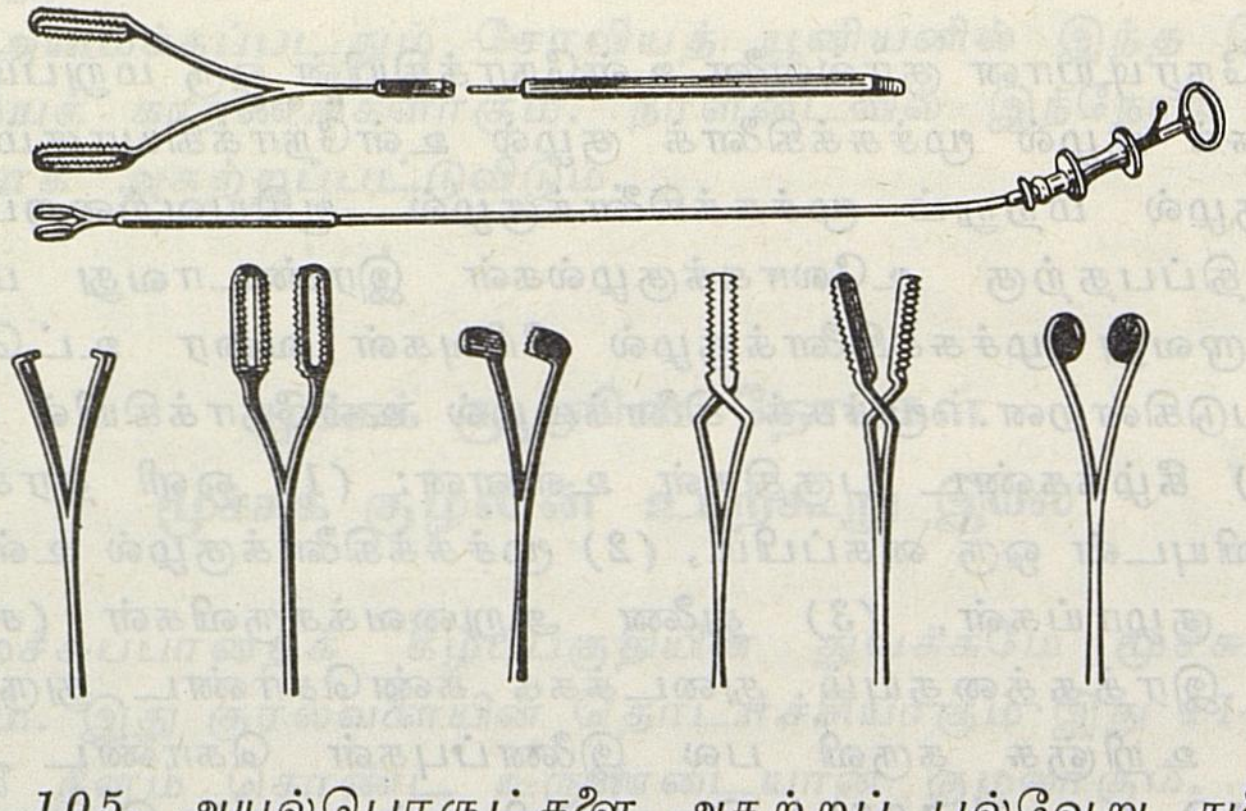

படம் 105. அயல்பொருட்களை அகற்றப் பல்வேறு துணைச் சாதனங்கள் கொண்ட மூச்சுக்கிளைக்குழல் உள்நோக்கியின் இடுக்கி

வாய் மற்றும் மேற்தொண்டை, குரல்வளை வழியாக மூச்சுக்கிளைக்குழல் உள்நோக்கியை மூச்சுப்பாதை கீழ்ப்ப குதியின் உட்செலுத்தி வெளிச்சத்துடன் ஆராயலாம். அல் லது மூச்சுக்குழல் கீறல் இருந்தால், அதன் வழியாக உட் செலுத்தியும் ஆராயலாம். பின்னர் கூறியது ஏற்கனவே மூச்சுக்குழல் கீறல் செய்து ஐந்து முதல் ஆறு வயதுக் குழந் தைகளை ஆராயப் பயன்படுத்தப்படுகிறது.

மூச்சுக்குழல் மற்றும் மூச்சுக்கிளைக்குழல் ஆகியவற்றின் நோய் நிர்ணயத்திற்கு மூச்சுக்கிளைக்குழல் உள்நோக்கி பெரி தும் பயன்படுத்தப்படுகிறது. நுரையீரல் சீழ் கட்டிகள் மற் றும் மூச்சுக்கிளைக்குழல் விரிவு நோய் ஆகியவற்றின் சிகிச் சைக்கும் இது பயன்படுத்தபடுகிறது (படம் 106).

குழாயை உட்செலுத்துதல்

டிப்தீரியா மற்றும் பொய் திணறல், பூச்சிக்கடியால் குரல்வளைக்கு ஏற்படும் குரல்வளை வீக்கம், சூடு போடுதல் போன்ற தற்காலீக சுருக்கத்திற்குக் குழந்தைகளுக்குக் குழாயை. உட்செலுத்தும் முறை (படம் 107) பயன்படுத்தப் படுகிறது. குழாய் உட்செலுத்தப்படும்போது அடிஞய்டு அறுவையின் போது இருக்கும் நிலையிலேயே குழந்தை உட் கார வைக்கப்படுகிறது. குழாய் உட்செலுத்தி எனப்படும் கருவியால் உலோகக் குழாய் குரல்வளையினுட்செலுத்தப் பட்ட இடது கையின் ஆட்காட்டி விரல் வழியாக உட் செலுத்தப்படுகிறது (படங்கள் 108, 109). குழாய் தவறுகக் குரல்வளைக்குட்சென்றுவிட்டால், இருமலும் விசில் சத்தத்து டன் கூடிய மூச்சுவிடலும் தோன்றுகிறது. குழாயை எளி தில் வெளியே எடுக்க ஏற்கனவே ஒரு சில்க் கயிறு கட்டப் பட்டு, கன்னத்துடன் ஒட்ட வைக்கப்பட்டுள்ளது. குழாய் உட்செலுத்தப்படுவதன் ஒரு சிக்கல் என்னவெனில் 23—36 மணிநேரத்திற்குள் குழாயை அகற்றிவிட வேண்டும். இல் லையெனில் குரல்வளையில் புண்கள் தோன்றிவிடும். மற்றொரு வசதிக் குறைவு என்னவெனில் ஒரு டாக்டர் எப்போதும் நோயாளியின் அருகிலேயே கவனத்துடன் இருக்க வேண் டும். ஏனெனில் இருமலின் போதோ, வாந்தியின் போதோ, குழாய் எளிதில் நழுவிவிடுகிறது; அல்லது நிம்மதியற்றக்

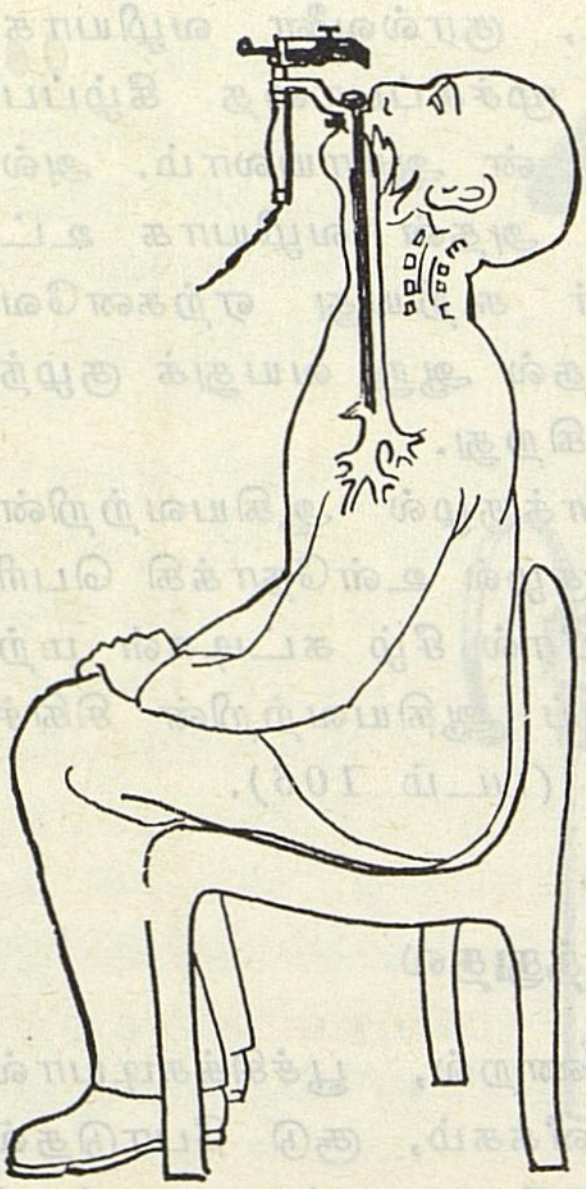

படம் 106. உட்கார்ந்திருக்கும் நோயாளியின் மீது மூச்சுக்கிளைக்குழல் உள்நோக்கி

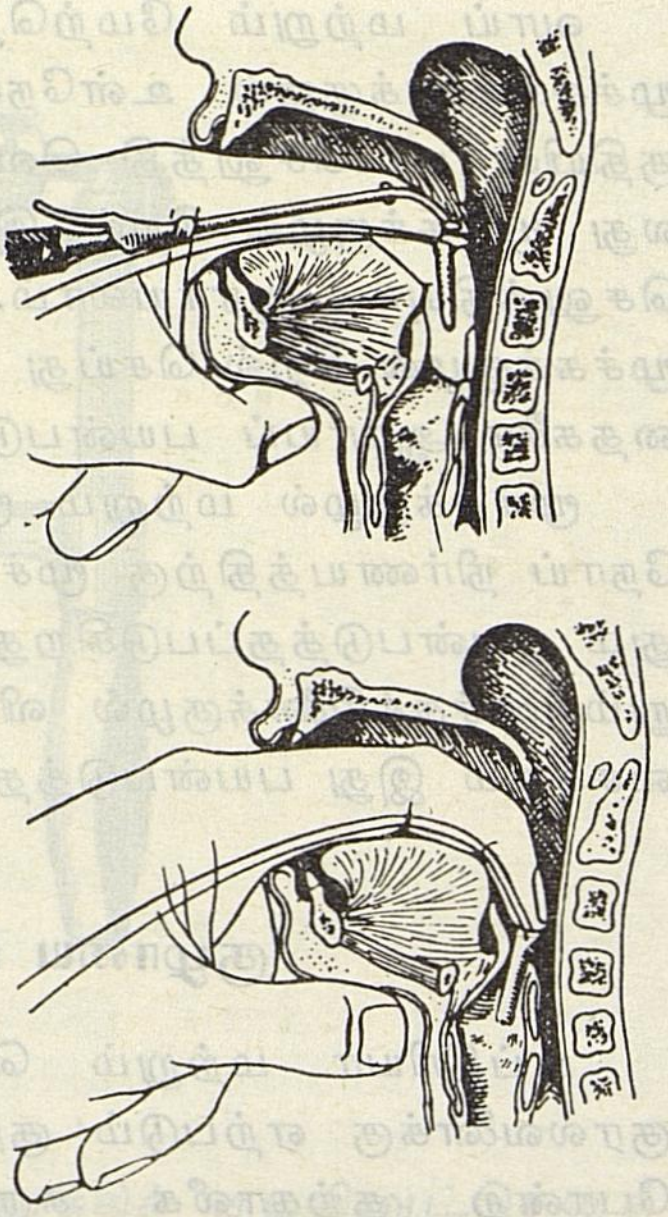

படம் 107. குரல்வளையினுள் குழாயைச் செலுத்துதல்

குழந்தை நூலின் உதவியால் குழாயைப் பிடுங்கி எடுத்து விடலாம். எனினும் மூச்சுக்குநல் கீறல் ஆப்ரேஷனைவிட இதில் சில வசதிகள் உள்ளன. இந்த முறையை விரைவில் முடித்துவிடலாம். உதவியாளர்களின் தேவை மிகவும் குறைவோ.

மூச்சுக்குழல் கீறல் ஆபரேஷன்

நோயாளியின் உயிருக்கு ஆபத்தாக முடியும் மூச்சுத் திணறல் மற்றும் குரல்வளை வீக்கம், அயற்பொருட்கள், கட்டிகள் ஆகியவற்றால் ஏற்படும் குரல்வளை அல்லது மூச்சுக் குழலின் மேற்பகுதி ஆகியவற்றின் தீவிர சுருக்கத்திற்குச் சிகிச்சையாக இந்த ஆபரேஷன் செய்யப்படுகிறது. எல்லா டாக்டர்களுக்கும் இந்த ஆபரேஷன் செய்யத் தெரிந்திருக்க வேண்டும்.

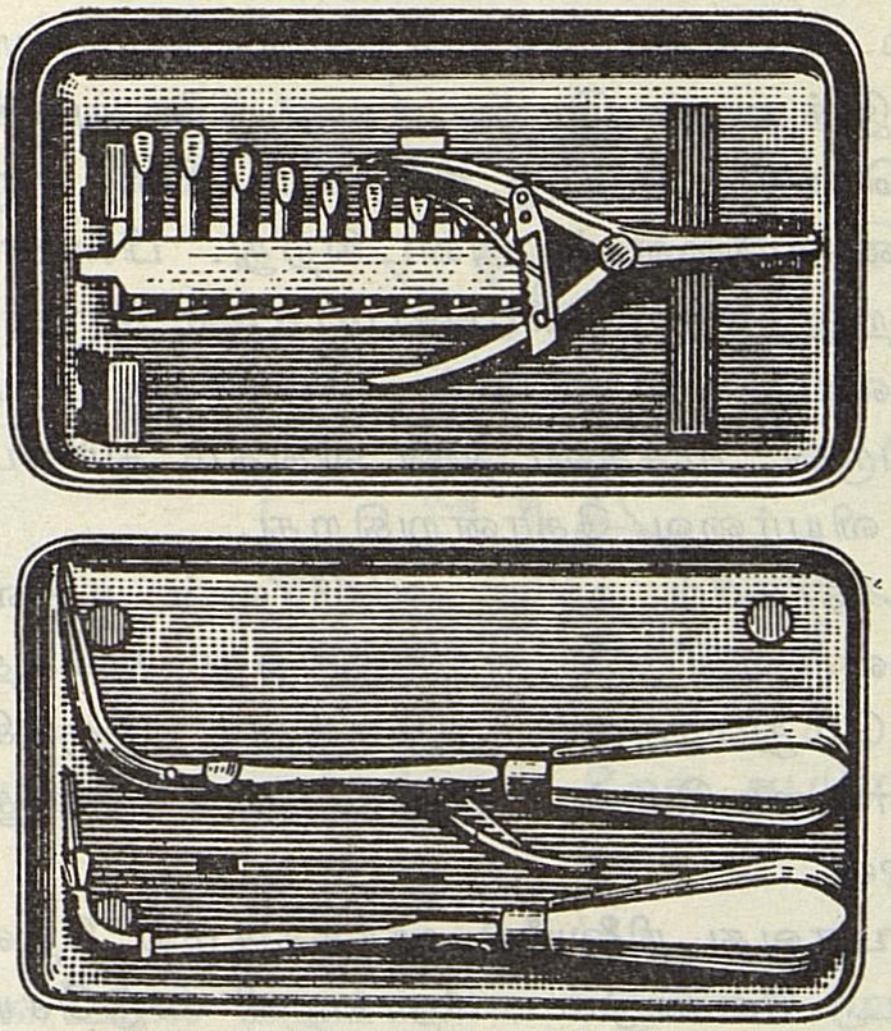

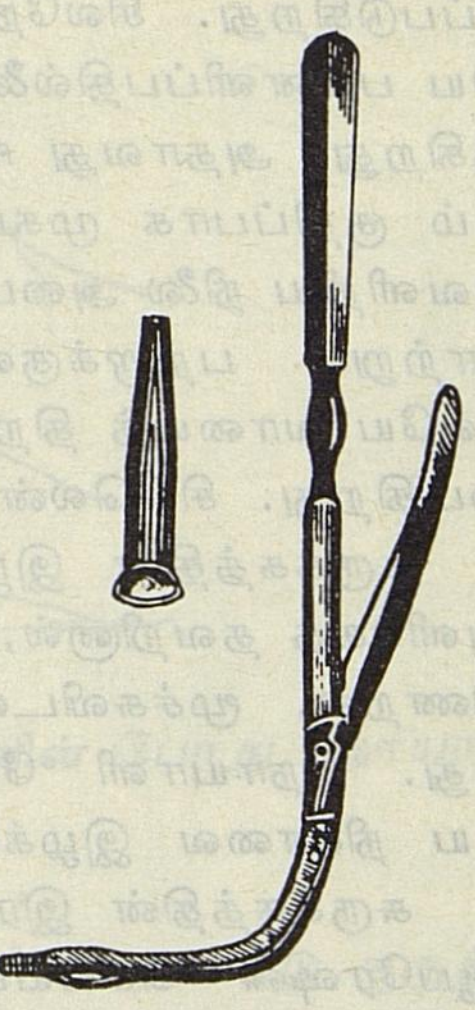

படம் 108. குரல்வளையினுட் செலுத்தப்படும் குழல். அதில் குழாய் உட்செலுத்தும் கருவி, குழாய் வெளியகற்றும் கருவி, பல்வேறு விட்டங்கள் கொண்ட குழாய் உட்செலுத்திகள்

படம் 109. உட்செலுத்தப்படும் குழலும் அதற்கான குழாயும்

குரல்வளைச் சுருக்கத்தின் துவக்க அறிகுறி உள் மூச்சின் போதான சிரமமே. இதில் நுரையீரல்களின் உள், தடையின்றிக் காற்றுச் செல்ல முடிவதில்லை.

சுருக்கத்தில் மூன்று நிலைகள் உள்ளன. முதலாவது, ஈடு செய்யும் நிலை, இங்கு காற்று பற்றுக்குறையை ஈடுசெய்ய நோயாளி தனது மூச்சுமண்டல தசைகளைப் பெரிதும் பயன் படுத்துகிறான். இந்த நிலையில் மூச்சுவிடல் ஆழமாகவும் அரிதாகவும் இருக்கிறது. உள் மூச்சுக்கும் வெளி மூச்சுக்கும் இடையேயுள்ள சகஜமான இடைவெளி மறைந்துவிடுகிறது. இதனால் உண்டாகும் சிரம மூச்சை வெகு தூரத்திலிருந்தே கேட்க முடியும். சிலவேளைகளில் பக்கத்து அறையிலிருந்து கூடக் கேட்க முடியும் துணைத்தசைகள் உதவிக்கு வருகின்றன. விலா எலும்பிடையை நிரப்பும் திசு உள்நோக்கி இழுக்

கப்படுகிறது. சிலநேரம் கழித்து, மேற்கூறியவைகள் போதிய பலனளிப்பதில்லை. இத்துடன் இரண்டாவது நிலை துவங்குகிறது. அதாவது ஈடுசெய்யப்பட்டது சிதையும் நிலை. சருமம் குறிப்பாக முகம் சையனோஸிஸ் அடைகிறது. பின்னர் வெளிறிய நிலை அடைகிறது. நோயாளி பரபரப்படைகிறான். காற்றுப் பற்றாக்குறையை ஈடுசெய்யத் தன்னையறியாமலேயே வாயைத் திறக்கிறான். மூச்சுவிடலின் விகிதம் துரிதமடைகிறது. சில்லென்று வியர்வை தோன்றுகிறது.

சுருக்கத்தின் இந்த நிலையில் உரிய ஆபரேஷன் உதவி அளிக்கத் தவறினால், மூன்றாவது நிலை துவங்குகிறது. மூச்சுத் திணறல், மூச்சுவிடல் மெதுவாகவும் ஆழமற்றும் இருக்கிறது. நோயாளி சோர்வடைகிறான். இறுதியாகத் தனது சுய நினைவை இழக்கிறான்.

சுருக்கத்தின் இரண்டாவது நிலையில் மூச்சுக்குழல் கீறல் ஆபரேஷன் செய்யப்பட வேண்டும். நோயாளி ஈடுசெய்யும் நிலையில் இருக்கும்போதே தீவிர தல அழற்சியைத் தவிர்க்கப் பல சிகிச்சை முறைகள் கையாளப்பட வேண்டும். உரிய முறைகளைப் பின்பற்றிச் சுருக்கத்தின் அறிகுறிகளை அகற்ற வேண்டும். உரிய முறைகளாவன: பாதங்களுக்கு வெந்நீர் குளியல், பாதங்களுக்குக் கடுகுப்பசை, 40% குளுகோஸ் கரையத்தைச் சிரை மூலம் உட்செலுத்தல் போன்றவை. இதன்போது நோயாளி, இரண்டாவது நிலைக்குப் போவதைக் கவனிக்கத் தவறிவிடாமல் இருக்க நெருகிய மருத்துவ அரவணைப்பில் இருக்க வேண்டும். எனினும் பெரும்பாலும் மூன்றாவது நிலையில் ஆபரேஷன் செய்துதான் ஆக வேண்டும். இந்த நிலையில் கூட உடனடியான ஆபரேஷன் மூலம் ஒரு உயிரைப் பாதுகாக்க முடியும்.

மூச்சுக் குழலின் மீது போடப்படும் கீறல், தைராய்டு சுரப்பிக்கு மேலாகவா அல்லது கீழாகவா என்பதைப் பொறுத்து ஆபரேஷன் மேற்புற வகையாகவோ, கீழ்ப்புற வகையாகவோ இருக்கும். நோயாளி ஆபரேஷன் மேஜை மீது படுக்கவைக்கப்படுகிறான். தலை பின்னோக்கி இருக்கிறது. தோள்பட்டை உயர்ந்து இருக்கிறது (படம் 110). கழுத்தின் மத்திய கோட்டில் தோலும் மேலெழுந்தவாரியான திசுத்தகடும் அறுக்கப்படுகிறது. அறுவை, தைராய்டு குருத்தெலும்பிற்குக் கீழே 6 செ.மீ வரை செல்கிறது. நடுக்

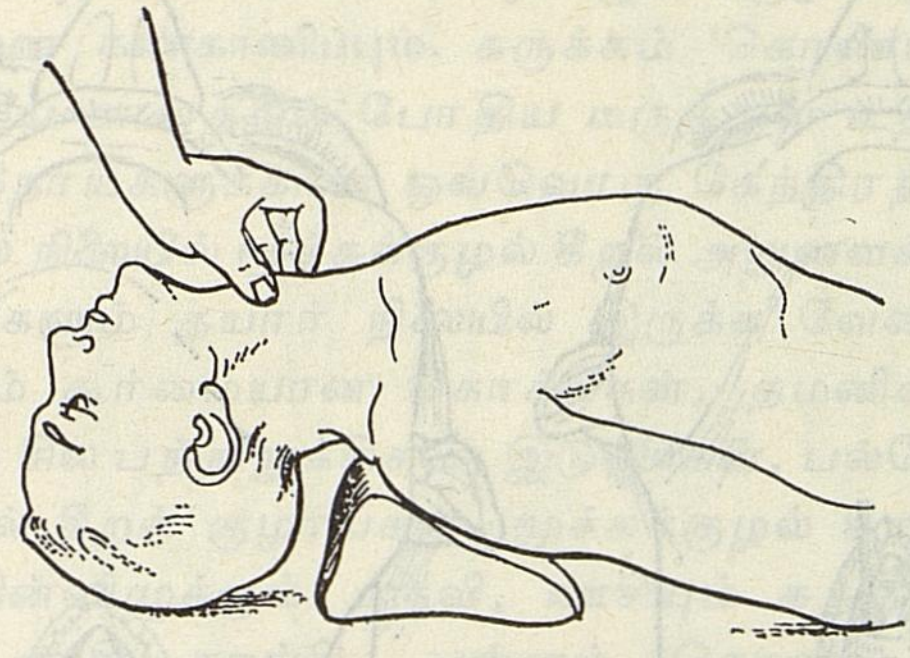

படம் 110. மூச்சுக்குழல் கீறல் அபரேஷனின் போது நோயா ளியின் நிலை

கோட்டில் மழுங்கலான கருவிகள் மூலம் கிரைகாய்டு குருத் தெலும்பின் முன்பரப்பு வெளிக்காட்டப்படுகிறது. கீழே யுள்ள தைராய்டு உறையின் மீது கிடைமட்ட அறுவைக் கோடு இடப்படுகிறது. மூச்சுக்குழலின் முதல் வளையம் தெரியும் வரை தைராய்டு இணைப்பு கீழே தள்ளப்படுகி றது. குருதிப்பெருக்கை நிறுத்திய பின்னர் கூர்மையான கத்தியால் மூச்சுக்குழலின் இரண்டு, மூன்று வளையங்கள் அறுக்கப்படுகின்றன. இதன் மூலம் மூச்சுக்குழல் கீறல் குழாய் உட்செலுத்தப்படுகிறது. ஒன்றோடொன்று சறுக்கிக் கொண்டு இணைக்கப்பட்ட இரண்டு உலோகக் குழாய்கள் இதில் காணப்படுகின்றன. குழாயை உட்செலுத்தியவுடன் சளி, விசையுடன் வெளிவருகிறது. பின்னர் அமைதியான மூச்சுவிடல் துவங்குகிறது. கழுத்தில் இடப்படும் ஒரு துணிக்கட்டின் மூலம் குழாய் நிலைபெறுகிறது. குழாய்க்கு மேலும் கீழுமாக ஒன்றிரண்டு தையல்கள் போடப்படுகின் றன (படம் 111 அ,ஆ, படம் 112).

பொதுவாகத் தலமயக்க முறை மூலம் இந்த ஆபரே ஷன் செய்யப்படுகிறது. மூச்சுத்திணறல் மிகவும் அதிகமாக இருக்கும்போது, காலம் தாழ்த்துவது ஆபத்தில் முடியுமா ஞல், மயக்கநிலை தேவை இல்லை. இத்தகைய நோயாளிக ளில் கரியமில வாயு நச்சு விளைவால் பொதுப்படையான கூருணர்ச்சி குறைவாகவே இருக்கிறது. முதல் இரண்டு,

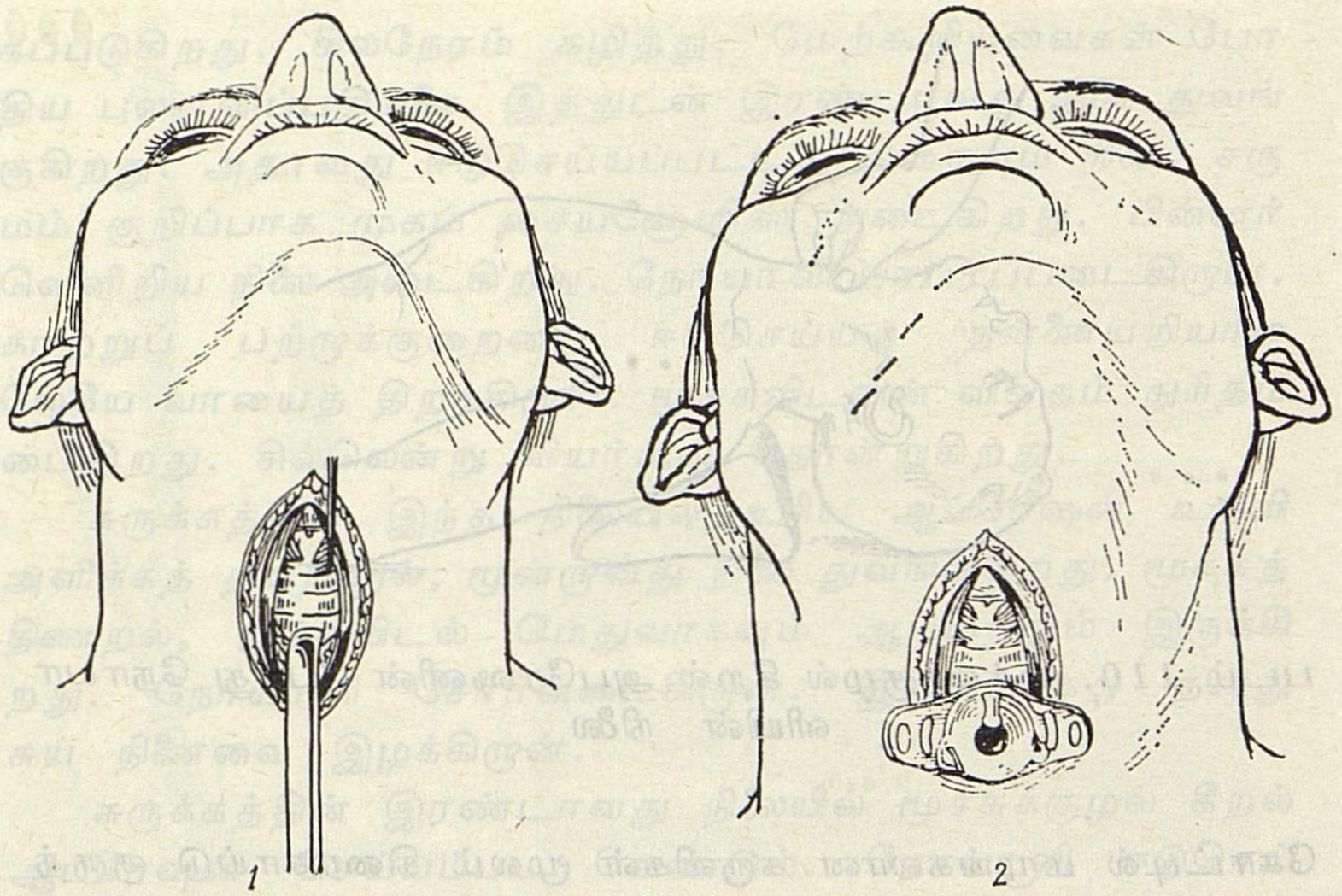

படம் 111. மூச்சுக்குழல் அறுவை
(1) மூச்சுக்குழலின் குருத்தெலும்புகளைத் திறந்து காட்டல்; (2) திறக்கப்பட்ட மூச்சுக்குழலும் உட்செலுத்தப்பட்ட மூச்சுக்குழல் கீறல் குழாயும்

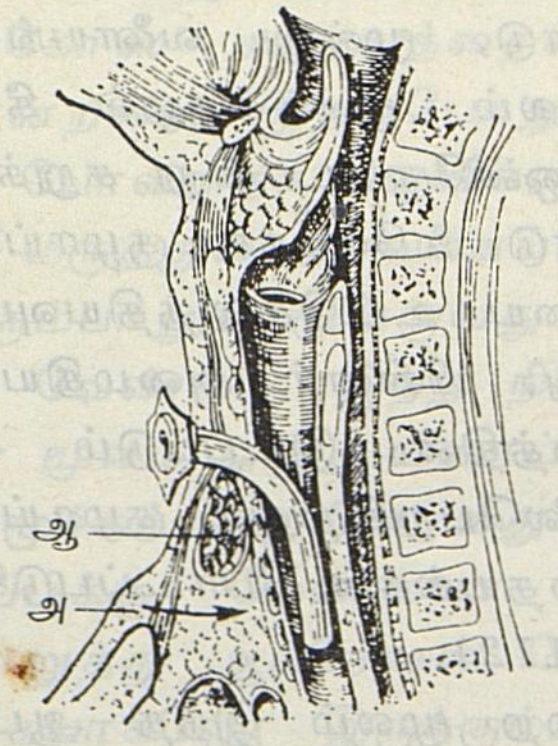

படம் 112. மேற்புறமான மூச்சுக்குழல் அறுவை
(அ) கீழ்ப்புறமான மூச்சுக் குழல் அறுவையின் இடத்தை அம்புக்குறி காட்டுகிறது; (ஆ) தைராய்டின் இணைப்பு

மூன்று நாட்களுக்கு மூச்சுக்குழல் அறுவைப்பாதையின் அழற்சி வீக்கம் இருக்கும்போது, குழாயை அகற்ற முயற்சிக்கக் கூடாது. அத்தகைய கேசுகளில் குழாய், மூச்சுக்குழலுக்கும் அதைச் சுற்றியுள்ள தசைகளுக்கும் அல்லது உணவுக் குழலுக்கும் இடையே மாட்டிக் கொள்ளும்.

அவசர உதவிக்கான அமைப்பும் மூச்சுக்குழல் கீறல் அறுவையின் பின்னுன கண்காணிப்பும். சுருக்கம் கொண்ட நோயாளிகளுக்கு உரிய காலத்தில் போதிய மருத்துவ உதவி அளிக்கத் தொற்று நோய்களுக்கான ஒவ்வொரு கேந்திரத்திலும் சுத்தமான, நல்ல நிலையில் மூச்சுக்குழல் கீறல் அறுவைக்கான எல்லா உபகரணங்களும் தயார் நிலையில் இருக்க வேண்டும். மழுங்கிய மற்றும் கூர்மையான கொக்கிகள், தமனியை இறுக்கப் பிடிக்க ஒரு சில பற்றிறுக்கிகள்; இடுக்கிகள், பல்வேறு அளவில் மூச்சுக்குழல் கீறல் குழாய்கள், மூச்சுக்குழல் கீறல் காயத்துக் கெனப் பின்னிழுக்கும் கருவி, ஊசியும் சுத்தமான நூலும் கொண்ட ஊசி தாங்கி, பள்ளம் கொண்ட ஒரு திசை காட்டி, பல கத்திகள் ஆகியவை இதில் அடங்கும் (படம் 113).

மேற்கூறிய கருவிகள் அனைத்தும் தயார் நிலையிலும் எளிதில் தெரிந்து கொள்ளப் பெயர் கொண்ட கயிறுகளுடனும் ஒவ்வொரு அறுவை நிலையத்திலும் இருக்க வேண்டும். இது தவிரப் போதிய நேரம் இருந்தால், தல மயக்கம் கொடுக்க 0.5% நோவோகைனும் ஊசிகள் கொண்ட சுத்தமான பீச்சாங்குழலும் தயாராக இருக்க வேண்டும். மூச்சுக் குழல் கீறல் குழாயை உபயோகிக்கும் முன்னர் அது நல்ல நிலையில் இருக்கிறதா, உட்புறக் குழாய் சரியான நிலையில் இருக்கிறதா என்பதைச் சரிபார்த்துக் கொள்ள வேண்டும்.

மூச்சுக்குழல் கீறல் ஆபரேஷனுக்குப் பிறகு நோயாளிக்கு மிகச் சிறந்த கண்காணிப்பு, குறிப்பாக அறுவைக் குப் பின்பான காலத்தில், இருக்க வேண்டும். டிஃப்தீரியாவின் பொய் படலங்கள் மற்றும் உலர்ந்த சளி ஆகியவற்ருல் மூச்சுக்குழல் கீறல் குழாய் அடைபட்டுப்போகாமல் கவனித்துக் கொள்ள வேண்டும். இல்லையேல், நோயாளிக்கு மூச்சுத்திணறல் ஏற்படும்.

இதற்காக இரண்டு, மூன்று மணிகளுக்கு ஒரு தடவை இரண்டு, மூன்று சுத்தமான தாவர எண்ணெ சொட்டுகளைக் குழாயினுள் இட வேண்டும். அறுவைக்குப்பின்பான துவக்கக்காலத்தில் தினமும் இரண்டு, மூன்று தடவைகள் உட்புறக் குழாயை வெளியே எடுத்து, பஞ்சுத்துண்டால் நன்ருகச் சுத்தம் செய்து, கொதிக்கும் தண்ணீரில் இட வேண்டும்.

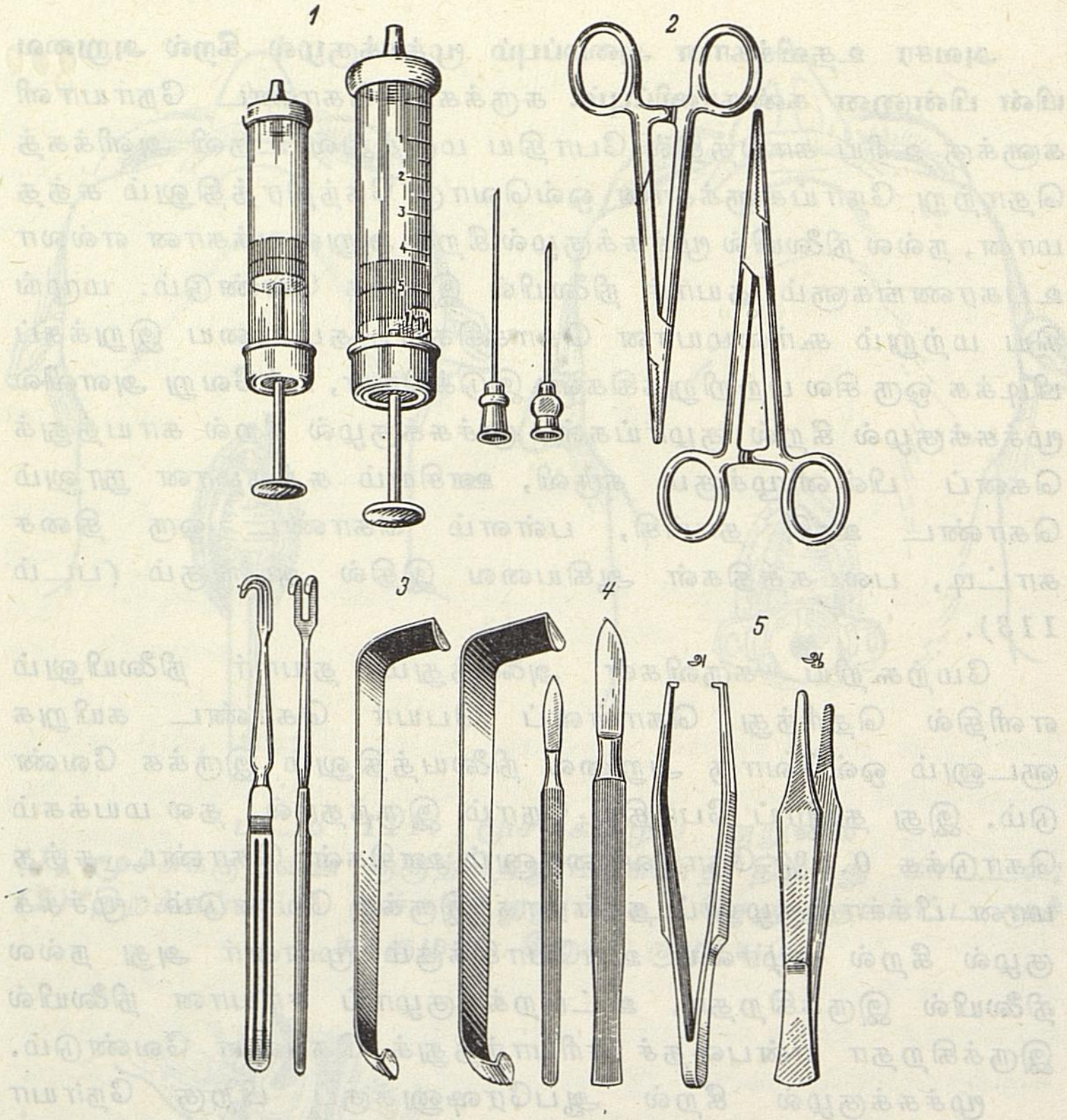

படம் 113. மூச்சுக்குழல் கீறல் அறுவைக்கான கருவிகள் (1) தலமயக்கத்திற்கான பீச்சாங்குழலும் ஊசிகளும்; (2) இரத்தக் குழலை இறுக்கிப்பிடிக்கும் இடுக்கி; (3) காயத்தை அகலப்படுத்த கூர்மையான மற்றும் மழுங்கிய பின்னிழுப்பிகள்; (4) கத்திகள்; (5) சாமணங்கள்: அ—அறுவை; ஆ—உடற்கூறு பற்றிய; (6) மூச்சுக்குழலை நிலையாக வைக்கக் கூர்மையான கொக்கி; (7) மூச்சுக்குழல் கீறல் காயத்தை அகலப்படுத்த ட்ரூசோவின் விரிக்கி; (8) அறுவைக் கத்திரிக் கோல்; (9) ஊசி கொண்ட ஊசி தாங்கி; (10) தையல் போடும் ஊசி; (11) மூச்சுக்குழல் கீறல் குழாய்: அ—வெளிப்புற; ஆ—உட்புற

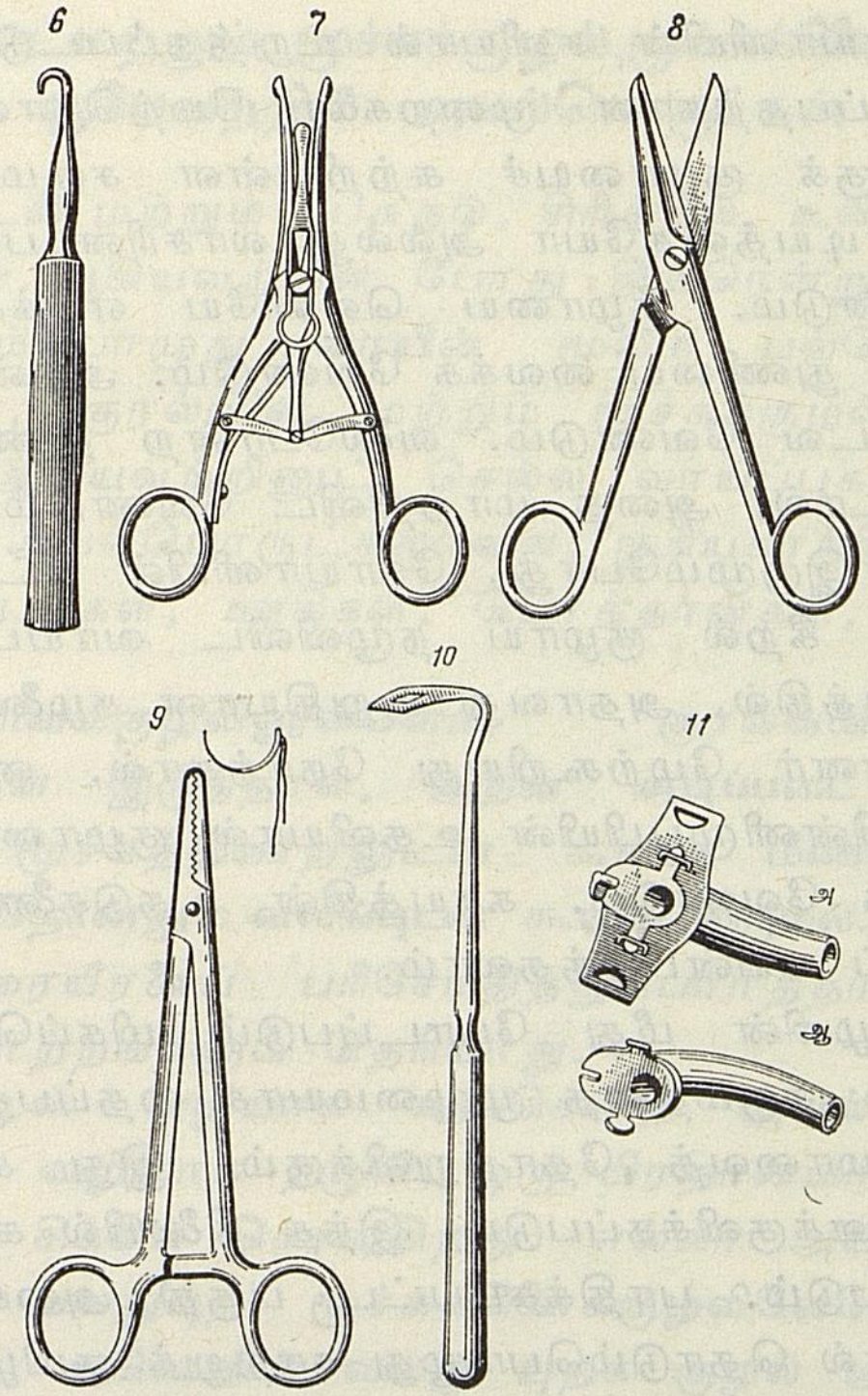

கொதிக்கும் தண்ணீரில் சுத்தப்படுத்திய பின் அதை உலர்த்தி திரவ பெட்ரோலாடத்தால் மசகிட்டு, மீண்டும் வெளிப்புறக் குழாயினுட்செலுத்த வேண்டும். அறுவைக் குப்பின்னுன துவக்ககாலத்தில் மூச்சுக்குழலினுள் கட்டியான சுரப்புகள் காணப்பட்டால், மேற்கூறியது போன்று உட்புறக் குழாயைத் தினமும் சில தடவைகள் சுத்தம் செய்ய வேண்டும். மூச்சுக்குழல் உலர்ந்து போகாமல் இருக்கக் கூடத்திலுள்ள காற்று ஈரப்பசையுடன் இருக்க வேண்டும். இதற்கு ஈரமான படுக்கைவிரிப்புகளே அறையில் கட்டித் தொங்கவிட வேண்டும். அல்லது குழாயின் மேலே ஈரமான சதுரமான வலேபோன்ற துணியைப் போர்த்த வேண்டும். மூச்சுக்குழல் கீறலின் வெளிப்புறக் குழாயைக் கைதேர்ந்த டாக்டர்தான் வெளியே எடுக்க வேண்டும்.

மூக்குக்குழல் கீறல் குழாயினடியில் உள்ள கழுத்தின்

சருமம் நோயாளியின் சளியால் உறுத்தப்பட்டு, நசிவடையாமல் தடுப்பதற்கான முறைகளை மேற்கொள்ள வேண்டும். இதற்குக் குழாயைச் சுற்றியுள்ள சருமத்தின் மீது பெட்ரோலாடியத்தையோ அல்லது லாசரின் பசையையோ தடவ வேண்டும். குழாயை வெளியே எடுக்காமல் ஒரு வலைபோன்ற துணியை வைக்க வேண்டும். அதன் மீது எண்ணையைத் தடவ வேண்டும். வலைபோன்ற துணி அசுத்தமடைந்துவிட்டால், அதை மாற்றிவிட வேண்டும்.

பலமாக இருமும்போது, நோயாளியின் படப்படப்பால் மூக்குக்குழல் கீறல் குழாய் நழுவிவிட வாய்ப்பு உண்டு. துவக்ககாலத்தில், அதாவது உறுதியான கழலை வழி உண்டாகும் முன்னர் மேற்கூறியது நேர்ந்தால், தையல்களைத் தளர்த்தி, பின்னிழுப்பியின் உதவியால் குழாயை மீண்டும் உட்செலுத்த வேண்டும். காயத்தின் உதடுகளைப் பிரிக்கக் கொக்கிகளைப் பயன்படுத்தலாம்.

மூச்சுக்குழலின் மீது போடப்படும் மிகப்பெரிய அறுவைக்கோடும் சருமத்தை முழுமையாக தைப்பதுவும் சரும அடி எம்பசீமாவைத் தோற்றுவிக்கும். இது கடுமையான இருமலால் ஊக்குவிக்கப்படும். இந்த நிலையில் கழுத்து வீங்கிக் காணப்படும். பாதிக்கப்பட்ட பகுதி அசையும்பொழுதோ, கையால் தொடும்பொழுது காற்றுக் குமிழ்கள் உடைபடுவதாலோ ஒருவகையான உடைபடும் தொனிகள் உண்டாகின்றன. இந்த நிலையில் காயத்தின் தையல்களைத் தளர்த்த வேண்டும். கோடீன் அல்லது டையோனின் உதவியால் இருமலைக் கட்டுப்படுத்த வேண்டும்.

குரல்வளையின் உட்துவாரம் சீரடைந்த உடன்தான் குழாயை அகற்ற வேண்டும். இதைக் குரல்வளை உள்நோக்கி மூலமாகவும் பணிபற்றிய பரிசோதனைகள் மூலம் உறுதி செய்யலாம். மேற்கூறிய பரிசோதனைகளின் போது, மூச்சுக் குழல் கீறல் குழாய் அடைக்கப்படுகிறது. இயற்கையான காற்றுப்பாதைகள் மூலம் மூச்சுவிடல் நடைபெறுவது திருப்தியாக இருப்பின், மூச்சுக்குழல் கீறல் குழாயை அகற்றிவிடலாம். அதன் பின்னர் கழுத்தைச் சுற்றித் துணிக்கட்டுப் போட வேண்டும். எனினும் அவசியமிருந்தால், மீண்டும் இதே ஆபரேஷனைச் செய்ய அவசியமான கருவிகளைத் தயார் நிலையில் எப்போதும் வைத்திருக்க வேண்டும்.

குரல்வளை மற்றும் மூச்சுக்குழல், மூச்சுக்கிளைக்குழல் ஆகியவற்றில் அயல்பொருட்கள்

கூச்சலிடல் மற்றும் பேசுதல், சிரித்தல், உண்ணல், வாந்தியெடுத்தல் ஆகியவற்றின் போது திடீரென்று உள் மூச்சு எடுக்கப்படும்பொழுது வாயின் மூலம் பல்வேறு அயல் பொருட்கள், குரல்வளை மற்றும் மூச்சுக்குழல், மூச்சுக்கிளைக்குழல் ஆகியவற்றினுட் செல்ல வாய்ப்புகள் உள்ளன. இத்தகைய அயல்பொருட்களாவன: சூரியகாந்தி விதைகள், செயற்கை பற்கள், ஊசிகள், பொத்தான்கள், எலும்புகள் முதலியன.

மூச்சுக்கிளைக்குழலினுள்ளோ, குரல்வளையினுள்ளோ அயற்பொருள் இருந்தால், அதன் **அடிப்படை அறிகுறிகள்** வருமாறு: மூச்சுத்திணறலுடன் கூடிய **மீண்டும் மீண்டும் திடீரென்று தோன்றும் வலிப்புடன் கூடிய இருமல்.** துவக்கத்திலேயே நுரையீரலைப் பரிசோதித்துப்பார்த்தால், எந்தவகையான மாற்றங்களும் தெரியாது.

கிளாட்டிஸ் வழியாக உட்சென்ற அயல்பொருட்கள் மூச்சுக்குழல் வழியாக நழுவி, ஒரு பிரதானமான மூச்சுக்கிளைக்குழலில் சிக்கிக் கொள்கிறது. எல்லா அயல்பொருட்களில் 80% வலதுபுற மூச்சுக்கிளைக்குழலிலேயே மாட்டிக் கொள்கிறது. ஏனெனில் வலது புறக் குழல் அகலமாகவும் மூச்சுக்குழலுடன் நேரடியாகத் தொடர்பும் கொண்டிருக்கிறது. நொய்தான, வழவழப்பான சில் அயல்பொருட்கள் ஒவ்வொரு தடவை இருமும்போதும் மூச்சுக்குழலினுள் மேலும் கீழுமாகக் குதிக்கிறது. இதன் போது, குரல் நாண்களின் கீழ்ப்பரப்பு, அடி படுவதால் ஒருவிதத் தொனி உண்டாகிறது. சிலவேளைகளில் பெற்றோர்கள் நோய் வரலாற்றைச் சரியாகக் கூறுவதில்லை. அயல்பொருள் உணவுக்குழலினுள் இருக்கிறதா அல்லது மூச்சுக்கிளைக்குழலினுள் இருக்கிறதா என்பதை நிர்ணயிக்க வேண்டிய பொறுப்பு டாக்டரைச் சார்ந்தது.

உணவுக்குழலினுள்ளே அயல் பொருட்கள் இருந்தால், வலியும் அழுத்துவது போன்ற ஒரு உணர்வும் இருமலைவிட விழுங்கும்போது வலியும் உண்டாகிறது. அயல்பொருட்கள் மூச்சுக் குழலினுள்ளோ, மூச்சுக்கிளைக்குழலினுள்ளோ இருந்தால், மூச்சுவிடலில் கோளாறுகள் ஏற்படுகின்றன. கிளாட்

டிசினுள் சிக்கிய அயற்பொருட்கள், தொண்டைக்கரகரப்பை யோ அல்லது குரலில்லாமையையோ தோற்றுவிக்கும். அயல் பொருட்கள் இன்னும் ஆழமாகச் சென்றுவிடில் மேற்கூறி யது தோன்ருது.

பிரதானமான ஒரு மூச்சுக்கிளைக்குழலினுள் அயற்பொரு ட்கள் இருந்தால், பாதிக்கப்பட்ட பக்கத்தில் நுரையீரல் சுருக்கம் ஏற்படுகிறது. பாதிக்கப்படாத பகுதியில் எம்ப சீமா தோன்றுகிறது. (மூச்சுச் சிற்றறைகள் உடைபட்டு, நுரையீரலின் பரிமாணம் அதிகரிக்கும் நோய் நிலையையே எம்பசீமா என்கிரேம். மொ—ர்). தட்டிப்பார்த்தல் மற் றும் ஸ்டெத் மூலம் பரிசோதித்தல், எக்ஸ்ரே பரிசோதனை ஆகியவற்ருல், நோய் நிர்ணயம் செய்ய முடியும். மூச்சுக்கி ளைக்குழல் உள்நோக்கி மூலம் அயல்பொருளை நிர்ணயம் செய்ய முடியும். அதேபோது, அதை அகற்றிவிடவும் முடி யும். குரல்வளையினுள்ளேயான அயல்பொருட்கள் மூச்சுக் குழல் மற்றும் மூச்சுக்கிளைக்குழல் ஆகியவற்றிலுள்ள அசை யும் அயல்பொருட்கள் ஆகியவற்றை அகற்ற மூச்சுக்கிளைக் குழல் உள்நோக்கியைவிட எளிய ஒரு முறை உண்டு. அதையே நேரடியான குரல்வளை உள்நோக்கி முறை என்கி ரேம். இதற்குத் திகோமிரோவின் அல்லது உண்ட்ரிட்ஸின் ஸ்பேடுலாவைப் பயன்படுத்துகிரேம். இதைக் குரல்வளை மூடிக்கு அப்பால் செலுத்தி அதை ஒருபக்கமாகத் தள்ளிவிட வேண்டும் (படம் 114 அ, ஆ).



அ ஆ

படம் 114.

(அ) திகோமிரோவின் ஸ்பேடுலா; (ஆ) உண்ட்ரிட்ஸின் ஸ்பே டுலா

மூச்சுக்கிளைக்குழலினுள்ளே அயல்பொருள் நீண்ட நாள் நீடித்துவிட்டால், அதைக் கண்டுபிடிப்பது சிக்கலாகிவிடும்.

மூச்சுக்கிளைக் குழலைப் பயன்படுத்தி, அயல்பொருளை அகற்றுவதே முழு முதல் தேவையாகும். இல்லையேல், இரண்டாந்தர நுரையீரல் அழற்சி மற்றும் நுரையீரல் சீழ்க்கட்டி போன்ற சிக்கல்கள் தோன்றி, நோயாளி மரணமடைய நேரிடும்.

தடுப்பு முறைகள்: பெற்றோர்களுக்கும் சேய் நலக் கேந்திரங்களின் கண்காணிப்பாளர்களுக்கும் சுகாதாரக் கல்வி அளிப்பதுதான் சிறந்த முறையாகும். குழந்தைகளைக் கவனமாகக் கண்காணிப்பதற்கு முக்கியத்துவம் கொடுக்க வேண்டும். சூரிய காந்தி விதைகள் மற்றும் பயறுகள், கொட்டைகள் போன்ற சிறிய பொருட்களை வைத்து விளையாட குழந்தைகளை அனுமதிக்கக் கூடாது. வாயினுள் சிறிய பொருட்களை வைத்துக் கொள்ளும் கெட்ட பழக்கத்தையும் தவிர்க்க வேண்டும்.

குழந்தைகளின் உணவில் சிறிய எலும்புகள் மற்றும் தானியங்கள் இருக்கக் கூடாது. உதாரணமாகக் குழந்தைகளுக்குக் கொடுக்கு முன்னர் ஆரஞ்சுப் பழத்திலிருந்து விதைகளை அகற்றிவிட வேண்டும். சாப்பிட்டுக் கொண்டிருக்கும்போது, குழந்தைகளின் கவனத்தைத் திடீரென்று திருப்பும் வகையில் எதுவும் செய்யக் கூடாது.

எளிதில் இங்குமங்குமாக அசைந்து கொண்டிருக்கும் அயல்பொருட்கள் குழந்தையின் குரல்வளையில் சிக்கிக் கொண்டால், அத்தகைய குழந்தையை உட்கார்ந்த நிலையிலேயே மருத்துவமனைக்கு எடுத்துச் செல்ல வேண்டும். அதன் மூலம் அயல்பொருள் இடம் பெயர்வதையும் மூச்சுத்திணறலையும் தவிர்க்க முடியும்.

மூச்சுப்பாதை மேற்பகுதியின் காய நைவுகள்

மூக்கு மற்றும் மூக்குப்பக்கக் காற்றுக்குழிவுகளின் காயங்கள்

துருத்திக் கொண்டிருக்கும் மூக்கு, அதன் அமைப்பின் நொய்மையான தன்மை ஆகியவையால் சாதாரண சூழ்நிலைகளில் கூட அடிக்கடி காயம் ஏற்பட வாய்ப்புகள் உள்

ளின. மூக்கிற்கும் மூக்குப்பக்கக் காற்றுக்குழிவுகளுக்கும் ஏற்படும் ஊமைக் காயங்கள், துப்பாக்கிக்குண்டுக் காயங்கள் ஆகியவற்ருல் குருதிப்பெருக்கு ஏற்பட்டு, முகத்தின் சில பகுதிகளில் விகாரங்களும் உண்டாகும். மூக்கின் மீது உண்டாகும் காயங்களால் ஏற்படும் மூக்குப்பாதை மாற்றங்கள், பணி சார்ந்த கோளாறுகளை ஏற்படுத்துகின்றன. புற மூக்கிற்கும் முகத்திற்கும் ஏற்படும் விகாரங்களால் முகத்தில் குறைபாடுகள் உண்டாகின்றன. காயம் ஏற்பட்டவுடன் விகாரத்தைச் சீர் செய்ய எளிய முறைகளைக் கையாண்டால், பின்னுல் ஒட்டு அறுவைசிகிச்சைக்கு அவசியம் நேராது.

மூக்கிற்கும் மூக்குப்பக்கக் காற்றுக்குழிவுகளுக்கும் தனிப்பட்ட துப்பாக்கிகுண்டுக் காயங்கள் அபூர்வமே. இந்தப் பகுதியில் கூட்டான காயங்கள் ஏற்பட்டு, அதேபோது கபாலக் குழிவு மற்றும் கண்குழிவு, டெரிகோபாலடைன் பள்ளம், பொட்டெலும்பு கீழ்ப்பள்ளம் ஆகியவையும் பாதிக்கப்படுகின்றன.

ஊமைக் காயங்கள் மற்றும் மெல்லிய திசுக்களின் காயம், மூக்கின் குருத்தெலும்பு மற்றும் எலும்புப் பகுதிகளின் சிக்கலான எலும்பு முறிவுகள் ஆகியவை உண்டாகின்றன. மற்றும் மூக்குப்பக்கக் காற்றுக்குழிவுகளின் மறைந்த காயங்கள் முகத்தின் ஊமைக் காயங்களின் போது தோன்றுகின்றன.

மூக்கு எலும்புகளின் ஓர விளிம்புகளின் முறிவுகள் மேலெழுந்தவாரியான விகாரங்களை உண்டாக்காது. குறிப்பிட்ட இடத்தில் உண்டான பள்ளத்தைத் தொட்டுப்பார்த்துத் தெரிந்து கொள்ளலாம், அல்லது சில சமயங்களில் உண்டாகும் குமிழ் ஒலிகளாலும் அல்லது எக்ஸ்ரே பரிசோதனைகளாலும் எலும்பு முறிவைத் தெரிந்து கொள்ளலாம். மூக்கு எலும்புகள்தான் எளிதில் காயமடைகின்றன. நெற்றி, மேற்தாடை புடைப்புகள் எளிதில் காயமடைவதில்லை. மூக்குத்தடுப்புச் சுவருக்குக் காயங்கள் ஏற்பட்டால், இடம் பெயர்தல் மற்றும் நிலைகுலைதல், பிளவுகள், முறிவுகள் ஆகியவை ஏற்படும். இத்தகைய கேசுகளில் மூக்குத்தடுப்புச் சுவரின் எலும்புப்பகுதி காயமடைவதில்லை. மூக்கின் குருத்தெலும்பிற்குச் சேதாரம் ஏற்பட்டால், அதன்

நெகிழ்வுத்தன்மையால் குறைவான விகாரங்களே உண்டாகின்றன. மூக்கு விகாரங்களில் எலும்புப்பகுதியைக் குருத்தெலும்புப்பகுதி தொடர்கிறது. ஆகவே எலும்புப்பகுதியைச் சீர்செய்துவிட்டால், குருத்தெலும்புப்பகுதியும் சகஜநிலை அடைகிறது. புற மூக்கின் எலும்பு முறிவுகளின் மற்ற எல்லாவகைகளும் ஒரு சில வகைகளையே சார்ந்துள்ளன.

மூக்கின் பின்பகுதியின் நேரடியான காயத்தில் மூக்கு எலும்புகள் நீள வாட்டத்தில் முறிகின்றன. எலும்புப்பகுதியிலும் குருத்தெலும்புப்பகுதியிலும் பள்ளம் விழுவதால் மூக்கு சப்பட்டையாகிறது. மூக்குத்தடுப்புச் சுவரில் பெருமளவில் விகாரம் ஏற்படுகிறது. அது முறியும்போது குருதி உறைகட்டி தோன்றுகிறது. சிலேட்டுமப்படலமும் கிழிந்துவிடுகிறது. எலும்பு முறிவின் தன்மையை எக்ஸ்ரே மூலம் நிர்ணயிக்கலாம்.

குழந்தைகளில் எலும்புப் பொருத்துவாய் தளர்ந்து இணைந்திருப்பதால் மூக்கு எலும்புகளும் நெற்றிப்புடைப்புகளும் தனித்தனியாகப் பிரிந்துவிடுகின்றன. மூக்கு மிகவும் குழிந்து காணப்படுகிறது. நெற்றிப் புடைப்புகளின் விளிம்புகள், மூக்கின் குழிவுப்பக்கங்களில் காணப்படுகிறது. மூக்கு உள்நோக்கியின் மூலம் மூக்குத்தடுப்புச் சுவர் நிலைகுலைந்திருப்பதோ அல்லது அதன் முறிவோ தெரிகிறது.

மூக்கின் **பக்க வாட்டு** நிலைகுலைவுகள் அடிக்கடி ஏற்படுகின்றன. மூக்கு எலும்பிற்கும் நெற்றிப்புடைப்பிற்கும் இடையேயுள்ள பொருத்துவாய் பாதிக்கப்பட்ட பக்கத்தில் தனியாகப் பிரிந்து விடுகிறது. எதிர்ப்பக்கத்தில் நெற்றிப்புடைப்பின் எலும்பு முறிவு காணப்படுகிறது. மூக்குத்தடுப்புச் சுவரின் முறிவும் நெற்றிப் பொருத்துவாயிலிருந்து மூக்கு எலும்புகளின் நிலை குலைவுகளும் தெரிகின்றன.

மிகப் பெரிய துப்பாக்கிக்குண்டுக் காயங்கள் அல்லது கத்திக் குத்துகள், மூக்கு மற்றும் முகச் சருமத்தில் கீறல்களை உண்டாக்குகின்றன. மூக்குக்குருத்தெலும்பும் பக்கவாட்டு எலும்புச் சுவர்களும் சின்னாபின்னமடைகின்றன. நெடுந்தூரத்திலிருந்து சுடப்பட்ட குண்டு, காயத்தை உண்டாக்குகிறது. குண்டின் நுழைவாயில் சிறிதாகவும் குண்டு வெளிப்படும் துவாரம் பெரிதாகவும் இருக்கிறது.

குண்டு நுழைந்த இடமும் அதன் துவாரங்களும் மூக்கு எலும்பிற்கும் மூக்குப்பக்கக் காற்றுக்குழிவுகளுக்கும் ஏற்பட்ட சேதத்தை அளவிட உதவுகிறது. இங்கே துருவிப் பார்க்க வேண்டியதில்லை. மெல்லிய திசுக்களும் முகத்தின் எலும்புப்பகுதிகளும் சிதைவடையும்படியான பெரிய காயங்கள் பக்கத்திலிருந்து சுடப்படுவதாலும், பறக்கும் தூள்களாலும் சுரங்க வெடிகளாலும் உண்டாகின்றன. அத்தகைய கேசுகளில் புற மூக்கும் அதன் நுனி, பின்பகுதி ஆகியவையும் விகாரமடைகின்றன. இத்துடன் மூக்குப்பக்கக் காற்றுக்குழிவுகளும் பாதிக்கப்படுகின்றன.

மூக்கின் சேதாரத்தின் அறிகுறிகளாவன: (1) அதிர்ச்சி; (2) மூக்கிலிருந்து சில சொட்டுகளிலிருந்து பெருமளவிலான குருதிப்பெருக்கு; (3) வலி, வீக்கம், குருதிப்பெருக்கு (மூக்கிலிருந்தும் அருகிலுள்ள முகத்தின் பல பகுதிகளிலிருந்தும்); (4) பெருமூளை தண்டு வடத்திரவம் மூக்கின் கூரைக்கு ஏற்படும் சேதத்தால், கிரிப்ரிஃபார்ம் தகட்டின் பிளவிலிருந்து வெளிப்படுகிறது.

சில இடங்களில் சருமம் கிழிந்துபடுகிறது. மூக்கின் சிலேட்டுமப்படலம் கிழிந்துபடுவதாலும் பலமாக மூக்கைச் சிந்துவதாலும் முகம் மற்றும் கண் இமைகள் உடலின் மற்றப் பகுதிகள் ஆகியவற்றில் சரும அடி எம்பசீமா தோன்றுகிறது. சருமத்தின் சிலேட்டுமத்தின் வீக்கம் அதிகரிக்கிறது. இதனால் எலும்பு முறிவை நிர்ணயம் செய்வது சிரமமாகிறது.

நோய் நிர்ணயம்: மூக்கின் எலும்பு முறிவும் மூக்கின் காயங்கள் மிகையாக இருக்கும்போதும் நோய் நிர்ணயம் எளிதாகிறது. இது பெரும்பாலும் எக்ஸ்ரே பரிசோதனையைப் பொறுத்து இருக்கிறது.

சிகிச்சை: ஊமைக் காயங்களில் குருதிப்பெருக்கை நிறுத்துவதே தலையாயதாகும். எலும்பு முறிவுகளைத் துரிதமாகச் சரிசெய்ய வேண்டும். அட்ரினலின் கலந்த 2% கொக்கைன் கரையத்திலோ அல்லது ஹைட்ரஜன் பெராக்சைடிலோ தோய்த்த பஞ்சை, மூக்கில் அடைந்தால், மூக்கிலிருந்து வரும் சிறிதளவான குருதிப்பெருக்கு நின்றுவிடும். அதன் பின்னரும் பயன்படுத்தப்படும் அடைப்பான்கள் குரு

திப்பெருக்கை நிறுத்துவ தோடல்லாமல், நொறுங்கிய எலும்புத் துண்டுகளையும் சீர் செய்கிறது.

மூக்குக் குழிவினுள்ளும் பஞ்சு அடைப்பான்களை உபயோகிக்க வேண்டும். வெளியேயும் இறுக்கமான வலை போன்ற துண்டுகளை மூக்கின் பக்கங்களில் வைத்து ஒட்டும் பிளாஸ்டர் உதவியால் அல்லது கிளியோல் கொண்ட வலை போன்ற துணியால் அல்லது இறுக்கமான கட்டால், கட்டுப்போட வேண்டும்.

திசுக்களின் மிகையான வீக்கத்தால் எந்த இடத்தில் எலும்பு முறிவு ஏற்பட்டிருக்கிறது என நிர்ணயிப்பது சிரமமாகும். ஆகவே இரண்டு, மூன்று நாட்களுக்குள் எலும்பு முறிவைச் சரி செய்ய வேண்டும்.

மூக்குத்தடுப்புச் சுவரின் குருதி உறை கட்டியின் மீது உடனடியாக அகலான கீறல் இட வேண்டும். அதைத் தொடர்ந்து மூக்கையும் அடைந்தால், சீழ்க்கட்டி தோன்றுவதும் மூக்குத்தடுப்புச் சுவரின் குருத்தெலும்பு சிதைவும் தடைபட்டுவிடும். எலும்புத்துணுக்குகளைச் சீர் செய்ய முயற்சிக்கும் முன்னர் எக்ஸ்ரே பரிசோதனை மிகவும் அத்தியாவசியமானது. திறந்த காயத்தின் கிழிந்த பரப்புகளிலிருந்து வெளிப்படும் குருதிப்பெருக்கை முதலுதவி நியதிகளின்படி இறுக்கமான கட்டுப்போட்டு நிறுத்தவேண்டும். அல்லது காயத்திலுள்ள பெரிய இரத்த நாளங்களைக் கட்டிவிட வேண்டும்.

முந்தைய முறைகள் பலனளிக்காவிடில், மூக்குக்குழிவிலிருந்து வெளிப்படும் குருதிப்பெருக்கை முன்புற மூக்கு அடைப்பானலோ அல்லது பின்புற மூக்கு அடைப்பானலோ மூக்கை அடைக்க வேண்டும்.

மேற்கூறிய முறைகளால் குருதிப்பெருக்கு நிற்காமல் மனிதனின் உயிருக்கு ஆபத்து நேரும் எனத் தெரிந்தால், இரத்த நாளங்களை—குறிப்பாக வெளிப்புற அல்லது பொது கழுத்து தமனி—கட்டுவது நல்லது. வெளிப்புறப் புரையோடிய புண்களிலிருந்து சீழ் வெளிப்பட்டுக் கொண்டிருந்தால், பொதுவான அறுவைசிகிச்சைதான் பலன் தரும்.

மூக்கு மற்றும் மூக்குப்பக்கக் காற்றுக்குழிவுகளின் காயங்கள், முகக் காயங்கள் ஆகியவைகளுக்குக் காயம் ஏற்

பட்ட பகுதிகளில் ஏராளமான இரத்த வினியோகம் இருப்பதால் துரிதமாகச் சீரடைகின்றன.

சீரடையும்போது, மூக்கு அடைப்பு ஓரளவு ஏற்படுகிறது. இதுவும் மூக்கு விகாரமும் ஒட்டு அறுவைசிகிச்சையால் சீரடையும்.

மேற்தொண்டையின் காயங்கள்

மூக்கு மற்றும் மேற்தொண்டையின் காயங்கள். மூக்கு—மேற்தொண்டையின் துப்பாக்கிக் குண்டுக் காயங்கள் சேர்ந்தே இருக்கும். மூக்குக்குழிவின் வழியாக அல்லது ஹைமோரின் குழிவு, சில வேளைகளில் கண்குழிவு வழியாக அல்லது மாஸ்டாய்டு புடைப்பு வழியாகக் குண்டு நுழைந்து, மூக்கு—மேற்தொண்டையை அடைகிறது. கழுத்துப்பக்கத்தைத் துளைத்து மூக்கு—மேற்தொண்டையினுட்செல்லும் குண்டுகளும் உண்டு. இவை அபூர்வமானவை.

அறிகுறிகள்: இவை பொதுத்தன்மையானவை. மூளைக்கு ஏற்படும் உட்காயத்தாலோ, ஊமைக்காயத்தாலோ அல்லது பெரிய இரத்த நாளங்களுக்கு ஏற்படும் சேதாரத்தாலோ, ஏற்படும் சிதைவைப் பொறுத்து அறிகுறிகள் இருக்கும். பொது அறிகுறிகளில் முதன்மையானது அதிர்ச்சியாகும். தல அறிகுறிகளாவன: (1) மூக்கிலிருந்தும்வாயிலிருந்தும் குருதிப்பெருக்கு. ஏற்கனவே விழுங்கிய இரத்தம் வாந்தி மூலம் வெளிப்படல் (2) குருதி உறைகட்டியால் மூக்கு வழியான சுவாசம் தடைபடுகிறது. சில வேளைகளில் எலும் புத்துணுக்குகள் மூக்கை அடைக்கலாம் (3) மெல்லிய அண்ணத்தின் தசைகள் மற்றும் மேற்புற மேற்தொண்டை சுருக்கிதசைகள் ஆகியவை சேதமடைவதால் விழுங்குவதில் சிரமம் (4) மூக்கு வழியான குரல் (5) மேற்புறக் கழுத்து முள்ளெலும்புகள் மற்றும் ஆழ்ந்த கழுத்துத்தசைகள் ஆகியவை காயமடைவதால் தலையைத் திருப்பும்போது அல்லது சாய்க்கும்போது உண்டாகும் வலி.

முக்கியமான சிக்கல்களில் ஒன்று யூஸ்டேஷியன் குழாய்வழியாக மூக்கு—மேற்தொண்டையிலிருந்து செவியினுள் கிருமி பாதிப்பு ஏற்படல் ஆகும். ஸ்ஃபீனுய்டு காற்றுக்குழிவும் முதுகெலும்பும் பாதிக்கப்பட்ட மூக்கு—மேற்தொண்டையி

யின் காயங்கள் மிகவும் ஆபத்தானவை. பிளவுகள் ஏற்பட்டு, கபாலக்குழிவினுட்சென்ருல், உட்கபாலச் சிக்கல்கள் உண்டாகும்.

நோய் நிர்ணயம்: புறப்பரிசோதனை மூலம் நோய் நிர்ணயம் செய்யலாம். குறிப்பாக எக்ஸ்ரே பரிசோதனைகள் மிகவும் உதவியாக இருக்கும்.

சிகிச்சை: அதிர்ச்சிக்கு எதிரான சிகிச்சை, இசிவு நோயைத் தடுப்பது; இழந்த இரத்தத்தை ஈடு செய்வது ஆகியவை தான் முதன்முதலான சிகிச்சை முறைகளாகும். பின்புற அடைப்பான் உதவியால் குருதிப்பெருக்கை நிறுத்துவதுடன் தலச் சிகிச்சை துவங்குகிறது. மிகவும் ஆபத்தான கேசுகளில் வெளிப்புற, சிலபோது, பொது கழுத்துத் தமனியைக் கட்டுதல் அவசியமாக இருக்கும். வாய் அல்லது மூக்கு வழியாகவோ, சில வேளைகளில் மேற்தாடை காற்றுக்குழிவு மூலமாகவே, அயல்பொருட்கள் அகற்றப்பட வேண்டும். எளிதாக அகற்றப்படக்கூடிய அயற்பொருட்களை உடனடியாக அகற்ற வேண்டும். மிகவும் சிக்கலான இடத்தில் சிக்கியுள்ள அயல் பொருள் அகற்றப்படுமுன்னர் அகற்றப்படாது இருந்தால் ஏற்படும் ஆபத்துகளை அளவிட்டு, அறுவைசிகிச்சையால் ஏற்படும் கோளாறுகளைக் கணக்கிலிட்டு, முடிவு செய்ய வேண்டும்.

வாய்-மேற்தொண்டையின் காயங்கள். மேற்தொண்டை நடுப்பகுதியின் துப்பாக்கிக்குண்டு காயங்கள், துளைக்கும் வகையாகவோ, ஊமைக்காயங்களாகவோ இருக்கலாம். காயப்பாதை பல்வேறு திசைகளில் செல்லும் பொதுவாக ஊமைக்காயங்கள் முன்புறத்திலிருந்து பின்புறமாகவும் குறுக்குத் திசைகளிலும் செல்லும். துப்பாக்கிக்குண்டு அல்லது வெடிகுண்டுத்துணுக்கு போன்றவை பின்புற மேற்தொண்டைச் சுவரிலோ அல்லது கழுத்தின் மெல்லிய திசுக்களிலோ சிக்கிக் கொள்ளும்.

அறிகுறிகள். பொதுவான அறிகுறிகளாவன: (1) குருதிப் பெருக்கு; (2) மெல்லிய திசுக்களின் வீக்கத்தாலோ அல்லது யாந்திரீகக் காரணங்களாலோ விழுங்கும்போது வலி ஆகியவையாகும். மற்ற அறிகுறிகளாவன: நாக்கு மற்றும் மேல் அல்லது கீழ்த்தாடை, மெல்லிய அண்ணம், தண்டுவட எலும்பு ஆகியவை போன்ற அருகிலுள்ள உறுப்புக்

களுக்கு ஏற்படும் காயத்தால் உண்டாகும் அறிகுறிகள் ஆகும்.

நோய் நிர்ணயம்: நேரடியாகவே, வாய்—மேற்தொண்டையை எளிதில் பரிசோதிக்க முடியுமாதலால் நோய் நிர்ணயத்தில் சிரமம் எதுவுமே இராது.

உள்ளிழுப்பு நுரையீரல் அழற்சி, சீழ்படுதல் போன்ற சிக்கல்களின் ஆபத்தை வலியுறுத்த வேண்டும். கழுத்தின் மிகப்பெரிய இரத்த நாளங்களிலிருந்து இரண்டாந்தர குருதிப்பெருக்கு ஏற்பட்டால், நோயாளியின் உயிருக்கே இபத்தாக முடியும்.

சிகிச்சை: பெரிய இரத்த நாளங்களுக்குக் கட்டுப்போட்டுக் குருதிப்பெருக்கை நிறுத்துவதும் காயத்தைச் சுத்தப்படுத்துவதும் சிகிச்சையில் அடங்கும். காயத்திலிருந்து இரத்த உறைகட்டி மற்றும் சிதைந்த திசுக்கள், அயல் பொருட்கள் ஆகியவற்றை அகற்றிச் சுத்தம் செய்து, வெண்மையான ஸ்ட்ரெப்டோசைடு பொடியைக் காயத்தின் மேல் இட வேண்டும். குரல்வளையின் முகப்பில் அழற்சி வீக்கம் ஏற்பட்டு, மூச்சுத்தடை ஏற்பட்டால், மூச்சுக்குழல் கீறல் ஆபரேஷன் அவசியமாகும். திசுக்கள் எதுவும் பாதிக்கப்படாமல், சுத்தமான, வெளிப்புறக் காயங்கள், கழுத்தில் ஏற்பட்டால் அவற்றைப் பின்வருமாறு அடுக்கு அடுக்காகத் தையலிட வேண்டும்: சிலேட்டுமம், தசைகள், இறுதியாகத் தோல்.

குரல்வளை—மேற்தொண்டையின் காயங்கள். மேற்தொண்டையின் கீழ்ப்பகுதியின் காயங்கள் மிகவும் ஆபத்தானவை. ஏனெனில் அவற்றுல் உணவுக் குழலின் மேற்பகுதியும் குரல்வளையும் பாதிக்கப்படும். உள்ளிழுப்பு நுரையீரல் அழற்சி மற்றும் மீடியாஸ்டைன அழற்சி எனப்படும் மீடியாஸ்டைன செல்திசுக்களின் சீழ்படிந்த நிலை போன்ற சிக்கல்கள்ஏற்பட வாய்ப்பு உண்டு. இத்தகைய காயங்களை இரண்டு பெரும் பிரிவாக வகைப்படுத்தலாம்: (1) ஊடுருவும் காயங்கள்; (2) ஊமைக்காயங்கள்.

குரல்வளை—மேற்தோண்டையைப் பாதிக்கும் காயங்களின் அறிகுறிகள் வருமாறு: விழுங்குவதிலும் மூச்சுவிடுவதிலும் ஏற்படும் சிரமம், மேற்தொண்டையிலிருந்து வரும் குருதிப்பெருக்கு ஆகியவைகளாகும். சரும அடி எம்பசீமா

மற்றும் ஃபிளக்மோன்கள், கழுத்தில் சீழ்க்கட்டிகள் ஆகிய வையும் அடிக்கடி ஏற்படுகின்றன.

நோய் நிர்ணயம்: மேற்தொண்டையிலோ, உணவுக்குழ லிலோ ஏற்படும் நேரடியான ஊடுருவும் காயத்தின் அறிகுறி என்னவெனில் உமிழ்நீரோ, மெல்லப்பட்ட உணவோ கழுத் துக் காயத்தின் வழியாக வெளிப்படல் மேற்கூறிய அறிகுறி இல்லையெனில், அந்தப் பகுதியில் உண்டாகும் ஊடுருவும் காயத்தைக் கண்டுபிடிப்பது சிரமமாகும். மற்றுமொரு முக் கியமான அறிகுறி, சரும அடி எம்ஃபசீமாவாகும் இது மேற் தொண்டையும் உணவுக்குழலும் பாதிக்கப்படாமலேயே குரல்வளை மற்றும் மூச்சுக் குழல் காயங்களிலும் ஏற்பட லாம். மேற்தொண்டையின் கீழ்ப்பகுதிக் காயங்களை நேரடி யாகப் பரிசோதிப்பது மிகவும் சிரமமாகும்.

இத்தகைய காயங்களை நிர்ணயிக்க, எக்ஸ்ரே பரிசோ தனை மிகவும் உறுதுணைபுரியும்.

சிகிச்சை: காயத்திற்குக் கவனமான, அனைத்துள்ளடக்கிய அறுவைசிகிச்சைதான் முதன்முதலான முறையாகும். இதன் மூலம் பல, தீவிர சிக்கல்களைத் தவிர்க்க முடியும். சரியான சிகிச்சை என்னவெனில், பெய் குழலின் வழியாக இரைப் பெயினுள் உணவைச் செலுத்துவதே. இதையே சிலசம யங்களில் வெளிப்புறக் காயத்தின் மூலமாகவும் செலுத் தலாம். மேற்தொண்டை மற்றும் உணவுக்குழல் ஆகியவற் றின் காயங்களுக்கான சிகிச்சையில் தலையாயது, நோயாளி யின் பராமரிப்பே. சல்ஃபனமைடுகளும் பெனிசிலினும் மிகை யான அளவில் பயன்படுத்தப்படுகிறது.

குரல்வளைக்கும் மூச்சுக்குழலுக்கும் ஏற்படும் காயங்கள்

குரல்வளைக்கும் மூச்சுக்குழலுக்கும் ஏற்படும் காயங்கள் பெரும்பாலும் துப்பாக்கிக்குண்டுக் காயங்களால் ஏற்படு கின்றன. கத்திக்குத்துகளும் ஊமைக்காயங்களும் மிகவும் சொற்பமே. குரல்வளைக்கும் மூச்சுக்குழலுக்கும் ஏற்படும் துப்பாக்கிக்குண்டு காயங்கள், ஊடுருவல் வகையாகவோ, ஊமைக்காயவகையாகவோ, குழிவிழுந்த வகையாகவோ

இருக்கலாம். கூட்டான காயங்களில் நாக்கு மற்றும் மேற்தொண்டை, உணவுக்குழல் ஆகியவை காயமடைவதும் சகஜமே. கழுத்தின் பெரிய இரத்த நாளங்களும் நரம்புத்தண்டுகளும் அருகே இருப்பதால் ஆபத்து அதிகமாவதுடன் மரணமும் நேருகிறது.

அறிகுறிகள்: குரல் எழுப்புவதில் ஏற்படும் கோளாறே முதல் அறிகுறியாகும். எளிய கரகரப்பு முதல் முழுமையாகப் பேசமுடியாமை வரை எதுவாகவும் இருக்கலாம். குரல்வளை மற்றும் மூச்சுக்குழலின் காயங்களில் விழுங்குவதில் சிரமமும் ஏற்படுகிறது. ஏனெனில் விழுங்கும்போது, பாதிக்கப்பட்ட உறுப்புக்கள் அசைய நேரிடுகின்றன. குரல்வளையின் மேற்பகுதி பாதிக்கப்பட்டால், மூச்சுத்திணறல் ஏற்படுகிறது. குரல்வளைக்கும் மூச்சுக்குழலுக்கும் ஏற்படும் காயத்தால் விளையும் முக்கியமான அறிகுறி சிரம மூச்சேயாகும். காயம் ஏற்பட்டவுடன் இரத்தம் காற்றுப்பாதைகளினுட் செல்வதாலும் அல்லது குருத்தெலும்பின் துணுக்குகள் மற்றும் மெல்லிய திசுவின் துண்டுகள் போன்ற யாந்திரீகஅடைப்பாலும் மூச்சுத்தடை ஏற்படுகிறது. குரல்வளை மற்றும் மூச்சுக்குழல், கழுத்தைச் சுற்றியுள்ள மெல்லிய திசு ஆகியவற்றில் பிரதிவினை அல்லது அழற்சி வீக்கம் ஏற்படுவதாலும் மூச்சுத்தடை ஏற்படுகிறது. இருமலும் அத்துடன் கழுத்துக் காயத்திலிருந்து வெளிப்படும் சுரப்புகளும் உண்டாகின்றன. நுரைகலந்த இரத்தமும் உமிழ்நீரும் சளியும் கலந்த இரத்தமும் வெளிப்படுகிறது. துவக்கத்தில் கழுத்துக் காயத்திலிருந்து காற்றும் வெளிப்படுவதுண்டு.

குரல்வளை மற்றும் மூச்சுக்குழல் காயங்களுடன் மேற்தொண்டையின் கீழ்ப்பகுதியும் உணவுக்குழலின் மேற்பகுதியும் பாதிக்கப்பட்டால், மிகையான ஆபத்துகள் நேரிடலாம். குருதிப்பெருக்கு, மூச்சுத்தடை தவிர விழுங்குவதில் ஏற்படும் சிரமமும் ஆபத்தான சிக்கல்களில் ஒன்றாகும். இத்தகைய காயங்களில் தனித்தன்மைவாய்ந்த என்னவெனில், உணவுப்பொருட்கள், மூச்சுப்பாதைக்குள் சென்று, விழுங்கிய உணவுப்பொருட்களும் திரவங்களும் கழுத்துக் காயத்தின் வழியாக வெளியேறுகின்றன. பிளக்மோன்கள் மற்றும் மேற்தொண்டை, உணவுக்குழல் ஆகியவற்றைச் சுற்றி ஏற்படும் சீழ்க்கட்டிகள், மீடியாஸ்டைன அழற்சி, சீழ்கொ

ண்ட நிலே ஆகியவற்ருல் இந்தக் காயங்கள் இன்னும் சிக்கலடைகின்றன.

காயப்பாதை குறுகலாகவும் வளைந்து வளைந்தும் இருந்தால், இந்தக் காயங்களால் சரும அடி எம்பசீமா ஏற்படுகிறது. இத்தகைய கேசுகளில் மூச்சுவிடலின் போது காயத்தினுள்ளே செல்லும் காற்று வெளியே போக வழியில்லே. சரும அடித்திசுவை ஊடுருவி, செல்லிடை வளிகளினுட் செல்கிறது. துவக்கக்காலச் சிக்கல்களில் உள்ளிழுப்பு நுரையீரல் அழற்சி ஒன்ருகும். ஆனல் மிகவும் அடிக்கடி நிகழும் மோசமான சிக்கல் என்னவெனில், காயமடைந்த ஒரு சில மணிநேரங்களில் குரல்வளேச் சுருக்கம் உண்டாகிறது. இதற்கு உடனடியாக மூச்சுக்குழல் கீறல் சிகிச்சை செய்யநேரிடுகிறது. பின்வரும் சிக்கல்களில் மிகவும் மோசமானது இரண்டாந்தர குருதிப்பெருக்காகும். மிகவும் சிக்கலான ஆபத்துகளில் ஒன்று குரல்வளேக் குருத்தெலும்பின்புற அழற்சியாகும். இதற்குச் சிக்கலான, நாட்பட்ட சிகிச்சை தேவைப்படுகிறது.

நோய் நிர்ணயம்: இந்த நோய் நிலேயை எளிதில் கண்டுபிடிக்க முடியும். பெரும்பாலான கேசுகளில் குரல்வளே மற்றும் மூச்சுக்குழலுக்கான சேத்ததைப் புறப்பரிசோதனே மூலமாகவே தெரிந்து கொள்ள முடியும்: கழுத்துக் காயத்திலிருந்து நுரை கலந்த இரத்தம் வெளிப்படுவதிலிருந்து மூச்சுக்குழல் காயமடைந்திருக்கிறது என எளிதில் புரிந்து கொள்ளலாம். இருமலுடன் சளியும் இரத்தமும் வெளிவந்தால், குரல்வளேக்கோ அல்லது மூச்சுக்குழலுக்கோ சேதம் ஏற்பட்டிருக்கிறது என்பதைச் சுட்டிக்காட்டுகிறது. மூச்சுவிடலின் சிரமங்களே உரிய காலத்தில் கண்டுபிடிப்பது மிகவும் அவசியமாகும். கழுத்தின் மற்றும் மார்பின் தளர்ந்த பாகங்கள் உள்ளிழுப்பதுவும் சையனேசிசும் உடனடியாகக் குரல்வளேச் சுருக்கம் ஏற்படப்போகிறது என்பதற்கான அறிகுறிகளாகும். அதை உன்னிப்பாகக் கவனிக்க வேண்டும். அயல்பொருட்கள் இருக்கும் இடத்தை எக்ஸ்ரே மூலம் உறுதிப்படுத்தலாம்.

முனகணிப்பு: வெளித்தோற்றம் எப்பொழுதும் மிக தீவிரமானதாக இருந்தாலும் இது காயத்தின் தன்மை, அளவு ஆகியவற்றை மட்டும் பொறுத்தல்லாமல், அத்துடன்

சேர்ந்த கிருமி பாதிப்புகளையும் சிக்கல்களையும் பொறுத்திருக்கிறது. ஆபத்தான எல்லாக் கேசுகளில் குருதிப்பெருக்காலும், மூச்சுத்திணறலாலும் மரணம் சம்பவிக்கிறது. தீவிர நிலையின் ஆபத்துகள் முடிந்தவுடன் குரல்வளை மற்றும் மூச்சுக்குழல் காயங்களின் சிக்கல்கள் பின்னர் தோன்றும். அவை இரண்டாந்தர குருதிப்பெருக்கு மற்றும் நுரையீரல் அழற்சி, சீழ்நிலை ஆகியவையாகும்.

சிகிச்சை: மூச்சுத்திணறலைச் சரி செய்து, குருதிப்பெருக்கை நிறுத்துவதுதான் தலையாய முறையாகும். குருதி வெளிப்படும் நாளங்களைக் கட்ட முடியாவிடில், கழுத்து தமனிகளைக் கட்ட முயற்சிக்க வேண்டும்.

அதிகமாகிக் கொண்டிருக்கும் மூச்சுத்தடை ஏற்படின், மூச்சுக்குழல் கீறல் அவசியமாகிறது. மூச்சுத்திணறலால் நேரடியாக உயிருக்கு ஆபத்து ஏற்படும் நிலை தோன்றினால்தான் தற்காலத்தில் மூச்சுக்குழல் கீறல் ஆபரேஷன் செய்யப்படுகிறது. காயத்திற்கான முதல் தர சிகிச்சையும் உடனடியாகக் கவனத்துடன் செய்யப்பட வேண்டும்.

எளிதில் அகற்றப்படக்கூடிய அயல் பொருட்களும் சிதைந்த மெல்லிய திசுக்களும் உடனடியாக அகற்றப்பட வேண்டும். சிலேட்டுமப்படலம் மற்றும் புற எலும்பு குரல்வளைக் குருத்தெலும்புகள் ஆகியவற்றை மிகுந்த கவனத்துடன் ஆராய வேண்டும். சேதமடைந்த குருத்தெலும்புகளை உரிய இடத்தில் மீண்டும் பொருத்தி, புற எலும்புடன் சேர்த்துத் தைத்துவிட வேண்டும். பல கேசுகளில் பெனிசிலின் கொடுத்தபின் சருமத்தின் காயத்திற்கு முதல் தர தையல் போடப்பட வேண்டும். காயத்தின் மற்றும் அருகேயுள்ள திசுவின் நிலையைக் கண்காணித்து, சீழ் நிலையால் உண்டாகும் சிக்கல்களைத் தவிர்க்க முடியும். சென்ற சில ஆண்டுகளாகச் சல்ஃபனமைடையும் பெனிசிலினையும் பயன்படுத்துவதால் சிக்கல்களின் விகிதம் குறைவாக இருக்கிறது. மூச்சுக்குழல் கீறல் அறுவையில் ஆபரேஷனுக்குப்பின்னுள்ள பராமரிப்பு, பொது நியதிகளின்படி இருக்க வேண்டும். பரிந்துரைக்கப்பட்ட பொது முறைகள் வருமாறு: குரலுக்கு முழுமையான ஓய்வு; வலியையும் இருமலையும் போக்க மார்ஃபீன் மற்றும் பேண்டோபான் போன்ற அமைதியூட்டி மருந்துகளைக்

கையாளுதல், உமிழ்நீர் மற்றும் ஆகியவற்றின் சுரப்பைக் குறைக்க அட்ரோபினைக் கையாளுதல்.

வாய் குழிவின் சுத்தம் பேணப்பட வேண்டும் நோயாளியை வேறு எங்காவது அகற்ற வேண்டுமெயில் மூச்சுக் குழல் கீறல் குழாயைத் திறமையாகக் கையாளும் திறன் கொண்ட, அனுபவமிக்க மருத்துவ உதவியாளர், நோயாளியுடன் செல்ல வேண்டும். பிரயாணத்தின் போது, குழாய் நழுவிவிடாமலிருக்க அது போதுமான நீளத்தில் இருக்க வேண்டும். குழாயின் நீளத்தை அதிகரிக்க அத்துடன் போதிய விட்டம் கொண்ட ரப்பர் குழாயை இணைக்கலாம்.

மூச்சுப்பாதை மேற்பகுதியின் தொழில் வழி நோய்கள்

மூச்சுப்பாதை மேற்பகுதியின் தொழில் வழி ஆபத்து அம்சங்களாவன: *(1)* தூசி; *(2)* ஆவிகளும் வாயுக்களும்; *(3)* மிகவும் உலர்ந்த நிலை; மற்றும் காற்றின் மிகையான ஈரப்பசை, தட்பவெப்ப நிலையில் ஏற்படும் திடீர் மாற்றங்கள், வறட்சி நிலைகள் முதலியன.

மூச்சுப்பாதை மேற்பகுதியின் நுழைவாயிலான மூக்குக் குழிவுதான் பெரிதும் பாதிக்கப்படுகிறது. ஆகவே அதுதான் தீய விளைவுகளின் பாதிப்பிற்கு உள்ளாகிறது. அடுத்தபடியாக மூச்சுமண்டலத்தின் இறுதிப் பகுதிகளின் நைவுகள் அடிக்கடி ஏற்படுகின்றன. மூக்கு—மேற்தொண்டையின் நைவுகளால் யூஸ்டேஷியன் குழாய்களும் நடுச்செவியும் நோய் வாய்ப்படுகின்றன.

தூசி: தொழில் வழி அம்சங்களில் தூசிதான் மூச்சுப்பாதை மேற்பகுதியின் மீது தீய விளைவை உண்டாக்குகிறது.

தூசி அங்ககப்பொருளாகவோ, அனங்ககப்பொருளாகவோ இருக்கலாம். அனங்ககப் பொருள், தாதுப் பொருளாகவோ அல்லது உலோகப் பொருளாகவோ இருக்கலாம். அதேபோது, விலங்கினங்களிலிருந்தும் வரலாம். அதன் கரையும் தன்மை மற்றும் கிரகிப்புத் தன்மை ஆகியவற்றைப் பொறுத்து, யாந்திரீக விளைவோ அல்லது இரசாயன விளைவோ தூசிக்கு உண்டு. தொழில் வழி தூசிகளின்

பொதுவான் வகைகள், இரும்பு மற்றும் பித்தளை, செம்பு, ஈயம், சிலிகேட், சிமெண்ட், சுண்ணும்பு ஆகியவற்றைக் கையாளும்போது உருவாகின்றன. மாவு மற்றும் மரத்தூள் புகையிலை, பஞ்சு ஆகியவற்றிலிருந்து தாவரத் தூசுகள் உண்டாகின்றன.

கம்பளி மற்றும் உரோமங்கள், தோல்கள் ஆகியவை பதன்படுத்தப்படும்போது விலங்கின தூசுகள் உண்டாகின்றன.

இத்தகைய தூசுகள், யாந்திரீக உறுத்தல் மூலம் மூக்கு மற்றும் மேற்தொண்டை, குரல்வளை ஆகியவற்றின் சிலேட்டுமத்தை அழற்சியடையச் செய்கின்றன. பாதிப்பின் தன்மையும் இடமும் மூச்சின் மூலம் உட்சென்ற தூசி, துகள்களின் இயற்பியல் குணங்களை—அவற்றின் எடை, அளவு, வகை, பறக்கும் வேகம்—பொறுத்து இருக்கின்றன. உலோக மற்றும் தாது தூசிகளின் எடை மிகுந்த துகள்கள், மூக்கின் முற்பகுதியில் ஊடுருவுகின்றன, குறைந்த எடை கொண்ட துகள்களான, சணலும் கம்பளியும் மூச்சுப்பாதையின் ஆழமான பகுதிகளைப் பாதிக்கின்றன. உலோகம் மற்றும் பீங்கான் போன்றவை பதனிடப்படும்போது உருவாகும் தூசிகளின் துரிதமான பறப்பால் விளையும் சேதாரம் மிகையாக இருக்கிறது. சுண்ணும்பு மற்றும் களிக்கல், மாவு போன்றவற்றின் உருண்டை வடிவ மெல்லிய துகள்களால் சிலேட்டுமப்படலத்தின் மீது உண்டாகும் நேரடியான சேதார விளைவு, குறிப்பிடத்தகுந்த அளவில் அதிகமாக இல்லை. எனினும் சளிச்சுரப்பிகளின் வெளி நாளங்களை அடைந்து சிலேட்டுமத்தை உலரச் செய்கிறது. அதனுல் குறை வளர்ச்சி நிகழ்வுகள் உண்டாகின்றன.

சிலேட்டுமத்தின் தீவிர அழற்சியின் முதல் அறிகுறிகள் வருமாறு: மூக்கில் உறுத்தல், தும்மல், மிகை மூக்கு ஒழுக்கல் ஆகியவைகளாகும். மூக்கின் வீங்கிய சிலேட்டுமம், மூக்கு வழி சுவாசத்தைத் தடை செய்கிறது. இதனுல் நோயாளி, வாய் வழியாக மூச்சுவிட வேண்டியதால் மிகையான அளவில் தூசிகள் உட்செல்கின்றன. வாய் வழி சுவாசத்தால் மேற்தொண்டையில் உறுத்தல் ஏற்பட்டு, ஒரு வறண்ட தன்மையும் தொண்டையில் ஊரலும் ஏற்படுகிறது. இதனுல் முரட்டுத்தனமான இருமலும் அடிக்கடி தொண்டைச்

செருமலும் உண்டாகிறது. இந்த நிகழ்வில் மூக்கு—மேற் தொண்டையும் யூஸ்டேஷியன் குழாயும் பாதிக்கப்பட்டு நீர்கோப்பு கொண்ட அல்லது சீழ்கொண்ட செவி அழற்சி ஏற்படுகிறது.

நீர்கோப்பு அழற்சி அடிக்கடி சிலேட்டுமத்தின் குறை வளர்ச்சியைத் தோற்றுவித்து, அதன் விளைவாகச் சுரப்பு மண்டலமும் சீர்குலைந்து, சிலியா கொண்ட தூண்வாக எபி தீலியம் சதுர வகை எபிதீலியமாக மாறுகிறது.

தூசியால் உண்டாகும் மூச்சுமண்டலத்தின் எல்லா வியா திகளும் நீர்கோப்பு மற்றும் குறைவளர்ச்சி வகையைச் சார்ந்ததாகும். மூக்குக்குழிவினுள்ள அழற்சிகளைத் தவிர மாவுமில்கள், சிமெண்ட தொழிலகங்கள் ஆகியவற்றில் பணிபுரியும் தொழிலாளிகள் முன்புற மூக்கின் உலர்ந்த அழற்சியால் அவதியுறுகின்றனர். இத்துடன் அரிப்புகள் மற் றும் புண்கள், மீண்டும் மீண்டும் உண்டாகும் இரத்த ஒழுக்கு, மூக்குத்தடுப்புச் சுவரில் துளை விழுதல் ஆகியவை யும் காணப்படுகின்றன. குருத்தெலும்பின் முன்பகுதியி லேயே துளை பொதுவாகக் காணப்படுகிறது. எலும்புப்ப குதி பாதிக்கப்படுவதில்லை. குரோமியத் தொழிற்சாலைகளின் தொழிலாளர்களே இதனுல் பாதிக்கப்படுகின்றனர். சிமெண்ட மற்றும் காஸ்டிக் சோடா தொழிலாளர்களி டையே இந்நோய் காணப்படுவதில்லை.

சிலவகையான தூசிகளின் இரசாயன விளைவு அவற்றின் சேதாரம் விளைவிக்கும் பணியுடன் சேர்ந்தே இருக்கிறது. செறிவடைந்த உப்புக் கரையத்தின் விளைவால் நீர்கோப்பு அழற்சியின் அறிகுறிகள் தோன்றுவதைத் தொடர்ந்து, சிசுவின் மிகைவளர்ச்சியும் காணப்படுகிறது. ஒரு இரசாயன தீக்காயத்தைப் பின்பற்றி வடுக்கள் உண்டாதல் மற்றும் சுருக்கம் விழுதல் திசுக்களின் குறைவளர்ச்சி ஆகியவையும் தோன்றுகின்றன. குரோமிக் அமிலங்களின் ஆவிகளாலும் உப்புக்களாலும் சிலேட்டுமப்படலத்தின் மீது ஒரு சிறப் பான விளைவு ஏற்படுகிறது. இதனுல் மூக்கு சிலேட்டுமத் தின் நசிவு ஏற்படுவதோடல்லாமல், மூக்குத்தடுப்புச் சுவரின் குருத்தெலும்பும் பாதிக்கப்பட்டு, துளையும் ஏற்படுகிறது.

பெரும்பாலான கேசுகளில் ஆவிகள் மற்றும் வாயுக் களின் தீயவிளைவு அவற்றின் நச்சுத்தன்மையால் விளைகின்

றன. தல அறிகுறிகளுடன் அவை பொதுப்படையான நச்சுத்தன்மையையும் ஏற்படுத்துகின்றன. மூச்சுப்பாதையின் மேற்பகுதியின் சிலேட்டுமம் பாதிக்கப்படும் அளவு குறிப்பிட்ட வாயுவின் தண்ணீரில் கரையும் தன்மையைப் பொறுத்தது. உதாரணமாக, அம்மோனியா, மூக்கையும் மேற்தொண்டையும் பாதிக்கிறது. அதேபோது பாஸ்ஜீன் முதன்மையாக நுரையீரல் சிற்றறையைப் பாதிக்கிறது. சில வாயுக்களின் நச்சு விளைவால் வகையான நோயூக்கும் கிருமிகளுக்கான சிலேட்டுமத்தின் எதிர்ப்புத்தன்மை குறைகிறது. ஆகவே ஹைட்ரஜன் சல்பைடு மற்றும் கந்தக வாயு ஆகியவை ஸ்டாபிலோகாக்கை மற்றும் ஸ்ட்ரெப்டோகாக்கைக்கான எதிர்ப்புத்தன்மையைக் குறைக்கிறது. இதன் விளைவாக மூச்சுப்பாதை மேற்பகுதியின் சிலேட்டுமத்தில் அழற்சி உருவாக வழி உண்டாகிறது. கந்தக ஆவிகள் (அன்ஹைட்ரைட்டுகள்), மூச்சுப்பாதை மேற்பகுதியின் சிலேட்டுமப்படலங்கள் அனைத்தையும் உறுத்துகின்றன. இந்தக் கேசுகளில் அழற்சி மற்றும் புண்ணுதல், சிலேட்டுமத்தின் நசிவு ஆகியவற்றிற்கான மருத்துவ அறிகுறிகள் காணப்படும்.

வாயுக்களின் தீவிர நச்சு விளைவால் மூக்கின் தீவிர அழற்சி மற்றும்குரல் வளையின் தீவிர அழற்சி ஆகியவற்றிற்கான அறிகுறிகளைத் தோற்றுவிக்கின்றன. அதேபோது நாட்பட்ட நச்சு விளைவால் சிலேட்டுமத்தின் நாட்பட்ட நீர்கோப்பு அழற்சி உண்டாகிறது. வாசனை பகுப்பியின் கிரகிப்பியை இந்த நைவு பாதிக்கிறது. ஆகவே நுகரும் உணர்வு பெருமளவிலோ, முழுமையாகவோ பாதிக்கப்படுகிறது.

கந்தக மற்றும் ஹைட்ரோ குளோரிக், நைட்ரிக் இன்னும் மற்ற அமிலங்களின் ஆவிகள் சிலேட்டுமப்படலங்களை உறுத்தி, மூச்சுப்பாதை மேற்பகுதியின் சிலேட்டுமத்தில் அழற்சிகளை ஊக்குவிக்கின்றன. தீயவிளைவின் காலத்தைப் பொறுத்து, மேற்கூறியது தீவிரமாகவோ, நாட்பட்டோ இருக்கலாம். செல் புரதங்களுடன் இணைந்து, அல்புமினேட்டுகளை உருவாக்குவதில்தான் அமிலங்களின் பணி அமைகிறது.

காரங்களுக்கு ஓரளவான சூடு போடும் பண்புகள் உள்ளன. ஆனுல் புரோடோபிளாசத்தைப் பெருமளவில் நீர்க்கும் குணம் அவற்றிற்கு உண்டு. அழற்சி பிரதிவினை ஓரள

வாக இருந்தாலும் பெரிதும் பரவி, திசு நசிவை உண்டாக்குகின்றன.

ஆவியாகிற பல எண்ணெகள் மற்றும் எண்ணெ விளைபொருட்கள், டர்பண்டைன் எண்ணெ ஆகியவை சிலேட்டுமத்தில் தீவிர உறுத்தலை ஏற்படுத்தி, நாளடைவில் குறைவளர்ச்சியில் முடிகிறது. துவக்க நிலையில் சிலேட்டுமம் கூருணர்வுடனும் உறுத்தப்பட்டும் இருக்கிறது. இதைத் தொடர்ந்து, கூருணர்வுத்தன்மை அழிந்து, நுகரும் உணர்வு ஓரளவாகவோ, முழுமையாகவோ இழக்கப்படுகிறது. இன்னும் பல தொழிற்சாலைகளில் ஆவிகள் மற்றும் தீயவாய்க்கள் ஏற்படுகின்றன.

மூக்கு சிலேட்டுமப்பாதிப்பின் அறிகுறிகளில் முதலாவது மூக்கிலிருந்து மிகையான ஒழுக்கும் வீக்கமும். தூசி மற்றும் வாயு, கிருமி, பாதிப்பு ஆகியவற்றின் ஒட்டுமொத்தமான தீய விளைவுகளால் மூச்சுப்பாதை மேற்பகுதி சிலேட்டுமத்தில் அழற்சி உண்டாகிறது. தடுப்பு முறைகள் இல்லையெனில், நெருப்பைக் கிளறுபவர்கள் மற்றும் வார்ப்படத் தொழிலாளர்கள், கொதிகலன் ஊழியர்கள் போன்றவர்கள் பணிபுரியும் வெப்பமான, உலர்ந்த தூசி நிறைந்த சூழ்நிலைகளில் அவர்களது சிலேட்டுமம் குறைவளர்ச்சியுடன் காணப்படுகிறது.

மூச்சுப்பாதை மேற்பகுதியின் தொழில் வழி நோய்களுக்கான தடுப்பு முறை. இதற்கான முறைகள் தனித்தனியாகவும் மொத்தமாகவும் இருக்கின்றன. சமூக முக்கியத்துவம் வாய்ந்த எல்லா முறைகளும் சோவியத் அரசு ஆணையின் படியும் தொழில்பாதுகாப்பு நியதிகளின்படியும் பின்பற்றப் படுகின்றன. சமீபகாலத்தில் மூச்சுப்பாதை மேற்பகுதியைப் பாதுகாக்கத் தடுப்பு முறைகளும் செய் தொழில் பற்றி மருத்துவ ஆலோசனைகளும் பெரிதும் வலியுறுத்தப்படுகின்றன. மருத்துவ ஆலோசனையின் அடிப்படையிலான இந்த அறிவுரை புதிதாக வேலையில் சேர்ந்த இளைஞனுக்கு அவனது மனோ, உடல் தன்மைக்கு அந்த வேலை தகுந்ததா என அறிவிக்கிறது. நல்ல பலசாலிகளையும் சூழ்நிலைகளுக்குத் தன்னைத்தக அமைத்துக் கொள்பவர்களையும் மிகவும் சிரமமான காரியங்களுக்குத் தேர்ந்தெடுக்கிறார்கள்.

உதாரணமாக மிகவும் முற்றிய குறைவளர்ச்சி மூக்கு

அழற்சி கொண்ட ஒரு இளைஞன் தூசிகள் நிறைந்த சுற்றுப் புறத்தில் பணிபுரிய நேர்ந்தால், சுகாதாரமான தனது சக தொழிலாளியைவிட நோயால் பாதிக்கப்படுவான். மற்றுமொரு உதாரணம்: அடினாய்டுகளும் நாட்பட்ட மூக்கு அழற்சியும் கொண்ட ஒரு இளைஞன் மூச்சுப்பாதை மேற்பகுதிக்கான தடுப்பு முறை சிகிச்சைகளைக் கையாள வேண்டும். அதாவது அவனது அடினாய்டுகள் அகற்றப்பட வேண்டும் தனது பணிகளைத் துவங்குமுன்னர் மூக்கு அழற்சிக்கு நல்ல வைத்தியம் செய்து கொள்ள வேண்டும்.

இது போன்ற பல உதாரணங்கள் கூற முடியும். ஒரு வேலை ஒரு நிரந்தரமான வேலைக்கு அமர்த்து முன்னர் அவனுக்குத் தடுப்பு முறைகள் கற்றுத் தரப்பட வேண்டும் செய் வழி பற்றி மருத்துவ ஆலோசனையும் வழங்கப்பட வேண்டும்.

தனிப்பட்ட தடுப்பு முறைகள்: பல்வேறு கொழுப்புப் பொருட்களின் உதவியால் மூக்குக்குழிவை மசகிட வேண்டும் (குரோமியத் தொழிற்சாலையில்). மூக்கு மற்றும் மேற் தொண்டை, குரல்வளை ஆகியவற்றினுள் நீர்த்தாரைகளாகவும் சொட்டுகளாகவும் எண்ணை மருந்துகள் உபயோகிக்கப்பட வேண்டும். தூசிகள் நிறைந்த தொழிற்சாலைகளில் இது உள்மூச்சின் வழியாகவும் செலுத்தப்படலாம். தூசிகள் நிறைந்த சூழ்நிலைகளில் வேலை முடிந்த உடனேயே உள்ளுச்சு மூலம் மருந்துகளைச் செலுத்தினால், நல்ல பயன் கிடைக்கும். மூச்சுப்பாதை மேற்பகுதியினுள் தீய பொருட்கள் உட்செல்லாமலிருக்க அதற்கெனத் தனியான முக மூடிகளும் மூச்சு அளிக்கும் கருவிகளும் உள்ளன.

கூட்டான தடுப்பு முறைகளில் உற்பத்தி நிகழ்வைச் சிறந்த முறையின் நடாத்துவது அடங்கும். தொழிற்சாலைகளில் காணப்படும் கீழ்க்கண்ட தீய அம்சங்களை அகற்றுவதில் கவனம் செலுத்த வேண்டும்: தூசிகள், ஆவிகள், வாயுக்கள் முதலியன. இதற்கெனப் பெருமளவில் நல்ல காற்றோட்டம் இருக்கும்படியான பல நல்ல முறைகள் வகுக்கப்பட்டுள்ளன.

சோவியத் நாட்டிலுள்ள எல்லா நிறுவனங்களிலும் தொழிற்கூடங்களிலும் மேற்கூறியவை பின்பற்றப்பட்டு, புதிய தொழில் திட்டங்களில் முக்கிய பங்குவகிக்கிறது.

சோவியத்து நாட்டில் சுகாதாரத்தை ஊக்குவிக்க மற்றும் பல முக்கியமான தடுப்பு முறைகள் பின்பற்றப்படுகின்றன: வழக்கமான விடுமுறைகள், செய் தொழிலில் ஆபத்துகள் அதிகமாக இருந்தால், விடுமுறைகளும் நீண்டு இருக்கும். பொது நலமும் கலாச்சார தரங்களும் முன்னேற்றமடையும், ஓய்வு இல்லங்களிலும் சானடோரியங்களிலும் விடுமுறைகள், இலவச மருத்துவ உதவி, மது அருந்துவது குறைக்கப்பட்டுக் கட்டுப்பாடு செய்தல் முதலியன.

உணவுக்குழலின் நோய்கள்

உணவுக்குழலின் உடற்கூறு இயல்

உணவுக்குழல் 25 செ.மீ நீளமுள்ள தசையாலான ஒரு குழாயாகும். இது மேற்தொண்டையின் கீழ்ப்பகுதியில் துவங்கி — கிரைகாய்டு குருத்தெலும்பு மட்டத்தில்—கீழ் நோக்கிச் சென்று மார்புக் குழிவு வழியாக உதரவிதானத்தைத் துளைத்து இரைப்பையாக மாறுகிறது.

கழுத்துப் பகுதி மற்றும் மார்புப்பகுதி, வயிற்றுப்பகுதி ஆகியவை உணவுக்குழலில் உண்டு. உணவுக்குழல் சுவரில் மூன்று அடுக்குகள் உள்ளன: (1) சதுர எபீதிலியம் கொண்ட சிலேட்டுமம்; (2) நீளவாட்டத்திலும் குறுக்கு மறுக்காகவும் உள்ள தசை அடுக்கு; (3) அடர்த்தியான நார் இணைப்புத் திசு வாலான வெளிப்புற அடுக்கு. இதில் ஓரளவு நெகிழ்வு இழைகள் காணப்படுகின்றன.

செயலாக்கப் பூர்வமான கண்ணோட்டத்துடன் நோக்கும்போது, இதை நினைவில் கொள்ள வேண்டும்: உணவுக்குழலின் துவாரம், அதன் நீளம் பூராவும் ஒரே சீராக இருப்பதில்லை. அமைப்புடன் சார்ந்த மூன்று குறுகிய பகுதிகள் உள்ளன: (1) உணவுக்குழலின் துவக்கத்தில்; (2) இடது மூச்சுக்குழலைக் கடக்கும்போது; (3) இரைப்பையினுள் நுழையும்போது. இந்தக் குறுகலான பகுதிகளில்தான் அயல் பொருட்கள் சிக்கிக் கொள்கின்றன. வயதுவந்தவர்களில் பற்களின் மேல் விளிம்பிலிருந்து முதல் குறுகிய பகுதிவரை 15—17 செ. மீ, இரண்டாவது குறுகிய பகுதிவரை 22—25 செ.மீ, இரைப்பையின் நுழைவாயில் வரை 40—42 செ.மீ.

உணவுக்குழலைப் பரிசோதிக்கும் முறைகள்

முழுமையாகப் பரிசோதிக்கும் முன்பு விழுங்குவதில் சிரமம் பற்றிய நோயாளியின் கோளாறுகளின் முழுவிபரத்தைத் தெரிந்து கொள்ள வேண்டும். முக்கியமான பரிசோதனை எக்ஸ்ரேயாகும். உணவுக்குழலினுள் மாவு மருந்துகள் செலுத்தி, எக்ஸ்ரே படம் எடுத்தலும் அவசியமாகும். உணவுக்குழலை ஆராய்தல், அதன் வியாதிகளுக்குச் சிகிச்சை அளித்தல், அயல் பொருட்களை அகற்றுதல் அனைதும் எண்டோஸ்கோபி எனப்படும் உணவுக்குழல் உள்நோக்கி வழியாகவே செய்யப்படுகின்றன. இந்த முறை, நோய் நிர்ணயத்திற்கும் சிகிச்சைக்குமான சிறந்த ஒரு முறையாகும்.

உணவுக்குழலின் தீக்காயங்களும் அடைப்புகளும்

காரப் பொருட்கள் மற்றும் அமிலங்கள், சூடான உணவு ஆகியவற்றால் உணவுக்குழலில் தீக்காயங்கள் ஏற்படலாம். இவற்றின் சிதைவு விளைவு மிகவும் அதிகமாக இருக்கலாம். உணவுக்குழலில் நிகழும் நீர்கோப்பு மற்றும் நார் பொருள் உண்டாவது அல்லது நசிவு போன்ற மாற்றங்கள், விழுங்கப்பட்ட இராசயனப் பொருளின் செறிவையும் குணங்களையும் பொறுத்து இருக்கிறது. உணவுக்குழலின் சிதைவு மிகவும் அதிகமாகும்போது, தசை அடுக்கையும் ஊடுருவி, உணவுக்குழாய் முழுவதிலுமே துளைகள் விழுந்துவிடலாம். இதனால் மீடியாஸ்டைன அழற்சியும் ஏற்படலாம்.

எளிய கேசுகளில் மேற்கூறியதைத் தொடர்ந்து சுருக்கம் ஏற்படுவதால் அடைப்பு ஏற்படுகிறது. சுவரின் புண்களாலும் முந்தைய அழற்சிகளின் விளைவுகளாலும் மேற்கூறியது உண்டாகலாம். வெளியேயுள்ள கட்டிகள், உணவுக்குழலின் சுவரை அமுக்குவதால் உணவுக்குழலின் உட்துவாரம் குறுகலடைகிறது, அல்லது உணவுக்குழலின் உள்ளேயே தோன்றும் கட்டிகள் உட்துவாரத்தை முழுமையாக அடைக்கலாம்.

விழுங்குவதில் சிரமம் இருப்பதாக நோயாளி குறை கூறுகிறான். சிலவேளைகளில் முழுமையான தொண்டை அடைப்பும் ஏற்படுகிறது. எளிய கேசுகளில் கட்டியான உணவை விழுங்க முடியாவிடினும் திரவப் பொருட்களை எளிதில் விழுங்க முடியும். இந்த நோயாளிகள் துரிதமாக எடை இழக்கிறார்கள்.

அமிலங்களையோ, காரங்களையோ விழுங்கியவுடன் உடனடியாகச் செய்யப்பட வேண்டிய முதலுதவி என்னவெனில் இரைப்பையை உடனடியாகக் கழுவுவதேயாகும். குறைந்தது முதல் ஆறு மணி நேரங்களுக்குள் இது செய்யப்பட்டு, நச்சுப்பொருளைச் செயலிழக்கச் செய்ய வேண்டும்.

அமில நச்சு நிலையில் வெப்பமான மக்னீசியம் ஆக்சைடு கரையத்தாலோ அல்லது வெப்பமான தண்ணீராலோ இரைப்பையைக் கழுவ வேண்டும். சுண்ணாம்புத்தண்ணீரோ, கூழான வடிநீரோ, வாய் வழியாகக் கொடுக்கப்பட வேண்டும். பனிக்கட்டித்துண்டுகளை விழுங்குவது நல்லது.

கார நச்சு நிலையில் அசிடிக் அமிலம் கொண்ட தண்ணீரால் இரைப்பையைக் கழுவ வேண்டும். 1% டார்டாரிக், அசிடிக் அல்லது சிட்ரிக் அமிலத்தின் கரையத்தைக் குடிக்க நோயாளி பணிக்கப்பட வேண்டும். நிறையப்பால் மற்றும் கூழ் போன்ற வடி நீர், எண்ணைக் கரையங்கள், நிறையக் குடிப்பதுடன் பனிக்கட்டித்துண்டுகளையும் விழுங்க வேண்டும்.

அதேபோது, அதிர்ச்சி எதிர் முறைகளும் மிகவும் அவசியமாகும். 1 மி.லி அலகில் 1% பாண்டோபான் அல்லது ஆம்னோபான் கரையங்கள், 1 மி.லி அலகில் 1% மார்ஃபீன் கரையம் ஆகியவற்றில் ஒன்றைச் சரும இடை ஊசியாகத் தர வேண்டும். தேவை இருந்தால், சூடம் மற்றும் காஃபீன், நடுநிலைக் கரையங்கள் ஆகியவற்றைச் சரும அடி ஊசி மருந்தாக உட்செலுத்தலாம்.

அழற்சிப் பிரதிவினையைக் குறைக்கவும் தீக்காயங்களுக்குப் பிறகு அடிக்கடி நிகழும் தீவிர சிக்கல்களைத் தடுக்கவும் முதல் நாளிலேயே பெருமளவு அலகில் பெனிசிலின் சிகிச்சை அளிக்கப்படுகிறது. இச்சிகிச்சை அடுத்த 6—9 நாட்களுக்கு அளிக்கப்பட வேண்டும்.

சிகிச்சை: பால் மற்றும் கிரீம், தூளாக்கப்பட்ட பச்சை

முட்டைகள், கூழ் போன்ற உணவுகள் போன்ற பாதுகாப்பளிக்கும் உணவு, விபத்து ஏற்பட்ட முதல் ஒரு வாரத்திற்கு அளிக்கப்படுகிறது. ஆலிவ் எண்ணெ மற்றும் சூரியகாந்தி எண்ணெ போன்ற தாவர எண்ணெகளைத் தினமும் 5—6 தடவைகள் ஒரு மேஜைக்கரண்டி அலகில் கொடுத்தால் வெம்புண்ணடைந்த சிலேட்டுமத்திற்கு இதமாக இருக்கும். நிறைய திரவ உறவு அருந்தும்படி நோயாளி பணிக்கப்படுகிறுன். விழுங்குவதில் வலி இருந்தால் போஷாக்கான இனீமாவும் 5% குளுகோஸ் கரையங்களும் உட்செலுத்தப்படுகின்றன. தேவை இருந்தால், இரத்த வினியோகமும் அளிக்கப்படுகிறது. அழற்சி அறிகுறிகள் குறைந்தவுடன் சிக்கல்கள் குறையாமலிருந்தால், நோயாளிக்குச் சகஜமான உணவு —செரிமானமாக முடியாத நார்ப்பொருட்கள் இல்லாமல் —அளிக்கப்படலாம். தீவிர அறிகுறிகள் மறைந்தவுடன் இரசாயன தீக்காயங்களுக்கு ஒரு டாக்டரால் ''துவக்க'' பௌஜினேஜ் அளிக்கப்பட்டால் வெற்றி கிடைக்கும். எளிய கேசுகளில் 5 வது 6 வது நாளிலிருந்தும் சிக்கலான கேசுகளில் 8 முதல் 12 வது நாளிலிருந்து சிகிச்சையைத் துவக்கலாம். இச்சிகிச்சை இரண்டு முதல் மூன்று மாதங்களுக்குத் தொடர்ந்து அளிக்கப்பட வேண்டும். நாட்பட்ட கேசுகளில் மிகவும் இறுக்கமான சுருக்கம் ஏற்பட்டுவிட்டால், ''காலந்தாழ்த்திய'' பௌஜினேஜ் பௌஜினேஜ் என்பது ஒரு சிகிச்சை முறையாகும். பூஜி எனப்படும் நெகிழ்வுள்ள குழல் (ரப்பர் போன்றது) உணவுக்குழலினுட்செலுத்தப்பட்டு, அதன் சுருக்கம் விரிவுபடுத்தப்படுகிறது. மொ—ர்) அளிக்கப்பட வேண்டும். இது மிகவும் சிரமமானது, போதிய பலனளிக்காது, சுருக்கங்கள் மீண்டும் மீண்டும் தோன்றுகின்றன.

பூஜியைக் கொதிக்கவைக்கக் கூடாது. வெப்பமான தண்ணீரால் துடைக்கப்பட்டு, கிருமி நாசினியில் தோய்க்கப்பட்ட பஞ்சால் (பொதுவாக 1% குளோரமின் கரையம்) துடைத்து, உலர்த்தப்பட வேண்டும்.

அமில், கார தீக்காயங்களைத் தொடர்ந்து, உருவாகும் உணவுக்குழலின் சுருக்க அடைப்புகளுக்குத் தடுப்பு முறையாவது: சிறந்த, உரிய கால அவசர உதவியும் விபத்து ஏற்

பட்ட ஒரு சில நாட்களில் சரியான சிகிச்சை அளிப்பதுவும் தான்.

அமில, கார தீக்காயங்களின் தீய விளைவுகள் பற்றி, மக்களுக்குத் தெரிந்திருக்க வேண்டும். சுவரொட்டிகள், சொற்பொழிவுகள் மூலம் சுகாதாரக் கல்வி அளிக்கப்பட வேண்டும். காஸ்டிக்சோடா மற்றும் அசிடிக் அமிலம் போன்ற தீய பொருட்கள், தனியான பைகளில் அல்லது பாட்டில்களில் அடைக்கப்பட்டு ''விஷம்'' என்று எழுதப் பட்டு விற்கப்பட வேண்டும் என்பதைச் சுகாதார அதிகாரி கள் கண்காணிக்க வேண்டும்.

உணவுக்குழலில் அயல்பொருட்கள்

மீன் எலும்புகள் மற்றும் நாணயங்கள், பொத்தான் கள், ஆணிகள் போன்ற பல அயல்பொருட்கள், உணவுக்கு ழலினுட்சிக்க வாய்ப்புகள் உண்டு. அவை பொதுவாக ஏற் கனவே உள்ள உணவுக்குழலின் குறுகலான பகுதிகளின் சிக் கிவிடும். எனினும் கூர்மையான, முரட்டுப்பொருட்கள் உணவுக்குழலின் எந்தப் பகுதியிலும் மாட்டிக்கொள்ளும். உணவுக்குழலினுள்ளே மாட்டிக்கொண்ட அயற்பொருட்க ளில் பெரும்பாலனவை 75% உணவுக்குழலின் துவக்கப் பகுதியிலேயே சிக்கிக்கொள்கின்றன. அயற்பொருள் சிக்கிக் கொண்டதன் அறிகுறிகளாவன: விழுங்குவதில் சிரமம், மந்தமான வலி, மார்பிலோ, முதுகெலும்பிலோ ஒரு அழுத்த உணர்வு. உணவுக்குழல் சுவர்களில் சிக்கிக்கொள் ளும் கூர்மையான அயல்பொருட்கள், சிலவேளைகளில் குழ லைத்துளைத்துவிடும். அதனுல் ஊசிகுத்துவது போன்ற வலி மற்றும் உணவுக்குழலைச் சுற்றிய அழற்சி, மீடியாஸ்டைன அழற்சி முதலியன. இது சிலபோது உயிருக்கு ஆபத்தாக முடியும்.

நோயாளியிடமிருந்து கிடைத்த நோய் வரலாறு மற் றும் மாவு கொடுக்கப்பட்டு எடுக்கப்பட்ட எக்ஸ்ரேபடம், சாதாரண எக்ஸ்ரே பரிசோதனைகள் ஆகியவற்றின் மூலம் நோய் நிர்ணயம் செய்துவிடலாம். அவசியம் இருந்தால், உணவுக்குழல் உள்நோக்கி மூலம் நோயை நிர்ணயம் செய்து, அயற்பொருளை வெளிச்ச உதவியால் அகற்றிவிட

லாம். துருவல் மற்றும் நாணய அகற்றி மற்றும் இடுக்கிகள் ஆகியவற்றின் உதவியால் அயற்பொருளை அகற்ற முயற்சி செய்வது முழுமையாகத் தவிர்க்கப்பட வேண்டும்.

அயற்பொருளை அகற்றச் செய்யப்பட்ட முயற்சியில் தோற்றுவிட்டால், அதனுல் உணவுக்குழல் வீங்கி, வலியுடன் இருந்தால், நோயாளிக்கு மிகையான அளவில் பெனிசிலின் மருந்து கொடுப்பது நல்லது. உணவுக்குழல் அழற்சி குறையும் வரை 2—3 நாட்கள் காத்திருக்க வேண்டும்.

உணவுக்குழல் சுவர்களில் கீறல்கள் இருப்பதால், அவற்றுல் குழல் சுருக்கம் ஏற்படலாம். உணவுக்குழல் வழியில் மந்தமான வலியும் ஏற்படலாம். இதற்குக் கூழும் திரவங்களும் கொண்ட சப்பென்ற உணவும் தசை ஊசியாகச் சில நாட்களுக்குப் பெனிசிலினும் கொடுக்க வேண்டும். உணவுக் குழல் வாரணம் அளிக்க, அட்ரோபினே அல்லது அட்ரோபின் கொண்ட போன்ற மருந்துகளோ அளிக்கப்பட வேண்டும். உணவுக்குழல் உள்நோக்கியின் உதவியால் அயற்பொருளை அகற்ற முடியாவிடில் உணவுக் குழலின் மீது ஆபரேஷன் செய்ய நேரிடும்.

உணவுக்குழலின் புற்றுநோய்

தீமைபயக்கும் புற்று நோய் கட்டிகளில் பெரும்பாலானவை, உணவுக்குழலின் புற்று நோயாகவே இருக்கிறது. இது 40—50 வயதிற்கு மேற்பட்ட ஆண்களில் பொதுவாகக் காணப்படுகிறது.

வயது முதிர்ந்தவர்களில் விழுங்குவதில் சிரமம் காணப்பட்டால், புற்று நோய் இருக்கலாம் என்பதை மனதில் கொள்ள வேண்டும். உணவுக்குழல் புற்று நோயின் துவக்க நிலையில் விழுங்குவதில் சிரமத்துடன் தோன்றும் உணவுக் குழல் சுருக்கமும் தோன்றுகிறது. இது உண்ணும் உணவின் தன்மையைப் பொறுத்தும் நரம்பு மண்டலத்தின் தன்மையைப் பொறுத்தும் மோசமடையலாம் அல்லது சீரடையலாம். உணவுக்குழலின் அழற்சியடைந்த சுவர்களின் சுருக்கத்தாலோ அல்லது புண் பட்ட நிலையாலோ வலி உண்டாகிறது. பின்னர் இந்த வலி மிகையாகிக் கீழ்க்கண்ட இடங்களுக்குப் பரவுகிறது: கழுத்து, தோள்ப்பட்டைகளின்

இடைப்பகுதி, விலா எலும்புக்குக் கீழ்ப்பகுதி. மேலும் கட்டி உள்ள இடத்தைப் பொறுத்தும் இந்த அறிகுறிகள் தோன்றலாம். சாப்பிடும்போது ஏப்பமும் வாந்தியும் தோன்றுகிறது. உமிழ் நீர் மிகையாகச் சுரக்கிறது, துர்நாற்றம் உண்டாகிறது. எனினும் இறுதி நோய் நிர்ணயம் எக்ஸ்ரே பரிசோதனையாலும் உணவுக்குழல் உள்நோக்கியாலும் செய்யப்படுகிறது.

சிகிச்சை: தற்காலத்தில் முன்காலத்தைப்போல அல்லாமல், துவக்ககாலச் சிகிச்சை நம்பிக்கையூட்டுவதாக இருக்கிறது. மார்பு அறுவை முறைகளில் எற்பட்டுள்ள முன்னேற்றங்களால் இது சாத்தியமாகிறது. தேவையிருந்தால், எக்ஸ்ரே சிகிச்சையும் அளிக்கப்படுகிறது. விழுங்குவதில் மிகுந்த சிரமம் ஏற்படும் மிகவும் முற்றிய கேசுகளில் இரைப்பை துளை அறுவை மூலம் இறுதி முடிவை ஓரளவு காலதாமதம் செய்யலாம்.

தடுப்பு முறைகள்: மதுபானங்கள் மற்றும் புகையிலை, சூடான உணவு ஆகியவை தவறாகப் பயன்படுத்தப்பட்டால், உணவுக்குழல் புற்று நோய் ஊக்குவிக்கப்படுகிறது என்பதற்கான சான்றுகள் உள்ளன. மக்கள் உடல் நலத்தைப் பேணிக்காப்பது பற்றிய சொற்பொழிவுகளில் இந்த உண்மையை வலியுறுத்த வேண்டும்.

தங்களது மற்றச் சகஜமான பணிகளைத் தவிரச் சமூகத்தின் சுகாதாரத்தரத்தை உயர்த்த, சுகாதாரக்கல்வி இயக்கத்தை உருவாக்க வேண்டியது, இளநிலை டாக்டர்களின் பொறுப்பாகும். தனி நபர் சுகாதாரம் மற்றும் தொழிற்சாலை சுகாதாரம் ஆகியவற்றுடன் தொற்றும் நோய்கள் மற்றும் ஒட்டுண்ணி நோய்கள், கொள்ளை நோய்கள் ஆகியவற்றைத் தடுக்க, தனிப்பட்ட முறையிலும் பொதுவான முறையிலும் கையாள வேண்டிய நெறி முறைகளைப் பற்றிய அறிவை, மக்களிடையே பரப்ப வேண்டும்.

சோவியத் மருத்துவத்தின் தனிச்சிறப்பான தடுப்பு முறைகளைப் பற்றி வலியுறுத்துவது, வேறு எந்தப் பகுதியையும் விட, காது, மூக்கு, தொண்டை பகுதியில் அதிகமாக இருக்கிறது. காது, மூக்கு, தொண்டைப் பகுதியில் எந்தப் பகுதி கவனிக்கப்படுகிறது என்பது பற்றி அக்கறையில்லை. ஆனால் உடல் சார்ந்த கோளாறுகளைத் தடை செய்ய, காது, மூக்கு, தொண்டை வியாதிகளுக்கு அளிக்கப்படும் சிகிச்சை முறைகளும் தடுப்பு முறைகளும் பெரும் பங்கு கொள்கின்றன. உதாரணமாக, தீவிர மற்றும் நாட்பட்ட டான்சில் அழற்சிக்கு உரியகாலத்தில் சிகிச்சை அளிக்கப்பட்டால், முடக்குவாதம் மற்றும் சிறுநீரக அழற்சி, தொற்றும் தன்மையுடைய பல மூட்டு அழற்சி போன்ற பல தீவிர நோய்களைக் கட்டுப்படுத்தலாம். மூச்சுப்பாதை மேற்பகுதியின் நீர்கோப்பு மற்றும் நடுச்செவியின் நோய்கள் ஆகியவற்றை மூக்கு மற்றும் மூக்கு—மேற்தொண்டை வியாதிகளுக்கு உரிய கால சிகிச்சை மூலம் தவிர்க்க முடியும். நடுச்செவி அழற்சிக்குச் சிகிச்சை அளிப்பதன் மூலம்

மூளை உறை அழற்சி மற்றும் சீழ்படிந்த நிலை, பெருமூளைச் சீழ்க்கட்டி ஆகிய மிகப்பெரிய ஆபத்துகளைத் தவிர்க்க முடியும். சொற்பொழிவுகள் மற்றும் காது, மூக்கு, தொண்டை இயல் பற்றிய உரையாடல், அந்தப் பொருள் பற்றிய துண்டுப் பிரசுரங்கள், விளம்பரங்கள் ஆகியவற்றை வினியோகித்தல் போன்றவை காது, மூக்கு, தொண்டை நோய்களைத் துவக்கத்திலேயே கண்டுபிடிக்க உதவுவதல்லாமல், உரிய கால சிகிச்சைக்கும் வழிவகுக்கின்றன. இதன் மூலம் பல சிக்கல்களும் தவிர்க்கப்படுகின்றன. சுகாதாரக்கல்வி, தங்களது சகஜமான மருத்துவ—தடுப்பு முறைப்பணிகளில் ஒரு பகுதி, எனக் கருத வேண்டியது, இளம் டாக்டர்களின் கடமையாகும்.

சுகாதாரக்கல்வி பற்றிய சொற்பொழிவுகள் மற்றும் விவாதங்கள் பற்றிய பரிந்துரைக்கப்படும் தலைப்புகள் கீழ் வருமாறு: (1) டான்சில் அழற்சியும் அதன் தடுப்பு முறைகளும்; (2) குழந்தைகளில் ஏற்படும் மூக்கடைப்பும் அதன் விளைவுகளும்; (3) செரிட்டுத்தன்மையைத் தடுப்பது; (4) நடுச்செவியின் சீழ்கொண்ட அழற்சியின், உடகபாலச் சிக்கல்களைத் தவிர்த்தல்; (5) மூக்கிலிருந்து குருதிப்பெருக்கும் அதைத் தடுக்கும் முறைகளும்; (6) செவியின் வழியாக நாட்பட்ட சீழ் ஒழுக்கலைத் தடுக்க நோயாளிகளுக்கு அறிவுரைகள்; (7) டான்சிலின் நாட்பட்ட அழற்சி; (8) மூச்சுப் பாதை மேற்பகுதியின் நோய்களைத் தடுக்க உடம்பின் எதிர்ப்பு சக்தியை அதிகப்படுத்துதல்; (9) மூக்கின் நாட்பட்ட அழற்சியின் காரணங்களும் அதன் சிகிச்சையும்; (10) நுகர்வு, ருசி, கேட்பது போன்ற சூருணர்வுகளின் மீது புகைப்பிடித்தலின் தீய விளைவுகள்.

காது, மூக்கு, தொண்டை பற்றிய சொற்பொழிவுகள் மற்றும் விவாதங்கள் அனைத்திற்கும் தேவையான எல்லா விபரங்களையும் இந்தப் புத்தகமே தருகிறது. சொற்பொழிவோ, விவாதமோ சுமார் 20—30 நிமிடங்கள் நீடிக்கவேண்டும். அங்கு குழுமியிருக்கும் அனைவரும் புரிந்து கொள்ளும் படியான எளிய நடையில் இருக்க வேண்டும். அன்றுட வாழ்க்கையில் நிகழும் சம்பவங்களை உதாரணங்களாகக் கையாண்டால், சொற்பொழிவோ, விவாதமோ மிகவும் சுவையாக இருக்கும்.

பெரும் கூட்டங்களுக்கு வழங்கப்படும் சொற்பொழிவு கள், விவாதங்கள் ஆகியவற்றைத் தவிர, காது அல்லது மூக்கு, அல்லது தொண்டை நோயால் பாதிக்கப்பட்ட ஒரு தனி நபருக்கு அந்த நோயின் தன்மை பற்றிய முழு விளக் கத்தை அளிப்பதுடன் அது மீண்டும் வராமல் இருப்பதற் கான அறிவுரைகளேயும் வழங்க வேண்டும். டாக்டர் எழு திக் கொடுத்த மருந்துகளைச் சரிவரக்கையாளாவிடில் ஏற் படும் சிக்கல்களேயும் சுட்டிக்காட்டுவது மிகவும் முக்கிய மாகும்.

இரண்டு வகையான தலைப்புகளுக்கு ஒரு முன்மாதிரி யான திட்டத்தை (சொற்பொழிவு அல்லது விவாதம்) கீழே தருகிருேம்.

முதல் தலைப்பு: ''டான்சில் அழற்சியும் அதன் தடுப்பு முறைகளும்''

முதலில் வாய்பின்முகப்பு டான்சில்களின் உடற்கூறு இயல் மற்றும் உடல் இயங்கு இயல் பற்றிய சுருக்கமான ஒரு விபரத் தைமுதலில் கூற வேண்டும். அதன் பின்னர் நீர்கோப்பு மற்றும் குழிவு விழுந்த வகை, கொப்புளங்கள் வகை ஆகிய டான்சில் அழற்சிகளில் வாய்பின் முகப்புகளில் ஏற்படும் மாற்றங்களே விவரிக்க வேண்டும். படுக்கையில் ஓய்வும் சுகாதாரமான வழக்கங்களும் தேவைப்படும் ஒரு உடல் சார்ந்த கோளாறு தான் இந்த நோய் என்பதைவலி யுறுத்த வேண்டும். டான்சில் அழற்சிக்கு டிப்தீரியாவோ அல்லது சிவப்புக் காய்ச்சலோ காரணமாக இருக்கலாம் என்பதால் உடனடியாக ஒரு டாக்டரைக் கலந்து ஆலோசிப் பது நல்லது. இதனுல் குறுகிய கால அளவில் நோயாளி யைத் தொற்று நோய் மருத்துவமனைக்கு அழைத்துச் செல்ல முடியும். முடக்கு வாதம் மற்றும் சிறுநீரக அழற்சி போன்ற மிகக் கொடிய சிக்கல்கள் டான்சில் அழற்சியின் மூலம் தோன்றலாம் என்பதையும் வலியுறுத்த வேண்டும். எனினும் டான்சில் அழற்சியைத் தவிர்ப்பதற்கான முறை களைச் சுட்டிக்காட்டுவதே சொற்பொழிவின் முக்கிய குறிக் கோளாக இருக்க வேண்டும். நோயாளிக்குத் தனியான படுக் கை வசதி அமைத்தல், தனித்தனியான பாத்திரங்கள்போன் றவற்றை விவரித்து இதன் மூலம் நோய் மற்றவர்களுக்குப் பரவாமலிருப்பதை உணர்த்த வேண்டும். இதற்காகவே

அறையில் நல்ல காற்ருேட்டம் இருப்பதுடன் ஈரத்துணியால் அறையைச் சுத்தமும் செய்ய வேண்டும். அடினுய்டுகளால் ஏற்படும் மூக்கடைப்பு, மூக்கின் நாட்பட்ட அழற்சி காற்றுக்குழிவின் நாட்பட்ட அழற்சி ஆகியவையும் டான்சிலின் நாட்பட்ட அழற்சியைத் தோற்றுவிக்கும் என்பதை வலியுறுத்த வேண்டும். சொத்தைப்பற்களும் நோய்க்கு முன்னிணக்கமான காரணங்களில் ஒன்ருகும். நீர்கோப்பைப் பின்பற்றி டான்சில் அழற்சி ஏற்படுவதால் உடலின் எதிர்ப்பு சக்திக்கு முக்கியத்துவம் தர வேண்டும். காற்று மற்றும் சூரியக் குளியல்கள், ஒருவனின் தினமுமான தனது கடமைகளைச் செய்தல்; ஒருவனின் உடலைப் பஞ்சுத்துணியால் துடைத்தல் போன்றவைகளைப் பற்றிய விபரமான விளக்கங்கள் தரப்பட வேண்டும்.

பணியையும் ஓய்வையும் புத்திசாலித்தனமாகப் பகுத்து ஆவன செய்தல், சிறந்த உணவு, உடற்பயிற்சி, விளையாட்டுகள் ஆகியவை நல்ல சுகாதாரத்தைப் பேண, எத்துணை அவசியம் என்பதை வலியுறுத்த வேண்டும்.

இரண்டாவது தலைப்பு: ''குழந்தைகளில் மூக்கடைப்பும் அதன் விளைவுகளும்''

உடலுக்கு மூக்கு வழியாகச் சுவாசித்தல் எவ்வளவு அவசியம் என்பதை விவரித்தபின்னர் மூக்கின் உடற்கூறு மற்றும் உடலியங்கியல் பற்றிச் சுருக்கமாக விவரிக்க வேண்டும். மூக்குப்பக்கக் காற்றுக்குழிவுகளின் நாட்பட்ட அழற்சிகள் மற்றும் மூக்கின் நாட்பட்ட அழற்சி அடினுய்டின் மிகைவளர்ச்சி ஆகியவை குழந்தைகளில் மூக்கடைப்பு ஏற்படுவதற்கான முக்கியமான காரணங்கள் என்பதைச் சுட்டிக் காட்ட வேண்டும். வயதுவந்தவர்களில் மூக்கின் கட்டிகள் மூக்கடைப்பை ஏற்படுத்துவது அபூர்வமே. நோயின் அறிகுறிகளை விவரிக்கும்போது, அதற்கான சிகிச்சை முறைகளையும் குறிப்பிட வேண்டும். கேட்கும் தன்மை பாதிக்கப்படுவதும் நடுச்செவி அழற்சியும் மூக்குப்பக்கத்திலுள்ள காற்றுக்குழிவுகளின் பாதிப்புகளும் மூக்கடைப்பால்தான் உண்டாகின்றன என்பதை விளக்க வேண்டும். குழந்தைகளில் மனே வளர்ச்சி தடைபடுவதும் எலும்பு விகாரங்கள் ஏற்படுவதும் அடினுய்டுகளால்தான் என்பதை வலியுறுத்த வேண்டும்.

ஒவ்வொரு இளம் டாக்டரும் மருத்துவ ஊழியனும் சுகாதாரக்கல்வி இயக்கத்தைச் செவ்வனே நடத்த வேண்டும். அதற்குத் தல செஞ்சிலுவைச் சங்கம் மற்றும் சிவப்பு கிரசெண்ட் குழு, பொது நல குழுக்கள் ஆகியவற்றின் உதவியுடனும் ஒத்துழைப்புடனும் இயக்கம் நடத்தப்பட வேண்டும். ஒவ்வொருவரும் சுகாதாரத்தின் முக்கியத்துவத்தை உணர வேண்டும். தொழில் வழி ஆபத்துகளைத் தவிர்க்க வேண்டும். தொழிற்சாலை பாதுகாப்பு நெறி முறைகளைக் கையாள வேண்டும். இவற்றை மக்கள் உணர ஒவ்வொரு முயற்சியும் எடுத்துக்கொள்ள வேண்டும்.